This is a digital copy of a book that was preserved for generations on library shelves before it was carefully scanned by Google as part of a project to make the world's books discoverable online.

It has survived long enough for the copyright to expire and the book to enter the public domain. A public domain book is one that was never subject to copyright or whose legal copyright term has expired. Whether a book is in the public domain may vary country to country. Public domain books are our gateways to the past, representing a wealth of history, culture and knowledge that's often difficult to discover.

Marks, notations and other marginalia present in the original volume will appear in this file - a reminder of this book's long journey from the publisher to a library and finally to you.

Usage guidelines

Google is proud to partner with libraries to digitize public domain materials and make them widely accessible. Public domain books belong to the public and we are merely their custodians. Nevertheless, this work is expensive, so in order to keep providing this resource, we have taken steps to prevent abuse by commercial parties, including placing technical restrictions on automated querying.

We also ask that you:

+ *Make non-commercial use of the files* We designed Google Book Search for use by individuals, and we request that you use these files for personal, non-commercial purposes.

+ *Refrain from automated querying* Do not send automated queries of any sort to Google's system: If you are conducting research on machine translation, optical character recognition or other areas where access to a large amount of text is helpful, please contact us. We encourage the use of public domain materials for these purposes and may be able to help.

+ *Maintain attribution* The Google "watermark" you see on each file is essential for informing people about this project and helping them find additional materials through Google Book Search. Please do not remove it.

+ *Keep it legal* Whatever your use, remember that you are responsible for ensuring that what you are doing is legal. Do not assume that just because we believe a book is in the public domain for users in the United States, that the work is also in the public domain for users in other countries. Whether a book is still in copyright varies from country to country, and we can't offer guidance on whether any specific use of any specific book is allowed. Please do not assume that a book's appearance in Google Book Search means it can be used in any manner anywhere in the world. Copyright infringement liability can be quite severe.

About Google Book Search

Google's mission is to organize the world's information and to make it universally accessible and useful. Google Book Search helps readers discover the world's books while helping authors and publishers reach new audiences. You can search through the full text of this book on the web at `http://books.google.com/`

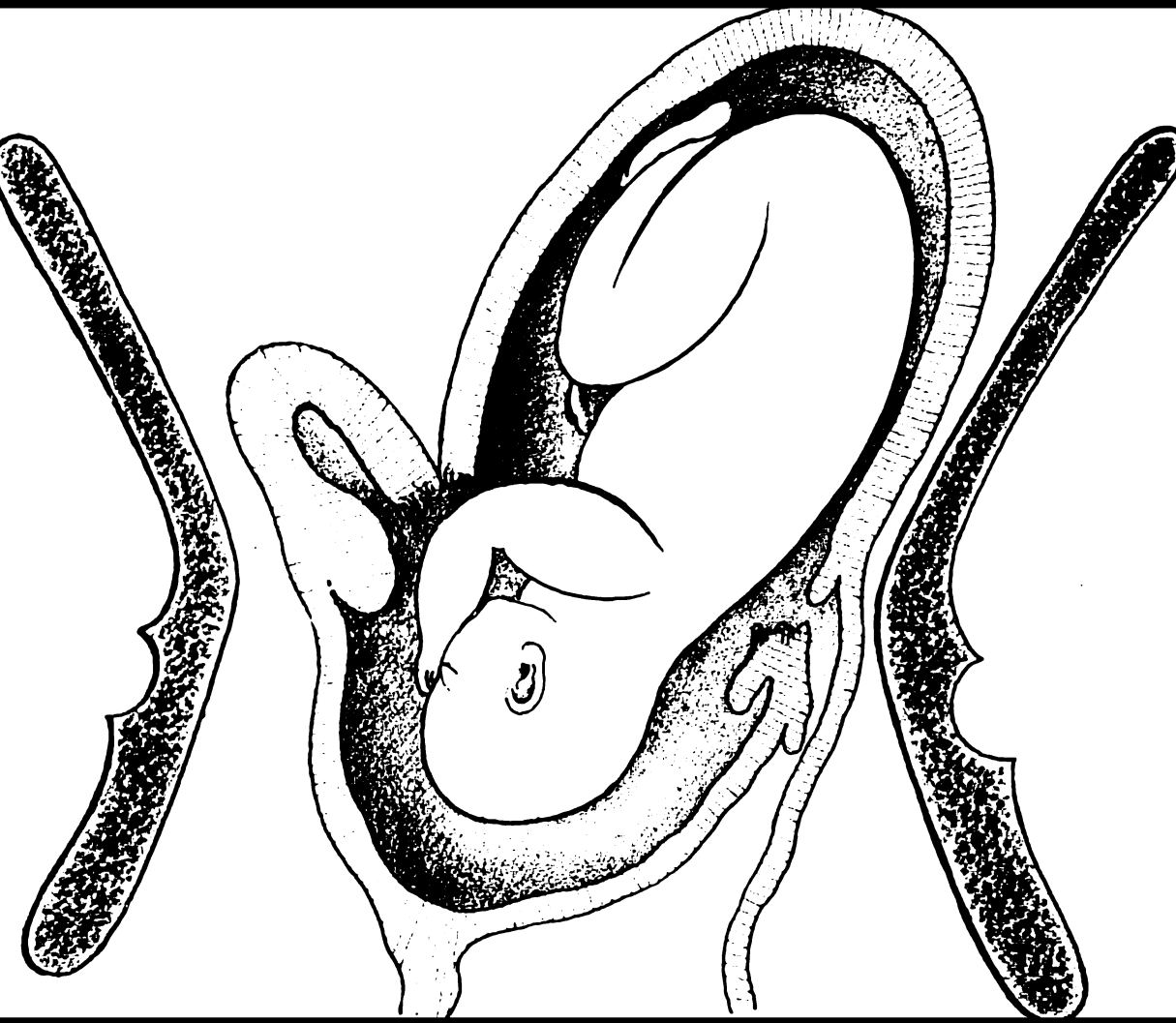

Beiträge zur Geburtshilfe und Gynäkologie

Digitized by Google



Digitized by Google

Digitized by Google

610.5
B47
G3

Digitized by Google

Beiträge

zur

Geburtshilfe und Gynaekologie

105428

herausgegeben

von den

Vorständen der Universitäts-Frauenkliniken

zu

Basel (Prof. BUMM), Bern (Prof. P. MÜLLER), Bonn (Prof. FRITSCH), Erlangen (Prof. FROMMEL), Freiburg (Prof. HEGAR), Giessen (Prof. LÖHLEIN), Graz (Prof. v. ROSTHORN), Halle (Prof. FEHLING), Heidelberg (Prof. KEHRER), Jena Prof. SCHULTZE), Kiel Prof. WERTH), Leiden Prof. VEIT), München (Prof. v. WINCKEL), Strassburg (Prof. FREUND), Tübingen (Prof. DÖDERLEIN), Wien (Prof. CHROBAK), Würzburg (Prof. HOFMEIER), Zürich (Prof. WYDER)

unter Redaktion von

A. HEGAR.

DRITTER BAND.

Mit 24 Textabbildungen und 14 Tafeln.

LEIPZIG.
VERLAG VON ARTHUR GEORGI.
1900.

Digitized by Google

Druck von C. Grumbach in Leipzig.

Digitized by Google

Inhalt.

Seite

Aus der Frauenklinik der Universität Basel.

Wormser, E., Wie erfährt man am besten die höchsten Tagestemperaturen im Wochenbett 299

Wormser, E., Über die Verwertung von Röntgenstrahlen im Wochenbett. Mit 4 Textabbildungen und 4 Tafeln 393

Aus der Frauenklinik der Universität Bern.

König, R., Appendicitis und Geburtshilfe 33

Aus der Frauenklinik der Universität Bonn.

Fritsch, H., Indikationsstellung zur Symphyseotomie 319

Aus der Frauenklinik der Universität Erlangen.

Frommel, R., Beitrag zur Frage der Placenta praevia. Mit 1 Textabbildung 175

Aus der Frauenklinik der Universität Freiburg i. B.

Freund, Richard, Unteres Uterinsegment und beginnender Cervixkrebs bei einem Fall von fibrösem Polypen des Corpus. Mit 1 Doppeltafel 23

Freund, Richard, Abnorme Behaarung bei Entwicklungsstörungen. Mit 1 Textabbildung 181

Hegar, A., Zur Ätiologie der bösartigen Geschwülste 344

Aus der Frauenklinik der Universität Graz.

Stolz, M., Ein Beitrag zu den Geschwülsten des überzähligen Eierstockes 254

Aus der Frauenklinik der Universität Halle.

Franz, K., Bakteriologische und klinische Untersuchungen über leichte Fiebersteigerungen im Wochenbette 51

von Herff, O., Über Dauerresultate bei Prolapsoperationen 382

Scharfe, H., Das Antistreptokokkenserum. Mit 5 Textabbildungen . 226

„ **Osteomalakische Ovarien.** Mit 1 Textabbildung 248

„ **Der Ductus Botalli.** Mit 2 Textabbildungen und 1 Tafel . . 368

Aus der Frauenklinik der Universität Jena.

Schultze, B. S., Experimentelle Prüfung verschiedener Methoden künstlicher Atmung Neugeborener. Mit 1 Doppeltafel 325

Digitized by Google

Seite

Aus der Frauenklinik der Universität Kiel.

Fuchs, H., Über eine Methode der Cervixverkürzung mit Erhaltung der Vaginalportion 425

Aus der Frauenklinik der Universität Leiden.

Scholten, R., Über puerperale Acetonurie 439

Aus der chirurgischen Klinik der Universität Leipzig.

Wilms, M., Die Verwertung der Röntgographie zum Studium der Geschwülste. Mit 1 Tafel 367

Aus der Frauenklinik der Universität München.

Michaëlis, G., Beiträge zur Uterustuberkulose. Mit 1 Doppeltafel . 1

Aus der Frauenklinik der Universität Strassburg.

Funke, A., Die Dermoide der Bauch- und Beckenhöhle. Mit 1 Doppeltafel und 1 farbigen Textabbildung 101

Gunsett, A., Über Myombildung bei doppeltem Uterus. Mit 4 Textabbildungen 201

von Meer, A., Beitrag zur Geburt bei Uterus bicornis bicollis cum vagina duplice et atresia vaginae dextrae. Mit 2 Textabbildungen 273

von Meer, A., Conception und Abort durch den Ausführungsgang der Blase bei angeborenem Defekt der Vagina. Mit 1 Textabbildung 409

Aus der Frauenklinik der Universität Tübingen.

Döderlein, A., und **Winternitz, E., Die Bakteriologie der puerperalen Sekrete.** I. Teil: **Das normale Wochenbett** 161

Aus der Frauenklinik der Universität Wien.

Keitler, H., Zur klinischen Dignität der Cervikalpolypen. Mit 2 Textabbildungen 309

Aus der Frauenklinik der Universität Zürich.

Schwarzenbach, Fall von Fehlgeburt im IV. Monat bei Insertion der Placenta auf einem submukösen Uterus myom; konsekutive Verjauchung des letzteren. Amputatio uteri supravaginalis; Heilung I. Teil 191

Schwarzenbach, do. II. Teil 452

Digitized by Google

Aus der Königl. Frauenklinik der Universität München.

Beiträge zur Uterustuberkulose.

Von

Dr. med. et phil. Georg Michaëlis.

Mit Doppeltafel I u. II.

Die Tuberkulose der Geschlechtsorgane des Weibes gewinnt, wie die grade in letzter Zeit häufigeren Veröffentlichungen über sie beweisen, innerhalb der operativen Gynaekologie eine sich stetig erweiternde Bedeutung.

Neue Beobachtungen über ihr Vorkommen und ihre Behandlung sollen im folgenden bekannt gegeben werden.

I.

Bei der geschichtlichen Betrachtung der Genitaltuberkulose der Frau kann man bemerken, dass jeder Autor ihr Geltungsgebiet möglichst einzuengen bestrebt ist. Nur ein neuer, noch nicht beobachteter Krankheitsfall vermag ein Aufgeben des früheren einschränkenden Standpunktes zu bewirken.

Noch Klebs[1]) und Scanzoni[2]) verneinten die Möglichkeit einer primären Tuberkulose der weiblichen Genitalien überhaupt. Die bei der Sektion des öfteren gefundene, nur auf die Geschlechtsorgane beschränkte tuberkulöse Erkrankung erwies ihre Behauptung als unrichtig. Als man nun das primäre Auftreten zugegeben hatte, wurden zunächst die Tuben als häufigster, wenn nicht einziger Sitz der Krankheit allgemein angesehen. Das Vorkommen einer Ovarialtuberkulose wurde z. B. von Rokitansky[3]) so lange

[1]) Patholog. Anatomie 1873.

[2]) Lehrbuch d. Krankheiten d. weibl. Sexualorgane, Wien 1875.

[3]) Ein Fall von akuter Tuberkulisation des Uterus etc. Wiener med. Woch. 1860.

Digitized by Google

bestritten, bis er sich selbst vom Gegenteil überzeugen musste. Neuerdings hat nun v. Franqué[1]) an einem bestimmten Fall, soweit es ohne Obduktion möglich, einwandsfrei bewiesen, dass selbst die Ovarien primär tuberkulös erkranken können.

In gleicher Weise bestritt Rokitansky in seinem Handbuch[2]) die Möglichkeit der Tuberkulose der Cervix oder gar der Vaginalportion, eine Ansicht, welche noch H. Lebert[3]) auf Grund jahrelanger Untersuchungen bei Sektionen völlig teilt. Die Unrichtigkeit dieser Anschauungen mag später durch Aufzählung verschiedener Fälle, die sogar die isolierte Primärerkrankung der Cervix erweisen, dargethan werden. Auch die früher für unmöglich gehaltene isolierte Erkrankung der Vulva und Vagina ist durch verschiedene genau beobachtete Fälle festgestellt. Die Zahl der von Feis[4]) angeführten lässt sich noch durch einige weitere ergänzen, so durch den von Karajan[5]) und einen solchen von Davidsohn[6]) aus dem Virchowschen Institut. Hierher gehört auch der äusserst interessante Bericht von Dr. Rieck[7]) aus der Martinschen Klinik, nach welchem bei der Pat. ausser der primären Tuberkulose der Vulva im übrigen nirgends irgendwelche Zeichen dieser Krankheit zu finden waren.

Aus allen diesen Veröffentlichungen ergiebt sich für uns nunmehr der Standpunkt, dass jeder Teil der weiblichen Genitalien: Vulva, Vagina, Portio, Cervix, Corpus, Tube und Ovarium für sich allein entweder primär oder sekundär oder in sonst irgend einer Kombination erkranken kann.

Am seltensten erscheint die isolierte Cervixtuberkulose. Spaeth[8]) fand unter 119 Fällen nur 6 mal die Cervix, 9 mal die Vagina ergriffen. Auch die neuesten Arbeiten über die Genital-

---

[1]) Zur Tuberkul. d. weibl. Genital. etc. Zeitschr. f. G. u. G. Bd. 37. 1897.

[2]) Handbuch d. speciell. patholog. Anatomie. Bd. 3. S. 550.

[3]) Über Tuberkulose d. weibl. Genitalorgane. Archiv f. G. Bd. 4. 1872. S. 460.

[4]) Sammelbericht über neuere Arbeiten auf dem Gebiete d. Genitaltuberkulose d. Weibes. Monatsschrift f. G. u. G. Bd. 5. 1897.

[5]) Ein Fall v. primärer Tuberkulose d. Vulva etc. bei einem 2jährig. Mädchen. Wien. Kl. W. No. 42. 1897.

[6]) Tuberkulose d. Vulva und Vagina. Berlin. Kl. W. No. 25. 1899.

[7]) Ein Fall v. primärer Tuberkulose d. Vulva etc. Monatsschrift f. G. u. G. Bd. 9. H. 6. S. 842. 1899.

[8]) Über die Tuberkulose d. weibl. Genitalien. I.-D. Strassburg 1885.

Digitized by Google

tuberkulose betonen diese Thatsache immer aufs neue, so Walther in seiner Veröffentlichung.[1]) Ebenso fand Alterthum[2]) in seinen 16 ausführlichst besprochenen Fällen aus der Hegarschen Klinik die Erkrankung der Cervix sehr selten, und Vassmer[3]) konnte in seinen 6 Fällen von Uterustuberkulose kein einziges Mal eine Beteiligung von Cervix und Portio an der Erkrankung feststellen. Auch bei den 7 Fällen von Genitaltuberkulose, welche Bulius[4]) — Freiburg auf dem Gynaekologenkongress Berlin 1899 demonstrierte, war die Cervix stets frei.

II.

Der Erste, welcher die Gesamtheit der durch die Genitaltuberkulose bewirkten Erscheinungen in ihrer Wichtigkeit erkannte und die allgemeine Aufmerksamkeit darauf lenkte, war Hegar[5]) mit seiner Monographie über diesen Gegenstand. Es ist sein unbestreitbares Verdienst nach genauer Erwägung ihrer Entstehung und Diagnose „in voller Absicht einer operativen Therapie durch Ausrottung der entarteten Körperteile als Erster" das Wort geredet und sie auch stets zur praktischen Ausführung gebracht zu haben. Die Richtigkeit dieses Standpunktes mag nun der folgende Fall der so seltenen Erkrankung an primärer, isolierter Cervixtuberkulose illustrieren, 2 weitere Fälle von Uterustuberkulose sollen im Anschluss daran ihre Veröffentlichung finden. Sie kamen in der Münchner Frauenklinik zur Beobachtung und ich bin meinem hochverehrten Lehrer und Chef Herrn Geh. Rat Prof. v. Winckel für die Erlaubnis, sie veröffentlichen zu dürfen, zu Danke verpflichtet.

Die wenigen Beobachtungen von primärer isolierter Cervixtuberkulose, die ich in der Litteratur finden konnte, will ich zunächst anführen, unser Fall schliesst am besten die Reihe derselben.

Zeitlich am weitesten zurück liegt die Veröffentlichung von Klob.[6]) Derselbe beschreibt einen Fall von Cervikaltuberkulose, bei welcher es zur Bildung einer kirschengrossen Kaverne in der

[1]) Zur Kenntnis d. Uterustuberkulose. Monatsschr. f. G. u. G. Bd. 6. 1897.
[2]) Beiträge z. G. u. G. Bd. 1. 1898. Tuberkulose d. Tuben etc.
[3]) 6 Fälle v. Uterustuberkulose. Archiv f. G. Bd. 57. S. 313. 1898.
[4]) cf. Monatsschr. f. G. u. G. Bd. 9. H. 6. S. 952. 1899.
[5]) Die Entstehung, Diagnose u. chirurg. Behandlung d. Genitaltuberkulose d. Weibes. Stuttgart 1886.
[6]) Pathol. Anatom. d. weibl. Generationsorgane. Wien 1864. S. 193.

Digitized by Google

Wand der Cervix kam. Klob nimmt an, dass es sich zunächst um ein Ovulum Nabothii, „von dessen Wandungen sodann der tuberkulöse Zerfall weiter ausgegriffen hat", gehandelt habe. Wenn E. Kaufmann[1]) nun meint, dass die allgemeine Anerkennung dieses Falls sich mehr auf die Autorität Klob's als auf zwingende anatomische Gründe stütze, so müssen wir das um so eher zugeben, als eigentlich nur eine genaue mikroskopische Untersuchung entscheiden sollte, ob Tuberkulose vorhanden oder nicht vorhanden ist. Wir können die Beobachtung von Klob also nicht als einwandsfrei bezeichnen.

Auf die beiden von Pozzi[2]) in seinem Lehrbuch citierten Fälle von isolierter Tuberkulose der Cervix uteri von A. Laboulbène und Cornil will ich nur hinweisen, da sie sekundär, nicht primär sind. Auch der Fall von Friedländer,[3]) der in der Litteratur des öfteren, (cf. Feis' Sammelbericht l. c. od. Meyer Beitrag z. Tuberk. etc. Archiv f. G. Bd. 45) als primäre isolierte Cervikaltuberkulose angeführt wird, ist nicht als solche zu betrachten, da der Autor ihn selbst so charakterisiert: „Es handelt sich also hier um eine primäre Tuberkulose der Portio vaginalis, bei der die Cervix resp. der Cervixkanal völlig unbeteiligt ist". Wie den Fall von Klob, so will Kaufmann auch den von Meyer[4]) bekannt gegebenen besser nicht als primär angesehen wissen, da die Pat. jahrelang an Lupus der Wange litt und 2 mal deswegen operiert wurde.

Ich komme jetzt zu der völlig einwandsfreien Beobachtung von primärer, isolierter Cervikaltuberkulose, die Kaufmann in seiner oben citierten Veröffentlichung beschrieben hat. Bei der Sektion einer 79jährigen Frau fand er bei unwichtigen Veränderungen mancher Organe nur an der Cervix einen besonderen Befund. Nach dem makroskopischen Aussehen derselben schien ein Karcinom vorzuliegen; die mikroskopische Untersuchung ergab jedoch, „dass es sich um einen äusserst seltenen Fall von primärer, isolierter Tuberkulose des Cervikalkanals handelte":

---

[1]) Beitrag z. Tuberkul. d. Cervix uter. Zeitschr. f. G. u. G. Bd. 37. 1897. S. 128.

[2]) Bd. III. 1892. S. 850.

[3]) Friedländer: Über lokale Tuberkulose. Volkmanns Sammlung klin. Vorträge. No. 64. S. 515.

[4]) Meyer: Beitrag zur Tuberkulose d. Cervix uteri. Archiv f. G. Bd. 45. 1894.

Digitized by Google

Auch die Veröffentlichung von Driessen[1]) mag hier erwähnt werden, die als ein „Fall von Tuberkulose der Portio vaginal. bezeichnet wird. Es handelt sich um eine 41jährige VI para. Die vordere Lippe war stark vergrössert, zeigte gelben Belag und vielfache Ulcera. Die Probeexcision ergab Tuberkulose. Deutliche Zeichen von Tuberkulose waren im übrigen speciell auch an den Lungen nicht zu finden; hereditäre Momente fehlten, der Ehemann war gesund. An dem nach Doyen total exstirpierten Uterus erwiesen sich Uteruskörper und Adnexe bei der Untersuchung als normal. In den erkrankten Teilen wurden Tuberkel und Riesenzellen mikroskopisch deutlich konstatiert. Die Cervixdrüsen waren verloren gegangen oder stark verändert. Da die Pat. 7 Jahre vorher wegen Mastdarmstenose mit Ulcerationen und drei Fisteln, die noch bestehen, operiert wurde, erklärt Veit die Affektion nicht als primär, sondern als sekundär von den Rektalfisteln ausgehend.

III.

Ich komme nun zu dem in der Münchener Frauenklinik beobachteten Krankheitsfall.

Journal No. 55. 24. März 1896. Friederike S. aus Kempten. 33 Jahre alt. 0 para. Seit 6 Jahren verheiratet. Vater lebt und ist gesund; 5 Geschwister desgleichen. Mutter an Phthise gestorben. Pat. giebt an, niemals krank gewesen zu sein. Mit 17 Jahren menstruiert, regelmässig, Dauer 3 Tage, stark, mit Schmerzen im Kreuz verbunden. Seit 2 Monaten unregelmässiger häufiger Blutverlust, ungefähr alle 5 Tage wiederkehrend, ziemlich stark und mit Kreuzweh und heftigen Schmerzen in der Gegend des Nabels verbunden. Das Blut ist angeblich von dunkler Farbe. Eitriger Ausfluss ist nicht vorhanden.

Ernährungszustand ziemlich gut. Über dem ganzen Herzen ein systolisches Geräusch, das weit nach links und am stärksten über der Spitze hörbar ist. Über die Lungen kein abnormer Befund notiert. Brüste gross hängend; Fett- und Bindegewebe gut entwickelt. Leib flach und nirgends abnorm prominent. Bauchdecken ziemlich dick.

Vulva geschlossen, Vagina mässig weit. Muttermund sieht nach vorn; er ist in etwa 10Pfennigstück grosser Ausdehnung kleinhöckerig, abbröckelnd, leicht blutend. Uteruskörper 1° retrovertiert und fixiert. Tube und Mutterbänder frei von Infiltrationen, Ovarien nicht vergrössert, nahe der seitlichen Beckenwand, wenig beweglich.

Da nach diesem Befunde die Diagnose auf beginnende cancroide Papillargeschwulst beider Lippen gestellt wurde, so wird am Tage

---

[1]) Driessen, Nederl. Tydschr. v. Verlosk. en Gynaecol. Yaarg. No. 1 refer. in Centralbl. f. Gynaek. 1898. No. 31. S. 853 u. No. 28. S. 754.

Digitized by Google

nach der Aufnahme in Vorbereitung der Totalexstirpation der erkrankte Teil der Portio vaginalis möglichst vollständig mittelst des Paquelin abgetragen. Am 28. März folgte die Totalexstirpation per vaginam. Bei der Operation, die ohne Besonderheiten vor sich ging, zeigten sich die Ovarien und Tuben in Adhäsionen eingebettet und schwer vorziehbar, sie wurden deshalb und in Anbetracht des Alters der Pat. zurückgelassen. Die Rekonvalescenz war fieberlos und völlig ungestört, so dass die Pat. nach 15 Tagen am 13. April 1896 geheilt in die Heimat entlassen werden konnte.

Das durch die Operation gewonnene gehärtete Präparat hatte folgende Beschaffenheit:

Der ganze Uterus zeigt eine Länge von 7,5 cm, wovon $4^3/_4$ cm auf das Corpus, $2^3/_4$ cm auf die Cervix kommen; seine Form und Konsistenz wiesen nichts Aussergewöhnliches auf, seine Aussenfläche ist glatt. Die Innenfläche zeigt im Bereiche der Schleimhaut des Corpus uteri makroskopisch keine Veränderung. Dagegen ist die Mucosa der etwas verdickten Cervix fast in ihrer ganzen Ausdehnung und besonders nach dem äusseren Muttermunde zu mit zahlreichen büschelförmig angeordneten, papillären Auswüchsen besetzt. Sie füllen die runde Muttermundsöffnung völlig aus und ragen aus derselben etwa 1 cm lang hervor, so dass sie das Bild einer blumenkohlartigen Neubildung darbieten. Der innere Rand des äusseren Muttermundes zeigt keine scharfe Grenze, sondern hängt fast in seiner ganzen Ausdehnung mit der Geschwulst innig zusammen.

Mikroskopischer Befund: (die Schnitte sind teils mit Hämalaun-Eosin, teils nach van Gieson gefärbt.)

Das Plattenepithel der Portio ist nur am Rande derselben nach der Scheide zu erhalten. Direkt unter ihm ist das Gewebe kleinzellig infiltriert und zwar um so stärker je näher es der Muttermundsöffnung liegt. Am Muttermund selbst ist das Plattenepithel plötzlich völlig zu Grunde gegangen und an seine Stelle, sowie an die des normalen Portiogewebes tuberkulöses Granulationsgewebe getreten. Dasselbe ist wohl charakterisiert durch zahlreiche Epithelioidtuberkel mit Langhansschen Riesenzellen, deren Kerne meistenteils radiär gestellt sind. Es wird nach der Tiefe zu abgegrenzt durch Bindegewebe, welches frischgebildete, nach van Gieson zart rosa gefärbte Fibrillen entsendet, so dass manche Tuberkel von einer schmalen Zone neugebildeten Bindegewebes eingeschlossen sind. Drüsen sind fast garnicht nachzuweisen. Soweit sie vorhan-

Digitized by Google

den, zeigen sie völlig veränderte Gestalt. Ihr Lumen ist z. T. durch Massen von Schleim und Eiterkörperchen, zum grössten Teil jedoch durch Epithelwucherungen ausgefüllt, so dass nur an wenigen Stellen kleine Spalträume vorhanden sind. So findet man Drüsen, die durch Wucherung und Metaplasie des Epithels fast ganz solid wie ein aus Epithelioidzellen bestehender, länglicher Streifen aussehen, sich von der Oberfläche fast durch die ganze Breite der Mucosa erstrecken und ringsherum von einem Leukocytenwall umgeben sind. Die dabei vorkommenden Formveränderungen der Drüsen und des Drüsenepithels sollen später erläutert werden.

Wir kommen nun zu dem Teil des mikroskopischen Bildes, der makroskopisch durch die aus dem Muttermund hervorragenden papillären Exkrescenzen charakterisiert ist.

Wir haben hier mikroskopisch das Bild der papillären Erosion vor uns.

Der tuberkulöse Prozess hat eine starke Wucherung der Cervixdrüsen und des interglandulären Gewebes bewirkt. Die so entstandenen papillären Exkrescenzen sind auf dem Schnitte teils schräg, teils quer getroffen. Die Papillen sind mit fast überall einschichtigem Cylinderepithel bedeckt, zeigen starke Rundzelleninfiltration und bieten, je nachdem sie im Schnitt getroffen sind, verschieden gestaltete, vom Cylinderepithel rings umgebene Bindegewebsinseln und Halbinseln dar. (Abb. 1 illustriert diese und die in folgendem geschilderten Veränderungen.) Während die meisten derselben nur kleinzellige Infiltration und einschichtiges Cylinderepithel zeigen, bestehen einzelne fast nur aus epithelioiden Zellen. An anderen Papillen hinwiederum ist der tuberkulöse Prozess soweit fortgeschritten, dass durch ihn das Bindegewebe und das Epithel völlig zerstört und durch ein zusammenhängendes Gewebe ersetzt ist, welches nur aus Tuberkeln mit zahlreichen Riesenzellen besteht, die von massenhaften Rundzelleninfiltrationen umgeben sind.

Verfolgen wir nun den Cervikalkanal zum inneren Muttermunde hin, so hören die papillären Wucherungen auf, die Mucosa ist ziemlich glatt, das Deckepithel zum Teil erhalten. Die Schleimhaut ist nicht mehr so verdickt, die Drüsen zeigen vielfache Sprossungen, ihre Anzahl ist jedoch sehr vermindert, da an ihre Stelle tuberkulöses Gewebe getreten ist, welches sich an einzelnen Stellen bis an die Muscularis erstreckt, aber nur ganz selten in dieselbe ein

Digitized by Google

wenig eindringt. Je mehr wir uns dem Orificium internum nähern, um so mehr ist das Aussehen der Mucosa der Norm entsprechend. An der Corpusschleimhaut können wir nur noch leichte Anfänge einer einfachen interstitiellen Endometritis feststellen.

Betrachten wir nun den Schnitt bei starker Vergrösserung, so sehen wir an den Drüsen und ihrem Epithel bedeutungsvolle Formveränderungen. Wir finden Drüsen, die durch massenhaften Inhalt von Schleim und Leukocyten cystisch erweitert sind. Das Cylinderepithel in ihnen ist platt gedrückt und hat fast kubische Form angenommen. Andere zeichnen sich dadurch aus, dass ihr Lumen sternförmig gestaltet ist durch in dasselbe hineinragende Papillen, die in den einen aus epithelbekränztem Bindegewebe, in anderen ausschliesslich nur aus Epithel bestehen.

Im letzteren Fall sind die dünnen Cylinderzellen fast fadenförmig, erreichen auf der Höhe der Papille etwa das zehnfache ihrer früheren Länge und haben einen ganz schmalen, fast strichartigen Kern, der von der Basis in die Mitte und noch weiter nach oben getreten ist und nur durch seine intensivere Färbung hervortritt. Zellgrenzen sind fast nicht zu unterscheiden, die Zellen selbst färben sich besonders in ihren oberen Teilen durch Eosin rötlich. Wie hier die Cylinderepithelzellen in die Länge wachsen, so tritt in anderen Drüsen noch eine Wucherung in die Breite hinzu (cf. Abbildung 3). Die einzelnen Zellen werden mehr als doppelt so breit und hoch, sehen glasig aufgequollen aus und sind rötlich gefärbt. Die Zellkerne treten nach oben, werden bläschenförmig, färben sich schwächer und bezeugen durch ihre starke Vermehrung den Proliferationsprozess des Gewebes. Das Lumen der Drüse ist mit Schleim, oder auch mit Schleim- und Eiterkörperchen gefüllt. Die Schleimmasse durchzieht oftmals das ganze Lumen der Drüse bis zum Ausführungsgange und liegt noch dem Cylinderepithel des Cervikalkanals eine Strecke weit so innig auf, dass es mit demselben ein organisches Ganzes zu bilden scheint (cf. Abbildung 2). Vielfach trifft man Drüsen an, die gar kein Lumen mehr zeigen, da die Epithelauskleidung so gewuchert ist, dass sich die mehrschichtig gewordenen Epithelien überall berühren. An einzelnen ist wiederum neben der Wucherung eine ausgesprochene Metaplasie des Epithels festzustellen. (cf. Abb. 4). Während man eben noch langgestreckte Cylinderepithelien antrifft, verändern diese Zellen plötzlich ihre Gestalt. Sie nehmen die verschiedensten Formen, hauptsächlich eine rundliche und polygonale an und gewähren so das-

Digitized by Google

selbe Bild, wie wir es bei karcinomatöser Neubildung des Uterusepithels finden. Die Kerne werden dabei grösser, bläschenförmig aufgetrieben, färben sich nur schwachblau. Kernteilungsfiguren trifft man des öfteren an. Sehr häufig stösst man auch auf Vakuolenbildung, welche wohl durch myxomatöse Degeneration des Epithels entstanden ist; die Vakuolen bergen in ihrem Innern Kerne und Leukocyten. Ist das ganze Lumen einer Drüse durch Wucherung und Metaplasie des Epithels von epithelioiden Elementen ausgefüllt, so haben wir das Bild eines typischen Epithelioidtuberkels, zumal wenn sich in seinem Innern Langhans'sche Riesenzellen mit radiärer Kernstellung finden. Durch diese Entstehung der Tuberkel ist es auch zu erklären, dass sich neben den typischen fast kreisrunden, ganz unregelmässig gestaltete Herde von Epithelioidzellen finden, die manchmal, wenn die Drüse im Längsschnitt getroffen ist, die oben erwähnte Form eines länglichen Streifens annehmen. Umgeben sind sie alle von einem Leukocytenwall, der sich durch seine intensive Färbung scharf von dem ihm benachbarten Gewebe abhebt. Beginnende Verkäsung konnte ich nirgends beobachten. Oftmals werden die Formen der Drüsen durch die sich gegen sie vorschiebenden benachbarten Tuberkel bestimmt, welche die Drüsen vollständig komprimieren oder sich so in dieselben einbuchten, dass jene die Form einer Säbelscheide annehmen. Dabei werden die gegenüberliegenden Wände so genähert, dass sich Epithel an Epithel anlagert und das Drüsenlumen völlig verschwindet. Die in der nächsten Nachbarschaft der Tuberkeln liegenden Cylinderepithelien sind gewöhnlich im Vergleich zu den entfernteren vergrössert und vielfach gewuchert, so dass wir öfter in einer Drüse normales, kubisches und durch Metaplasie entstandenes polymorphes Epithel antreffen. Die in den Tuberkeln liegenden Riesenzellen zeigen meistens die typische, rundliche Form, doch kommen auch unregelmässig gestaltete und solche mit Vakuolenbildung vor. Öfter ist ihre Entstehung aus Drüsenepithelien zu beobachten; in dem Epithelkranz einer Drüse findet man dann an Stelle mehrerer Epithelien eine Riesenzelle mit radiär gestellten Kernen, für deren Aufbau die fehlenden Cylinderepithelien direkt das Material geliefert zu haben scheinen.

So konnte das Fortschreiten des tuberkulösen Prozesses grösstenteils innerhalb der Drüsen und des Cylinderepithels festgestellt werden. Doch kamen auch Epithelioidtuberkel, die aus den Stromazellen der Schleimhaut entstanden waren, dort zur Beobachtung, wo

Digitized by Google

die Drüsen und das Deckepithel ihrer Umgebung erst beginnende tuberkulöse Veränderungen zeigten.

T. B. konnte ich trotz vielfacher Versuche, vielleicht wegen des Alters des Präparates, nicht nachweisen.

Fassen wir nun das Resultat des so vielgestalteten mikroskopischen Bildes zusammen, so haben wir zunächst eine Endometritis chronica vor uns mit Vergrösserung und Vermehrung sowie Cystenbildung der Drüsen. Der schleimig eitrige Katarrh, durch das Eindringen von Tuberkelbacillen verursacht, geht, wie auch Cornil[1]) bei seinen experimentellen Untersuchungen fand, von der Oberfläche aus. Dann werden aus den Drüsenepithelien in gleicher Weise wie bei den Lungenepithelien tuberkulöse Epithelioidzellen gebildet, ebenso aus den Stromazellen der Schleimhaut.

Schliesslich werden die Drüsen und das interglanduläre Gewebe durch Epithelioidtuberkeln mit Riesenzellen und durch tuberkulöses Granulationsgewebe ersetzt. Bis zur Verkäsung war es im vorliegenden Falle noch nirgends gekommen.

Unser Befund deckt sich also fast durchgehends mit dem, was v. Franqué[2]), Orthmann[3]) und Alterthum[4]) bei Uterustuberkulose gefunden haben. Was Franqué in seinem Falle für die Corpusschleimhaut feststellte, konnten wir für die primär erkrankte Cervikalmucosa bestätigen. In den von Alterthum veröffentlichten Fällen VI und X ist die Cervix in dem einen völlig gesund, in dem andern konnte er an der Cervikalschleimhaut nur Wucherung und Metaplasie der Epithelien feststellen. Tuberkel fand er weder in der Schleimhaut noch in der Muskulatur. Mein Befund kann daher in gewisser Beziehung als die Fälle beider Autoren ergänzend betrachtet werden, da er bei alleiniger Erkrankung der Cervix Wucherung und Metaplasie der Drüsen- und Deckepithelien, sowie zahlreiche Epithelioidtuberkel mit typischen Langhans'schen Riesenzellen darbietet. —

Wir haben also in der That einen nach Kaufmann „äusserst

---

[1]) Cornil: Leçons sur l'anat. path. des métrites. Paris 1889. citiert bei Pozzi. Lehrb. Bd. III u. Journal des connaiss. méd. 30. août 1888.

[2]) v. Franqué: Zur Histogenese d. Uterustuberkulose. Sitzungsberichte d. physik. medizin. Gesellsch. z. Würzburg 1894. S. 41 u. cf. No. 4 der Litteratur.

[3]) Orthmann: Über Tuberkulose d. Eierstocks. Zeitschr. f. Geburtsh. u. Gyn. Bd. 37. H. 2. Vortrag in d. Gesellsch. f. G. u. G. zu Berlin.

[4]) Alterthum: Tuberkulose d. Tuben u. d. Beckenbauchfells. Beiträge z. Geburtsh. u. Gynaek. Bd. 1. H. 1. 1898.

Digitized by Google

seltenen Fall von primärer, isolierter Tuberkulose des Cervikalkanals" vor uns; primär, da nirgends sonst bei der Pat., soweit es ohne Obduktion möglich, Tuberkulose nachgewiesen werden konnte; isoliert, da das Corpus uteri frei von jeder Erkrankung war. Nehmen wir mit Fraenkel[1]) drei Typen der Cervixtuberkulose an: den der miliaren Knötchen, den der diffusen verkäsenden Infiltration und den der papillären Neubildung, so haben wir den letzten vor uns. Über die Art des Zustandekommens der Krankheit kann man hier wohl mit Bestimmtheit sagen, dass die ascendierende Form der Genitaltuberkulose, also die Infektion durch Bacillen von der Scheide aus vorliegt. Auf die verschiedenen Möglichkeiten hierbei einzugehen, halte ich nach den genauen Ausführungen von Hegar in seiner Monographie und den ergänzenden oben citierten Arbeiten von v. Franqué, Alterthum und Schottländer[2]) für überflüssig. Bemerkt mag noch werden, dass der Ehemann nicht tuberkulös sein soll.

Für die Richtigkeit meiner Auffassung einer primären, isolierten Tuberkulose dürfte auch der Erfolg der operativen Behandlung sprechen. Wie mir nämlich der Arzt der Patientin auf meine Anfrage mitteilte, ist dieselbe nach nunmehr $3^1/_2$ Jahren vollkommen recidivfrei und wohl. „Sie könne ihre frühere Arbeit gut verrichten, insbesondere seien bei der Pat. keinerlei Erscheinungen von Tuberkulose vorhanden."

Bei dem so chronischen Verlauf der Krankheit verlangt zwar v. Winckel für die Bauchfelltuberkulose, bevor man von definitiver Heilung derselben sprechen dürfe, völliges Freisein von Recidiven während einer Beobachtungszeit von 5 Jahren nach der Operation.

Die Berechtigung dieser Forderung beweist vollauf ein Beispiel, das Wunderlich[3]) in einer Veröffentlichung über diesen Gegenstand anführt. Doch dürfen wir wohl unsern Fall von lokalisierter Cervixtuberkulose, wenn auch v. Winckel's Forderung vorerst nur für die Zeit von $3^1/_2$ Jahren erfüllt ist, als durch die Totalexstirpation des Uterus völlig geheilt ansehen.

---

[1]) Fraenkel: Jahrb. d. Hamburg. Staatskrankenanstalt 93/94. Beitrag z. Lehre v. d. Uterustuberk.

[2]) Schottländer: Über die Tuberkulose d. Eierstocks etc. Monatsschrift f. Geburtsh. und Gynaek. Bd. 5. S. 321. 1897.

[3]) Wunderlich: Über die Misserfolge d. operativen Behandlung d. Bauchfelltuberkulose. Archiv f. Gynaek. 1899. Bd. 59. S. 220.

Digitized by Google

IV.

Fall II. Journal No. 761. 19. Juli 1898.

Therese M., 37 Jahre alt. VIII para. Vater mit 82 Jahren an Schlaganfall gestorben. Mutter lebt und ist gesund. Von 9 Geschwistern sind 3 in der ersten Kindheit, 2 im Alter v. 17 resp. 13 Jahren an Abzehrung gestorben. 4 leben und sind gesund. Pat. will als Kind Masern, Scharlach und Diphtherie durchgemacht haben. Mit 14 Jahren menstruiert, schwach, 3—4 Tage regelmässig, schmerzhaft. Nach der letzten Entbindung im Jahre 1897 trat Fieber und angeblich Bauchfellentzündung auf, so dass Pat. 7 Monate das Bett hüten musste. Während dieser Zeit blieb die Regel aus, jetzt dauert sie 14 Tage und bleibt dann 10 Tage aus. Seit März 1898 hat sie das Bett verlassen, fühlt sich gekräftigt und hat an Gewicht zugenommen. Blutungen, Kreuzweh und Seitenschmerzen veranlassen sie, die Klinik aufzusuchen.

Mittelgrosse, anämische Frau. Muskulatur schwach, Fettpolster genügend entwickelt. Keine Ödeme. Herzgrenzen normal. Herzaktion beschleunigt. Mitraltöne rein. An der Pulmonalis ein blasendes diastolisches Geräusch und stark accentuierter 2ter Ton. Lungengrenzen normal. Schall links oben bis zur 2ten Rippe verkürzt. Vesikuläres Atmen, aber links oben sehr oberflächlich. Brüste atrophisch. Leib flach, Nabel eingezogen. Zahlreiche alte Striae. Bauchdecken fettarm, abhebbar. Schall tympanitisch. Kein Ascites. Promontorium und Aorta fühlbar. 3 Finger über der Symphyse ein wohl dem Fund. Uteri entsprechender Tumor. Vulva geschlossen, kleine Labien ragen nicht hervor. Frenulum und Damm erhalten. Vagina weit, glatt, erweitert sich nach oben. Portio in der Spinallinie, höckerig, etwas nach links von der Mittellinie. Äusserer Muttermund geöffnet. Man findet aus ihm hervorragend eine weiche, glatte kastaniengrosse Geschwulst, deren Stiel sich im Cervikalkanal nach oben verfolgen lässt. Uterus nicht vergrössert, nicht druckempfindlich, auf dem vorderen Vaginalgewölbe. In beiden Parametrien breite, bis an die Beckenwand reichende derbe, druckempfindliche Stränge. Im Douglas eine harte, druckempfindliche Resistenz. Ovarien und Tuben nicht zu isolieren. Chronischer Gebärmutterkatarrh. Schleimhautpolyp d. Uterus.

20. Juli Operation: Der Polyp wird entfernt. Dilatation und Curettement des Uterus. Auswischung mit 5% Ferripyriulösung. Rekonvalescenz ungestört fieberlos. 1. Aug. wird die Pat. entlassen.

Die kleinen aus dem Uterus mit dem scharfen Löffel ausgeschabten Schleimhautstückchen zeigen folgende mikroskopische Beschaffenheit. Auf den meisten Schnitten sind die Drüsen gegen die Norm sehr vermindert und durch kleinzellig infiltriertes Gewebe ersetzt. In demselben finden sich sehr viele Epithelioidtuberkel in unregelmässiger Anordnung und Form, die oftmals den Konturen einer Drüse entspricht. An einzelnen Drüsen kann man den direkten Übergang des Drüsenepithels in Epithelioidzellen beobachten, an anderen ist das Epithel stark gewuchert oder durch Schleim und Eitermassen, welche das

Digitized by Google

Lumen oft völlig ausfüllen, so platt gedrückt, dass es beinahe wie Endothel aussieht. Neben gewuchertem und aufgequollenem Epithel findet man auch solches, das völlig aufgelockert ist, so dass einzelne Epithelzellen aus der Reihe herausgefallen zu sein scheinen. Soweit das Deckepithel erhalten ist, zeigt es eine niedrige Cylinderform mit centralem Kern, wie sie dem Corpusepithel eigen ist. Oft ist es ebenfalls gequollen und die ausgesprochene Vermehrung der Kerne legt von den stark produktiven Vorgängen im Gewebe Zeugnis ab. Riesenzellen sind in nur geringer Zahl vorhanden.

Der Polyp ist nur aus Schleimhautelementen aufgebaut. Gemäss dem an einzelnen Teilen seiner Oberfläche erhaltenen Deckepithel, welches dem Cylinderepithel der Corpusschleimhaut entspricht und nach dem niedrigen Flimmerepithel der Drüsen ist er als Corpuspolyp anzusprechen. In sein zellreiches Stroma sind zahlreiche mehr oder minder stark erweiterte Blutgefässe und geradezu cystisch dilatierte Drüsen in grosser Zahl eingelagert. Im Lumen der Blutgefässe sind unter den roten Blutkörperchen viele Eiterkörperchen anzutreffen. Desgleichen in den mit Schleim gefüllten Drüsen. Die meisten Drüsen sind mit Flimmerepithel ausgekleidet, der Flimmerbesatz ist jedoch an einzelnen Stellen zerstört. Oft ist das durch starke Kernwucherung ausgezeichnete Epithel so aufgelockert, dass es überall Lücken aufzuweisen scheint, oft in ganzen Bändern, die das Lumen durchziehen, von der Unterlage abgelöst. Des öfteren ist es durch Wucherung mehrschichtig geworden oder durch den Drüseninhalt völlig platt gedrückt. Die Kerne sind ebenfalls vergrössert und schwach bläulich gefärbt. Metaplasie des Epithels konnte ich nirgends finden, dagegen geben neben den sich in den Drüsen abspielenden Prozessen zahlreiche Tuberkel und mehr noch Riesenzellen mit meistens radiär gestelltem Kern von der vorhandenen Tuberkulose Kunde. Charakteristisch für das Bild ist, dass die kleinzellige Infiltration nur an wenigen Stellen der Randzone in geringem Masse, in der Umgebung der Tuberkel gar nicht vorhanden ist. — Dass es sich jedoch sicher um Tuberkulose handelt, beweist eine nach Unnas Vorschrift ausgeführte Färbung des Schnittes auf Tuberkelbazillen; T. B. sind in grosser Anzahl in charakteristischer Form und Farbe an verschiedenen Stellen im Gewebe vorhanden.

Der eben beschriebene Fall ist also als sekundäre, descen-

Digitized by Google

dierende Uterustuberkulose aufzufassen, da die linke Lunge schon deutlich Zeichen einer tuberkulösen Erkrankung darbietet und auch wie oben erwähnt die kombinierte Untersuchung einen entsprechenden Befund der Sexualorgane ergab. Die Endometritis tuberculosa ist also durch Infektion von Seiten der Tuben aus entstanden; die dadurch hervorgerufene starke Hyperplasie und Cystenbildung in der Schleimhaut hat an einer circumskripten Stelle durch starke Wucherung den Anfang der polypösen Neubildung bewirkt, die dann in den freien Uteruskanal mit ausgezogenem Stiel den äusseren Muttermund erreichen konnte. Wie oben erwähnt, halte ich es dabei durch das diffuse, den ganzen Polypen durchziehende Krankheitsbild für sicher erwiesen, dass derselbe gleich von seiner Entstehung an tuberkulös affiziert war, d. h. dass er von tuberkulös erkrankter Schleimhaut gebildet wurde. Ich hebe dies hervor, weil für die beiden anderen in der Litteratur noch vorhandenen Fälle von tuberkulösen Uteruspolypen ein anderer Infektionsmodus angenommen wird.

Den ersten Fall veröffentlichte Zahn[1]).

Er fand auf der vorderen Uteruswand am unteren Ende des linken Uterushornes einen gestielten weichen dünnen Schleimhautpolyp. Auf seiner breiteren Fläche waren mehrere graue gelbe z. T. ulcerierte Tuberkel, ebensolche an seinem freien unteren Ende und 2—3 auch auf der der vorderen Uteruswand zugekehrten Fläche. Zahn erklärt die Entstehung der Tuberkulose des Polypen durch direkte Einimpfung von Seiten der berührenden erkrankten Uteruswand.

Anders bei dem zweiten von Madlener[2]) beschriebenen Objekt.

Madlener fand bei einer an Phthise verstorbenen Frau einen vom Fundus uteri ausgehenden adenomatösen Polypen, der Tuberkel mit Riesenzellen und T. B. enthielt. Die Oberfläche des Polypen war glatt, ebenso der Uterus, dessen Innenwand das Bild einer interstitiellen- und glandulären Endometritis darbot. Dagegen war in der hinteren Funduswand in der Nähe der Stelle, wo ein tuberkulöser Tumor von Madlener als Ovarialcyste bezeichnet, mit der Funduswand verwachsen war, ein linsengrosser käsiger Herd, an den sich gegen die Basis des Polypen hinziehend 3 kleine hirsekorngrosse käsige Herde anschliessen. Da sowohl die Cervikal- und Corpusschleimhaut sowie die des Polypen weder makroskopisch noch mikroskopisch Tuberkulose zeigte und nur die Achse und der Stiel des Polypen Tuberkeln mit Riesenzellen darbot, so erklärt Madlener den Infektionsvorgang folgendermassen: Von der sogenannten

[1]) Zahn: Uteruspolyp mit Tuberkeln. Virchows Archiv Bd. 115. S. 66.

[2]) Madlener: Tuberkulöse Ovarialcyste und tuberkulös. Uteruspolyp. Centralbl. f. Gynaekol. 1894. S. 529.

Digitized by Google

Ovarialcyste wurde die Funduswand und von dieser durch den Stiel der Polyp infiziert.

Was den Erfolg der Operation bei unserer Pat. anbelangt, so konnte ich leider nur in Erfahrung bringen, dass etwa 1 Monat nach der Ausschabung gelblicher nicht übelriechender Ausfluss aufgetreten sei. Die Beschwerden von Seiten des Uterus seien weniger aktuell, die Erscheinungen von Seite der Lungen dagegen im Wachsen begriffen.

Fall III. Journal No. 872. 5. Dez. 1898.

Anna R. aus Wörishofen. 39 J. alt. IX para. Seit 1881 verheiratet. Vater starb im Alter von 48 J. an unbekannter Krankheit. Mutter im Alter von 62 J. an Wassersucht. 7 Geschwister leben und sind gesund. Als Kind hat Pat. Masern gehabt. 1. Periode trat im 15. Jahre auf, immer regelmässig alle 4 Wochen. Dauer 6—8 Tage, Blutverlust gering, geringe Schmerzen. Letzte Periode 20. November von 10tägiger Dauer und mit grossen Schmerzen verbunden. Erste Entbindung im 22. Jahre, letzte im 36. J. Sämtliche Geburten normal, Wochenbett desgleichen. 7 Kinder leben und sind gesund. Das letzte Wochenbett dauerte 14 Tage, — sonst nur 3—4 Tage — wegen grosser Schwäche und Eiterung der linken Brust. Auch war Pat. im Jahre 1895 an einer Brust- und Rippenfellentzündung 2 Monate krank, im J. 1896 hatte Pat. angeblich eine Eierstockentzündung. Seit 2 Jahren leidet Pat. an starken Blutungen, die Regel dauert c. 14 Tage und tritt nach 8—14 Tagen wieder auf, um so früher, je schwerer Pat. arbeitet. Blutverlust in den letzten Tagen stärker und mit starken Schmerzen in der Seite und nach dem Kreuze zu verbunden.

Mittelgrosses Individuum von normaler Hautfarbe, Muskulatur mässig gut entwickelt.

Herzdämpfung nach rechts bis unter das Sternum verbreitert. Spitzenton im 4. Interkostalraum 1 Ton etwas unklar. 2. Pulmonalton verstärkt, Lungengrenzen verschieblich. Über d. rechten Lunge deutliche Dämpfung bis zur 4ten Rippe. Atmen unbestimmt. Brüste hängend, mässig entwickelt. Linke Brust durch eine Narbe, die quer verläuft, verkleinert. Leib nicht aufgetrieben, Wirbelsäule leicht erreichbar. Puls der Aorta deutlich zu fühlen. Nirgend Druckempfindlichkeit. Kein Tumor nachzuweisen. Introitus weit, vordere Vaginalwand descendiert, Portio verdickt, beide Muttermundslippen tief eingekerbt. Uteruskörper liegt gestreckt nach hinten und links, lässt sich vorbringen, geht aber losgelassen sofort zurück. Uterus im ganzen durch einen breiten parametritischen Strang nach der linken Beckenhälfte verlagert. Adnexe nicht abzutasten.

Retroversio uteri. Chronischer Gebärmutterkatarrh. Verdickung der Portio. 6/XII.

Da die beiderseits tief eingekerbten Muttermundslippen an der Oberfläche granulierten, etwas suspekt erscheinen und zahlreiche dilatierte Drüsen zu erkennen waren, so wurde mit dem Paquelin ein kegelförmiges Stück mit den Lippen excidiert. Dann wurde die Wunde rechts und links mit 2—3 Catgutfäden bis auf einen Spalt von 1—$1^1/_2$ cm vereinigt.

Digitized by Google

Rekonvalescenz ungestört. Kein Fieber. 14/XII Entlassung, der Amputationsstumpf ist noch nicht völlig verheilt. Die Muttermundslippen klaffen etwas.

Das durch diese Operation gewonnene Präparat zeigt folgendes Aussehen.

Die Portio ist stark vergrössert, der äussere Muttermund gerötet und mit einzelnen Exulcerationen bedeckt.

Mikroskopischer Befund: (die Schnitte sind mit Hämalaun Eosin und nach van Gieson gefärbt). Das Plattenepithel der Portio ist an der äusseren Seite des excidierten Stückes erhalten. Es hört plötzlich auf und an seine Stelle tritt eine stark kleinzellig infiltrierte entzündliche Zone ohne jedes Deckepithel, die sich in die Tiefe bis zur Hälfte der Mucosa erstreckt. Weiter nach dem Cervikalkanal zu ist das fehlende Plattenepithel durch Cylinderepithel ersetzt; das interglanduläre Gewebe bildet in starker Wucherung zahlreiche Papillen, die von Cylinderepithel überzogen das Bild einer papillären Erosion hervorrufen. Die Papillen zeichnen sich durch viele erweiterte Blutgefässe aus und sind ebenfalls kleinzellig infiltriert. Die hinter ihnen und hinter dem ulcerierten Gewebe liegenden Drüsen sind vermehrt und erweitert, einzelne zeigen die runde Cystenform eines Ovulum Nabothii. Auch unter dem Plattenepithel finden sich noch einige Erosionsdrüsen. Die Lumina der Drüsen sind fast stets leer, wenige enthalten Schleim, ganz vereinzelte Schleim mit Eiterkörperchen. Die Mucosa des Cervikalkanals ist uneben, doch überall von Cylinderepithel bedeckt. Dasselbe ist jedoch hier wie in den Drüsen stark aufgequollen, die ganze Zelle durch Eosin rötlich gefärbt. Die Kerne sind etwas vergrössert, färben sich fast so wie normal und bleiben basal; sie sind nicht vermehrt. Am unteren Ende unseres Schnittes, also dem innern Muttermunde zu treffen wir auf Epithelioidtuberkel. Dieselben sind einzeln oder zu dreien in Kleeblattform in die Mucosa eingelagert und enthalten typische Langhanssche Riesenzellen mit radiären Kernen; sie sind von einem Leukocytenwall umgeben. Das Deckepithel über ihnen ist erhalten, zeichnet sich jedoch durch Quellung und starke Kernvermehrung aus. Auch die den Tuberkeln benachbarten Drüsen, die gegen die Norm vermindert sind, verhalten sich anders als die oben beschriebenen. Sie sind durchgehend mit Schleim und Eiter gefüllt. Das Epithel zeigt ausgesprochene Wucherung, besonders in der im Fall I beschriebenen Art, dass die Zellen und die Kerne fadenförmig werden und das Zehnfache ihrer früheren Höhe erlangen. Die Kerne sind sehr ver-

Digitized by Google

mehrt und bleiben nicht basal, sondern treten in die Mitte der Zelle oder noch weiter nach oben.

Ebenso wie Fall II ist auch dieser als sekundäre, descendierende Tuberkulose anzusehen. Zu dieser Auffassung berechtigt neben dem objektiven Lungenbefund der weitere Verlauf der Krankheit. Als ich mich 6 Monate nach der Entlassung nach der Patientin erkundigte, erfuhr ich, dass dieselbe sich sehr schlecht befinde. Bald darauf teilte mir der behandelnde Arzt, den ich um Nachricht anging, mit, dass Frau R. an hochgradiger Lungentuberkulose gestorben sei. „Von Seiten des Unterleibes waren abgesehen von zeitweisen Diarrhöen gar keine besonderen Erscheinungen wahrnehmbar und insbesondere nicht solche, die auf eine Uterusaffektion auch nur hindeuteten." Eine Sektion fand nicht statt.

V.

Wenn auch der schliessliche Verlauf der tuberkulösen Erkrankung in den drei oben geschilderten Fällen durchaus verschieden ist, so ist das pathologisch anatomische Krankheitsbild in den Hauptzügen bei allen das gleiche. Der durch das Eindringen der Tuberkelbacillen in die Uterusschleimhaut hervorgerufene schleimig eitrige Katarrh derselben bewirkt Wucherung des glandulären und intraglandulären Gewebes, Metaplasie des Epithels und Umwandlung der Epithel- und Stromazellen in epithelioide Elemente, ganz im Sinne der Tuberkuloselehre von Baumgarten.[1])

So sicher sich daher aus diesem typischen Bild z. B. bei einer Ausschabung die Diagnose der Krankheit stellen lassen wird, so unsicher die Prognose. Ich kann deshalb Vassmer (l. c.) nicht beistimmen, wenn er meint, dass man bei der Tuberkulose mehr als bei anderen Krankheiten berechtigt sei, aus dem pathologisch-anatomischen Befund die Prognose zu stellen. Grade der 2. unter den Fällen Vassmers, bei welchem nach ausgeführtem Curettement mehrere nach Monaten ausgeführte Probe-Abschabungen nichts Verdächtiges ergaben, hätte eine durchaus gute Prognose gestattet. Und doch fanden sich in der nach 7 Monaten wiederholten Ausschabung Tuberkel und Tuberkelbazillen. Der Schwierigkeit der Prognose entsprechend ist die Entscheidung bezüglich einer radikalen oder mehr konservativen Therapie. Wenn auch die Veröffentlichungen

[1]) Baumgarten: Zeitschr. f. klinisch. Mediz. Bd. IX. 1885. Bd. XI. 1886 u. Behandl. d. pathol. Mykologie. Braunschweig 1890.

Digitized by Google

von Sippel,[1]) Walther (l. c.) und Halbertsma[2]) eine vollkommene Heilung der Uterustuberkulose durch Curettement beschreiben, so erweckt hinwiederum ein durch 4 Jahre beobachteter Fall von Zweifel[3]) schwere Bedenken gegen eine nicht radikale Behandlung.

Die Pat. kam wegen Blutungen mit der Diagnose Carc. port. vagin. 1889 in Behandlung; die Probeabrasio ergab, dass kein Karcinom vorhanden sei. Die Diagnose schwankte nun zwischen syphilitischem und lupösem Geschwür. Da die antiluetische Behandlung keinen Erfolg erzielte, wurde per exclusionem Lupus uteri diagnostiziert. Bei Aufpinseln von Perubalsam und Jodoform besserte sich zwar das Geschwür, die Blutungen jedoch nicht und der Prozess schritt in der Mucosa uteri vorwärts. Ein nun vorgenommenes Curettement ergab Tuberkeln. Jetzt wurde besonders auch wegen fortdauernder Blutung der Uterus exstirpiert. Der Prozess hatte jedoch schon auf die Vagina übergegriffen, so dass 3 Wochen nach der Operation sich in der Wunde wiederum ein Geschwür bildete. 1892, also im 4. Jahr der Krankheit, berichtet Zweifel, dass nun auch das Rectum von der Vagina aus affiziert sei.

Mit Recht wollen daher Pozzi, (l. c.) Schauta[4]) und Döderlein[5]) eine lokale Behandlung wie Ausschabung, Ätzung etc. nur als Palliativmittel betrachtet wissen.

Ich meine, dass man bezüglich der Behandlung zwischen primärer und sekundärer Uterustuberkulose unterscheiden muss. Bei primärer alleiniger Erkrankung des Uterus ohne Beteiligung der Adnexe wird immerhin zunächst die konservative Behandlung des Uterus, die Ausschabung in Betracht zu ziehen sein. Richtig sagt Vassmer l. c. „allerdings soll es immerhin nur ein Versuch sein, der nur berechtigt ist, wenn wir den Fall fortwährend in Kontrolle behalten, um bei Weiterschreiten des Prozesses radikal vorgehen zu können". Bei sekundärer Tuberkulose der weiblichen Sexualorgane kommt, falls der Gesamtzustand eine eingreifende Operation oder eine völlige Heilung möglich erscheinen lässt, nur die Radikaloperation in Frage, da allein die Entfernung der erkrankten Organe eine sich immer sekundär erneuernde Infektion derselben durch T. B. unmöglich macht. Treffen die Voraussetzungen nicht zu, so wird man sich auf Palliativmittel, wie Ausschabung etc. be-

[1]) Sippel: Beitrag z. primär. Genitaltuberkul. d. Weib. etc. Deutsch. medizin. Woch. 1894. S. 974.

[2]) Halbertsma: Sitzungsbericht d. Niederländ. Gesellsch. f. Geb. u. Gynaek. Ref. Centralbl. f. Gyn. 1898. S. 754.

[3]) Zweifel: Vorles. üb. klin. Gynaek. Berlin 1892. S. 338 u. Centralbl. f. Gynaek. 1890. S. 794. Autoreferat.

[4]) Schauta: Lehrbuch d. gesamt. Gynaekologie 1896.

[5]) Döderlein: Veits Handbuch d. Gynaekol. 1897. Bd. 2.

Digitized by Google

schränken, da hierdurch, wie unser 2. und 3. Fall beweisen, lang anhaltende Erleichterung für die Pat. geschaffen werden kann. Auch das Alter der Pat., ihre hereditären und Familienverhältnisse werden unser Handeln beeinflussen.

Die Prognose der sekundären Genitaltuberkulose hängt von dem Grad der Erkrankung des übrigen Körpers ab; die primäre Uterustuberkulose gewährt die Möglichkeit, die erkrankten Teile völlig aus dem Körper zu entfernen und bietet so, wie unser Fall I beweist, ein dankbares Feld für die operative Gynaekologie dar.

Digitized by Google

Litteratur.

1. Klebs, Pathologische Anatomie 1873.

2. Scanzoni, Lehrbuch d. Krankheiten der weiblichen Sexualorgane. Wien 1875.

3. Rokitansky, Ein Fall von akuter Tuberkulisation des Uterus etc. Wien. med. Wochenschr. 1860.

4. v. Franqué, Zur Tuberkulose d. weibl. Genital. etc. Zeitschrift für Geburtsh. u. Gynaek. Bd. 37. 1897.

5. Rokitansky, Handbuch d. speciell. patholog. Anatom. Bd. 3. S. 550.

6. Lebert, Über Tuberkulose d. weibl. Genitalorgane. Archiv f. Gynaek. Bd. 4. S. 460. 1872.

7. Feis, Sammelbericht über neuere Arbeiten auf dem Gebiete der Genitaltuberk. d. Weibes. Monatsschr. f. G. u. G. Bd. 5. 1897.

8. v. Karajan, Ein Fall v. primär. Tuberkul. d. Vulva etc. bei einem 2jährig. Mädchen. Wien. klin. Wochenschr. No. 42. 1897.

9. Davidsohn: Tuberkul. d. Vulva u. Vagina. Berl. klin. Woch. No. 25. 1899.

10. Rieck, Ein Fall von primär. Tuberkul. d. Vulva etc. Monatsschrift für Geb. u. Gyn. Bd. 9. H. 6. S. 842. 1899.

11. Spaeth, Über d. Tuberkulose d. weibl. Genitalien. I.-D. Strassburg 1885.

12. Walther, Zur Kenntnis d. Uterustuberkulose. Monatsschrift für Geburtsh. u. Gyn. Bd. 6. 1897.

13. Alterthum, Tuberkulose d. Tuben u. d. Beckenbauchfells. Beiträge z. Geburtsh. u. Gyn. Bd. 1. H. 1. 1898.

14. Vassmer, 6 Fälle von Uterustuberkulose. Archiv f. Gynaek. Bd. 57. S. 313. 1898.

15. Bulius, Monatsschr. für Geburtsh. u. Gyn. Bd. 9. H. 6. S. 952. 1899.

16. Hegar, Die Entstehung, Diagnose u. chirurg. Behandlung d. Genitaltuberkulose d. Weibes. Stuttgart 1886.

17. Klob, Pathol. Anatom. d. weibl. Generationsorgane. Wien 1864. S. 193.

18. Kaufmann, Beitrag z. Tuberkulose d. Cervix uteri. Zeitschr. für Geburtsh. u. Gyn. Bd. 37. 1897. S. 128.

19. Pozzi, Lehrbuch d. Gynaekologie. Bd. 3. S. 850. 1892.

20. Friedländer, Über lokale Tuberkulose, Volkmanns Sammlung klin. Vorträge No. 64. S. 515.

21. Meyer, Beitrag zur Tuberkulose d. Cervix uteri. Archiv für Gynaek. Bd. 45. 1894.

Digitized by Google

22. Driessen, Fall von Tuberk. d. Portio vaginal. ref. im Centralblatt für Gyn. 1898 No. 31 S. 853 u. No. 28 S. 754.

23. Cornil, Leçons sur l'anatom. path. des métrites. Paris 1889 u. Journal des connaiss. méd. 30 août 1888.

24. v. Franqué, Zur Histogenese d. Uterustuberkulose. Sitzungsb. d. physik.-mediz. Gesellschaft z. Würzburg 1894. S. 41.

25. Orthmann, Über Tuberkulose d. Eierstocks. Zeitschr. f. Geburtsh. u. Gyn. Bd. 37. H. 2. (Vortrag v. d. Gesellsch. f. G. u. G. zu Berlin.)

26. Fränkel, Jahrbuch d. Hamburg. Staatskrankenanstalt 93/94. Beitrag z. Lehre v. d. Uterustuberkulose.

27. Schottländer, Über die Tuberkulose des Eierstocks etc. Monatsschr. f. Geb. u. Gyn. Bd. 5. S. 321. 1897.

28. Wunderlich, Über die Misserfolge d. operat. Behandl. d. Bauchfelltuberk. Archiv. f. Gyn. 1899. Bd. 59. S. 220.

29. Zahn, Uteruspolyp mit Tuberkeln. Virchows Archiv. Bd. 115. S. 66.

30. Madlener, Tuberkulöse Ovarialcyste u. tuberk. Uteruspolyp. Centralbl. f. Gyn. 1894. S. 529.

31. Baumgarten, Zeitschr. f. klin. Mediz. Bd. 9. 1885. Bd. 11. 1886 u. Behandlung d. pathol. Mykologie. Braunschweig 1890.

32. Sippel, Beitrag z. primär. Genitaltuberk. d. Weibes etc. Deutsch. med. Wochenschr. 1894. S. 974.

33. Halbertsma, Sitzungsber. d. Niederl. Gesellsch. für Geburtsh. u. Gyn. ref. Centralbl. f. Gyn. 1898. S. 754.

34. Zweifel, Vorlesung üb. klin. Gynaekologie. Berlin 1892. S. 338. u. Centralbl. f. Gynaek. 1890. S. 794 Autoref.

35. Schauta, Lehrbuch d. gesamten Gynaekologie 1896.

36. Döderlein, Veits Handbuch d. Gynaekol. 1897. Bd. 2.

37. v. Winckel, Lehrbuch der Frauenkrankheiten.

38. Gebhard, Patholog. Anatomie der weibl. Sexualorgane.

Digitized by Google

Erklärung der Tafeln I. u. II.

Abbildung 1. Durchschnitt durch die papilläre Neubildung der Cervikalschleimhaut von Fall I.

Auf der einen Seite die kleinzellig infiltrierten, von Cylinderepithel überzogenen Papillen, auf der anderen tuberkulöses Granulationsgewebe mit Epithelioidtuberkeln und Riesenzellen.

Zeiss Apochrom. 16, Ocul. 2.

a) Epithelioidtuberkel.
b) Langhanssche Riesenzellen.
c) Papilläre Neubildung.

Abbildung 2. An den Cervikalkanal anstossendes tuberkulöses Gewebe, welches eine Drüse, die in den Kanal einmündet, fast völlig umgiebt. Zahlreiche Epithelioidtuberkel mit Riesenzellen von Leukocytenwällen umgeben. Das Lumen der Drüse, dessen Epithel Wucherung und Kernvermehrung zeigt, ist mit Schleim und Eiterkörperchen gefüllt. Fall I.

Zeiss Apochrom. 8, Ocul. 4.

Abbildung 3. Cervixdrüsen mit Wucherung des Epithels und Vergrösserung d. Kerns bei Endometr. tuberculosa. Fall I.

Zeiss Apochrom. 8, Ocul 4.

Abbildung 4. Wucherung u. Metaplasie d. Cervixepithels bei Tuberkulose. Fall I.

Zeiss Apochrom. 3, Ocul. 4.

a. Wucherung des Epithels.
b. Metaplasie des Epithels.
v. Vacuolenbildung im Epithel.
M. Kernteilungsfiguren.

Digitized by Google

Digitized by Google

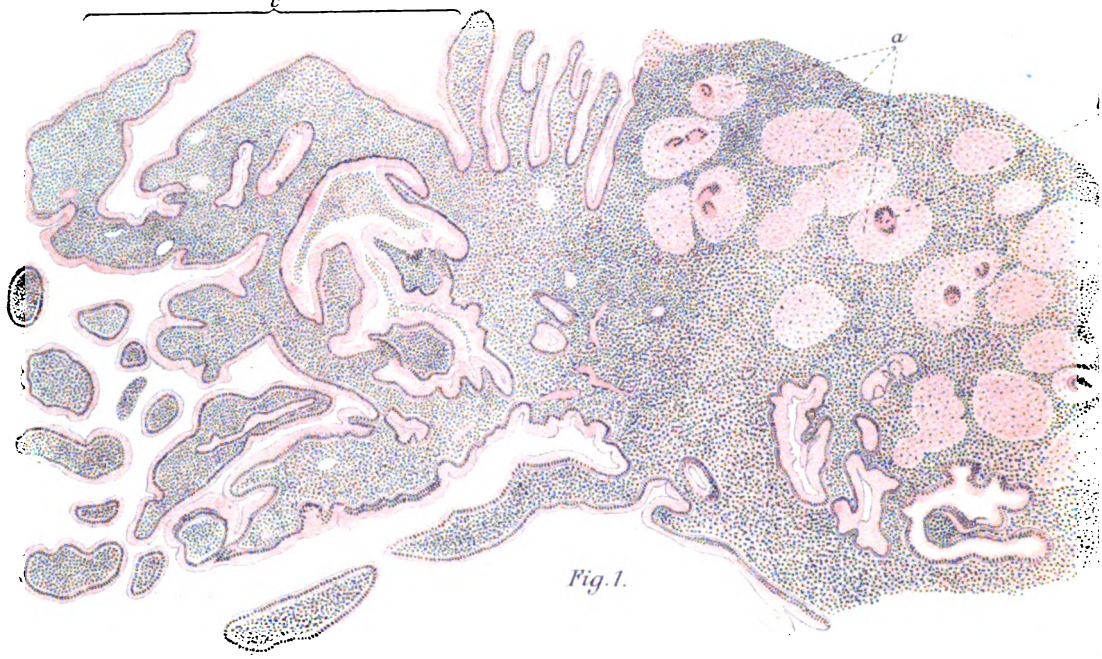

Fig. 1.

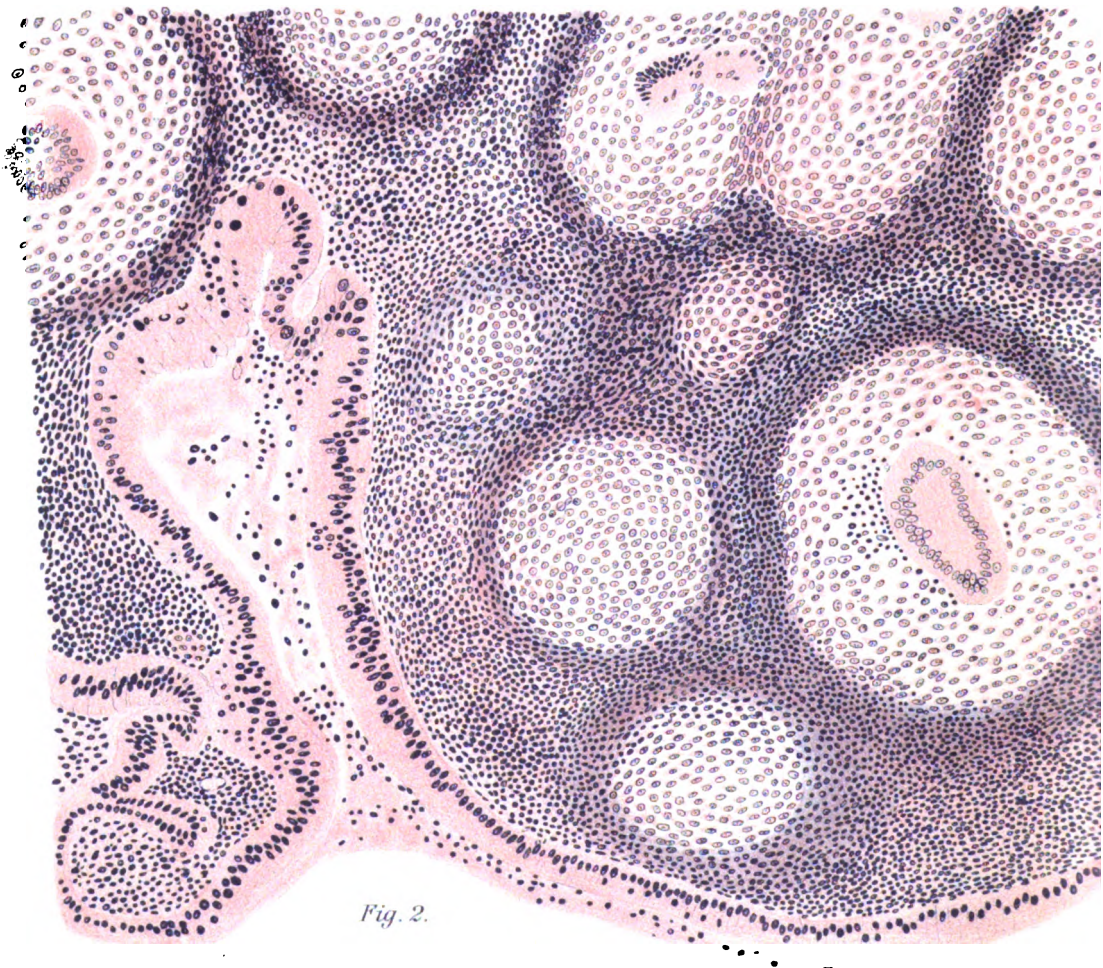

Fig. 2.

Verlag von Arthur

Digitized by Google

Fig. 4.

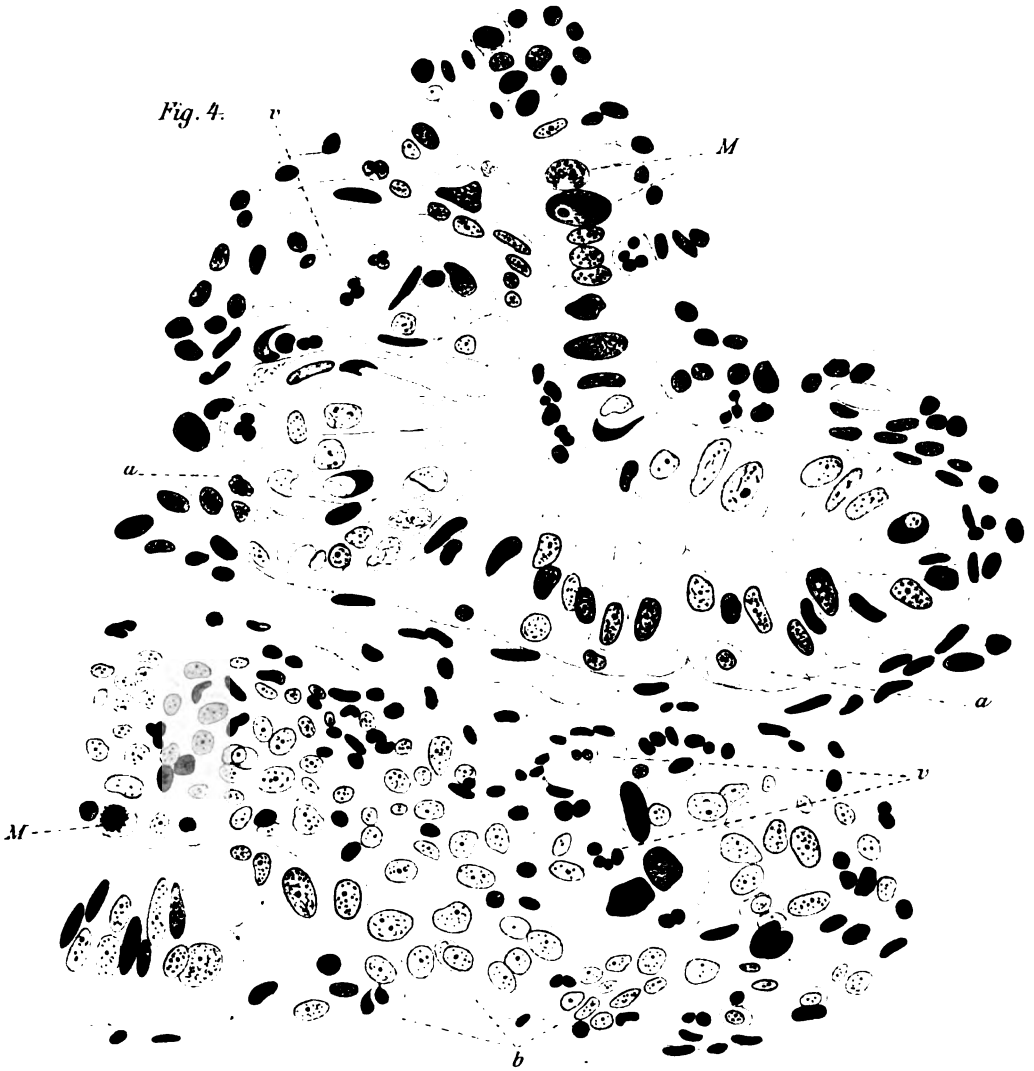

Fig. 3.

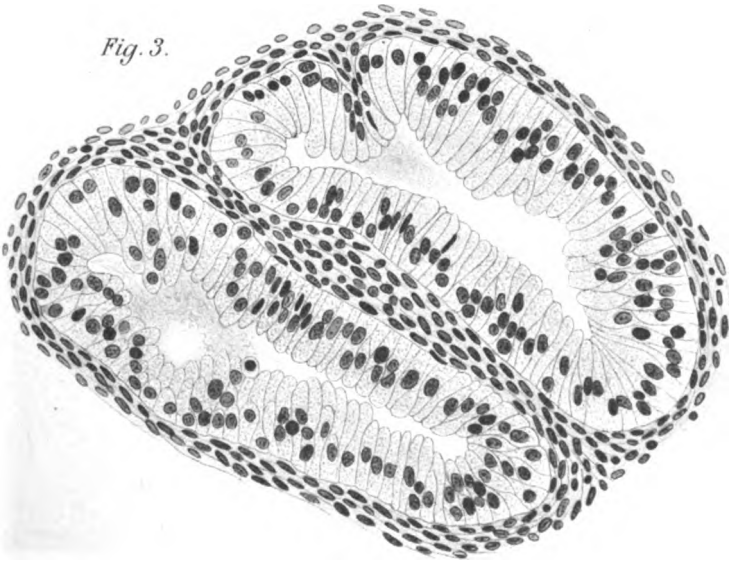

Georgi in Leipzig.

Digitized by Google

Digitized by Google

Aus der Frauenklinik der Universität Freiburg i. B.

Unteres Uterinsegment und beginnender Cervixkrebs bei einem Fall von fibrösem Polypen des Corpus.

Von

Dr. Richard Freund, Assistenzarzt.

Mit Doppeltafel III u. IV.

Am 22. Januar 1899 wurde in der hiesigen Klinik ein Fall operiert (Geh. Rat Hegar), der durch das Zusammentreffen zweier interessanter Befunde der Beschreibung und Erläuterung wert erschien. — Es handelte sich um einen fibromatösen Uterus, welcher seiner Trägerin, einer 38jährigen, IIpara starke Blutungen und wehenartige Schmerzen verursacht hatte und aus diesem Grunde total exstirpiert wurde. Es geschah dieses auf vaginalem Wege.

Das durch die Operation gewonnene Präparat stellt einen 11,5 cm langen Uterus dar, dessen Körper ca. $5^1/_2$ cm breit, gut mannsfaustgross ist und ohne merkliche Taille in den verhältnismässig kurzen Hals übergeht. Auf der Hinterfläche des Fundus befinden sich einige wenige, stecknadelkopf- bis haselnussgrosse, breitbasig aufsitzende, harte, rundliche Knötchen, und hie und da spärliche Reste dünner Adhäsionsmembranen, sonst ist die Oberfläche ganz glatt. Die Konsistenz des Uterus ist ziemlich derb. Der etwa 3 cm lange Hals geht als eine harte Walze in eine völlig intakte, blassrötliche Vaginalportion über, deren Muttermund frei von jeglicher Erosion oder Ektropium ist.

Nach Eröffnung des Präparats in der vorderen Medianlinie zeigt es sich, dass wir es mit einem gestielten, submukösen Fibrom des Corpus zu thun haben, das von links hinten oben in das Cavum uteri herabhängt, und dessen $1^1/_2$ cm breiter, 2 cm langer Stiel in den 4 cm langen, 3 cm breiten, birnförmigen Polypen übergeht. Dieser ist von ziemlich glatter, rötlich-verfärbter Oberfläche

Digitized by Google

und fester Konsistenz. Seine Schnittfläche ist blendend weiss, im übrigen ohne alle Besonderheiten.

Der Uterus hat sich wie ein Futteral den Formen seines Inhalts exakt angepasst; die dadurch hervorgerufenen Veränderungen seiner Höhle übersieht man am besten, wenn der Polyp aus seinem Bett herausgehoben und um seinen Stiel nach oben umgeklappt wird.

Die Sondenlänge des 11,5 cm langen Uterus beträgt 9 cm. Vom äusseren Muttermund ausgehend, entfallen hiervon 3 cm auf einen schmalen, von Uteruswänden gleichmässig umschlossenen Kanal; diesem folgt aufwärts eine $3^3/_4$ cm lange, ellipsoide Ausbuchtung, das Bett des Polypen; der $2^1/_4$ cm lange Rest der Höhle stellt einen etwas breiteren Kanal dar, der zur Aufnahme des Fibromstiels bestimmt ist.

Die Uterusschleimhaut ist blass, sammetartig, bietet indes nirgends bemerkenswerte Einzelheiten. Die sehr deutlich ausgeprägten Plicae palmatae des Arbor vitae erstrecken sich ein Stück weit aus dem schmalen Kanal in die ellipsoide Ausbuchtung hinein, wo sie sich allmählich abflachen und nach links hin verlieren.

Den Raumverhältnissen der Uterushöhle entspricht nun auch die Form der Wandungen. Die ungefähr in Höhe des Fibromstiels 22 mm dicke Uteruswand hat in der Gegend des Fibrombetts auf eine Strecke von 15 mm hin eine Verjüngung bis zu 12 mm am oberen, bis zu 9 mm am unteren Endpunkt jener Strecke erfahren, um sich gleich darauf abwärts im Bereich des 3 cm langen Kanals auf 16 mm wieder zu verbreitern. Die Übergangsstellen der ellipsoiden Ausbuchtung in die beiden Kanäle sind durch 2 verschiedenartige Vorsprünge in der Wand gekennzeichnet, von denen der untere weitaus energischer hervortritt gegenüber dem oberen, wo der Ubergang der verdünnten Wand des Fibrombetts in die darüber liegende, mächtige Corpusmuskulatur nur durch eine Anschwellung mässigen Grades unterbrochen wird.

Die Schnittfläche der Wandungen im Corpus und geschlossenen Cervix zeigt ein rötlich-weisses, stark durchflochtenes Gewebe, während sie auf der Wand des Fibrombetts mehr weisslich und glatt erscheint.

Zur mikroskopischen Untersuchung gelangten Stücke des gestielten Fibroms selbst als auch Längsschnitte, aus der rechten vorderen und linken hinteren Uteruswand, deren Länge, vom äusseren Muttermund aus gerechnet, ca. 6 cm betrug und die der Breite nach die ganze Wand durchfassten; Schnitte, die somit einen Über-

Digitized by Google

blick über das Verhältnis von Cervix, Fibrombett und Corpus zu einander zu gestatten imstande waren. Härtung in 5 %igem Formol bezw. Alkohol, Färbung teils nach van Gieson teils mit Hämalaun-Eosin. Dicke der Schnitte 25 μ.

Fassen wir zunächst die Schleimhautverhältnisse ins Auge, so ist an allen Schnitten der Uteruswand festzustellen, dass sich die Cervikalmucosa über die obere Cervixöffnung hinweg noch eine gewisse Spanne weit in das Fibrombett hinein erstreckt, so dass sie etwa das untere Drittel des letzteren auskleidet. Die Schleimhautgrenze zwischen Hals und Körper befindet sich überall in gleicher Höhe und ist eine scharfe, unzweideutige: Hier eben noch schönes, hohes Cylinderepithel mit basalem Kern; gleich darauf, ohne nennenswerten Übergang[1]), niedriges, kubisches Corpusepithel mit mehr central gelegenem Kern. Dieses Epithel setzt sich in gleicher Beschaffenheit über das Fibrombett hinaus nach oben hin fort.

Ziemlich genau mit der Cylinderepithelgrenze abschneidend, finden sich auch die letzten Ausläufer der stark verzweigten, gut kenntlichen Cervixdrüsen. In den zwei oberen Dritteln des Fibrombetts sind die dem Corpus angehörenden Drüsen äusserst spärlich vertreten, erst weiter aufwärts trifft man auf eine etwas reichlichere Anzahl. Die Corpusdrüsen sind wenig geschlängelt, das interglanduläre Gewebe nicht entzündet, auch das Deckepithel des Corpus ist meist kontinuierlich erhalten und ohne Besonderheiten.

Die zum grossen Teil wesentlich veränderte Cervixschleimhaut verlangt eine eigene Beschreibung, die zum Schluss der Abhandlung gegeben werden soll.

Die Untersuchung der Wandungen lehrt, dass die Wand des geschlossenen Cervikalkanals gegen die des Fibrombetts stark aufgelockert erscheint: Bindegewebszüge, Muskelbündel und elastische Fasern verlaufen dort in allerhand Wellenlinien, zum Teil ungeordnet, auch hier und da verschieden grosse Gewebslücken lassend, verdichten sich aber im Bereiche des Fibrombetts zu langgestreckten, hart aneinandergepressten, lamellierten Gewebssträngen. Dadurch gewinnt diese Partie ein mehr zartes, homogenes Aussehen gegenüber der aufgelockerten, so dass eine Differenzierungslinie vorgezeichnet wird, welche in leicht schräger Richtung von oben-aussen nach unten-innen verläuft und etwas unterhalb der Schleimhautgrenze mündet. Mit dieser Grenzlinie deckt sich, wie man es

[1]) Bei sehr starker Vergrösserung sieht man an der Schleimhautgrenze über 7—10 Zellen hin eine allmähliche Abnahme der Zellhöhe.

Digitized by Google

schon mit der Lupe, besonders an den nach Gieson gefärbten Schnitten gut verfolgen kann, eine Scheidung zweier Muskelsysteme: Unterhalb der Linie überwiegen die leuchtend roten, breiten Bindegewebszüge über die dazwischenliegenden, schmalen, gelblich tingierten Muskellamellen. Die Faserrichtung läuft nach aussen-oben. Darüber aber sehen wir nach kurzer Übergangsschicht rasch sich ausbreitende, mächtige Muskelbündel, zwischen denen ein bedeutend schmächtigeres Bindegewebsgerüst zu Tage tritt.

Der Polyp erweist sich mikroskopisch als eine durchaus gutartige Geschwulst, die teils aus Muskel-, teils aus Bindegewebe zusammengesetzt ist. An der Oberfläche ist kein Epithel, nur hie und da geringe fibrinös-zellige Auflagerungen wahrzunehmen. Reizerscheinungen und Drüsen fehlen vollständig. Der Stiel besteht hauptsächlich aus einem starke Gefässe führenden Bindegewebe, welches sich am oberen Pol des Polypen in mehrere Züge spaltet, die gleich Adern das Innere des Tumors durchziehen.

Zu welchen Schlüssen berechtigt uns nun der gesamte Befund, und wie ist jenes Fibrombett zu beurteilen?

Fiel bereits auf den ersten Blick die eigenartige Beschaffenheit der Uterushöhle auf, so war es vornehmlich der Sitz des Fibrombetts, welcher in hohem Grade zu einer Analogisierung mit dem einem graviden Uterus eigentümlichen „unteren Uterinsegment" herausforderte. Da ja bekanntlich gestielte Tumoren der Uterushöhle schliesslich auch „geboren" werden, und uns die Anamnese vorliegenden Falls von zeitweise auftretenden, wehenartigen Schmerzen berichtet, so schien die Ähnlichkeit der beiden Vergleichsobjekte nur noch gesteigert. Bei dem Versuche einer Durchführung dieses Vergleichs stiess ich indes auf erhebliche Schwierigkeiten, die in erster Linie ihren Grund in der Unkenntnis der Stielbildung bei Tumoren fanden. Da der einzelne Fall darüber nicht genügenden Aufschluss geben kann, so erscheint die Anführung aller hier möglichen Hypothesen noch nicht am Platze, bis nicht durch weiteres Material die eine oder andere festgelegt und dadurch zur Lehre vom unteren Uterinsegment ein wertvoller Beitrag geliefert wird.

Mit Sicherheit ersehen wir aus dem Befunde, dass das Fibrombett zu $^2/_3$ aus dem Corpus gebildet wird, während $^1/_3$ dem Cervix angehört. Eine Entfaltung der oberen Cervixabschnitte ist zweifellos. Es spricht dafür vor allem die bis ans mittlere Drittel des Fibrombetts hinaufreichende Cervikalschleimhaut, ferner die bis zur gleichen Höhe nachgewiesene Ausziehung der Cervixmuskelblätter und der

Digitized by Google

Plicae palmatae, Thatsachen, die mit der relativen Kürze des restierenden Collum Hand in Hand gehen. Angesichts der Wandverhältnisse in dem erhaltenen Cervix und Fibrombett finden wir den Bayer'schen Satz[1]) bestätigt, wonach bei Entfaltung jedweden Teils des Uterus dieser Teil „aus der unregelmässigen Struktur in den Zustand lamellärer Anordnung übergeht".

Diejenigen, welche mit der Entfaltung eine gleichzeitige Dehnung der Wände annehmen, könnten zu dem Gedanken neigen, dass die Niedrigkeit der sich nach oben von der Schleimhautgrenze anschliessenden Epithelzellen lediglich die Folge einer von dem Polypen ausgegangenen Druckwirkung, die Epithelgrenze somit nur eine scheinbare sei, zumal dieselbe ziemlich genau mit dem Beginn der grössten Ausbuchtung des Ellipsoids zusammenfällt. In Hinblick auf den mikroskopischen Befund muss ich aber diesen Einwand von der Hand weisen, da sich zunächst dieses niedrige kubische Epithel in genau der gleichen Beschaffenheit über das Fibrombett hinaus in das Corpus hinein fortsetzt, also bis in Gegenden, wo es nennenswerte Druckwirkungen nicht mehr zu gewärtigen hat. Überdies wäre es ja auch höchst merkwürdig, sollte der Effekt eines Druckes, der von einem rundlichen Körper gegen seine zugehörige Unterlage ausgeübt wird, auf einem Drittel dieser Unterlage ausbleiben und sich mit einem Male in so eklatanter Weise an einem kleinen, circumskripten Orte, wie ihn unsere Schleimhautgrenze repräsentiert, geltend machen, ohne jede Spur von deutlichen Übergangsformen zu erzeugen, die ja auch im vorliegenden Fall vermisst werden.

Eine nicht geringe Überraschung bot sich bei der mikroskopischen Durchmusterung der Schnitte dar, als sich ein wohl umschriebenes, junges Carcinom in der Cervikalschleimhaut präsentierte.

Die Zufälligkeit des Befundes erklärt sich daraus, dass selbst bei genauer Betrachtung des eröffneten Uterus makroskopisch nicht das geringste von einer Neubildung wahrnehmbar war. Ein früher vorgenommenes, kurativ Curettement, welches auch nur die Ausschabung der Corpushöhle bezweckte, hatte deshalb keine verdächtigen Stellen aufweisen können. — Dieser Fall zeigt aber wieder aufs strengste, wie ungemein wichtig und erstrebenswert es ist, nach dem Vorschlage Gessner's[2]) neben der Auskratzung des Gebärmutterkörpers stets auch die des Halses vorzunehmen.

[1]) Archiv für Gynaecologie LIV, pag. 51.

[2]) Zeitschrift für Geb. u. Gynäc. XXXIV, pag. 387.

Digitized by Google

An den tingierten Schnitten lässt sich durch Farbenunterschiede — die Krebspartieen sind bedeutend intensiver gefärbt — die Lokalisation und Ausdehnung des Carcinoms fast vollständig schon mit unbewaffnetem Auge bestimmen, was durch den mikroskopischen Befund bestätigt wird.

Vom Niveau des äusseren Muttermundes aus gerechnet, können wir das intakte Portioepithel bis auf 1 cm weit aufwärts verfolgen; daran reiht sich eine hernach näher zu charakterisierende, 2 mm lange Schleimhaut, die dann direkt in das Carcinom übergeht. Dieses nun hat eine Längsausdehnung von ca. 16 mm, sitzt mit dem grössten Teil in der Wand des geschlossenen Cervikalkanals und erstreckt sich noch auf 4—5 mm in das Fibrombett hinein. Dann sehen wir auf 2 mm normale Cervixschleimhaut, die sich weiterhin unmittelbar in das niedrigere, kubische Corpusepithel fortsetzt. Der Tiefendurchmesser des Carcinom beträgt 2—3 mm. Seine Oberfläche ist mässig zerklüftet, doch von bemerkenswerter Gewebsablösung oder -Zertrümmerung noch gänzlich verschont.

Der histologische Charakter ist der eines ausgesprochenen Cylinderepithelkrebses. Den Ausgangspunkt bildet das Drüsenepithel. Drüsen in den verschiedensten Stadien der Destruktion finden sich hier nebeneinander. In einer beträchtlichen Anzahl derselben sehen wir noch überall das schönste, einschichtige Cylinderepithel, in anderen solches nur noch auf kleinere oder grössere Strecken hin, während die übrigen Partieen schon von der bekannten atypischen Wucherung der Cylinderzellen mehr weniger ergriffen sind. Wieder andere Drüsenlumina werden bis auf kleinere verzweigte Hohlräume von den mehrschichtigen Zellreihen ausgefüllt und bilden mit benachbarten, ebenso alterierten Drüsen einen grösseren, rundlichen oder flaschenförmigen Komplex, der einem Knäuel von mannigfach durchflochtenen Perlschnüren gleicht. Gewöhnlich werden solche Komplexe von einer entzündlichen Randzone in Gestalt einer kleinzelligen Infiltration umrahmt. Nur von den dicht am Cervikalkanal gelegenen Drüsen sind einige wenige erheblicher dem Zerstörungsprozess anheimgefallen und stellen, stets mehrere zusammen, Hohlräume mit breitem Lumen dar, in welchen sich Gewebstrümmer, Schleim und einzelne Zellen vorfinden. Das Deckepithel wuchert bisweilen an der Wand entlang ein kleines Stück weit hinein, während weiter abwärts in den Wänden des Hohlraums nestartige Cylinderepithelwucherungen die Reste der Drüsenfundi vorstellen. Das Ende solcher Hohlräume trägt meistens wieder Epithel normaler Drüsenpartieen.

Digitized by Google

Der Cylinderepithelcharakter ist in den Drüsen fast durchweg deutlich bewahrt; von einer bei dieser Krebsart früh erfolgenden Anaplasie in polymorphe, epitheliale Elemente ist nur an sehr wenigen Stellen etwas zu bemerken. Da wo die Zellwucherung am intensivsten, sehen wir allenthalben grössere und kleinere, mit körnigem Detritus erfüllte Räume.

Das interglanduläre Gewebe bietet die typischen Begleiterscheinungen: Vermehrung und stellenweise Vergrösserung der Kerne, epitheloide Zellen, starke Hyperämie und ausgedehnte Rundzelleninfiltration, die am ausgesprochensten in der nächsten Umgebung der Drüsen, und zwar der noch unversehrten und relativ am wenigsten ergriffenen, anzutreffen ist; ferner auch umfangreiche Rundzellenherde mit centralem Zerfall. Riesenzellen und Mitosen, welch letztere nach Amann bei Cylinderzellenkrebs ja auch selten vorkommen sollen, konnte ich nicht entdecken. Die Blutkapillaren erscheinen durch starke Füllung ausgeweitet und im ganzen vermehrt. Aus dem gleichen Grunde treten die feineren Lymphgefässe mit deutlicher Endothelauskleidung besser zu Tage. Die Gefässe sind in ihrem Verlauf und Lumen vollkommen intakt. Das benachbarte Muskelgewebe lässt nur in der Nähe der Krebsgrenze spärliche, diffuse Rundzellenanhäufungen erkennen.

Mannigfaltige Bilder liefert uns ferner das Deckepithel des Cervikalkanals.

In der dem äusseren Muttermund nächstliegenden Partie haben wir zunächst ganz normales, papillentragendes Portioepithel; dem folgt aufwärts eine sehr kurze Strecke von bedeutend verdicktem, papillenlosen Plattenepithel, welches gegenüber dem vorhergehenden ein viel zarteres Aussehen hat. Auch scheint die Verdickung lediglich auf einem lockereren Aufbau der an und für sich schon grösseren Zellen zu beruhen. Dieses 2 mm lange Gewebe geht ohne scharfe Grenze in das Cervixepithel über, welches zu einem mehrschichtigen Lager plattenepithelähnlicher, mehr kubischer Zellen umgewandelt ist, und an dieser Übergangsstelle wie auch an verschiedenen anderen tiefer greifende Zerstörungen aufweist. Gegen die Schleimhaut hin ist es im allgemeinen ziemlich geradlinig abgesetzt, verschiedentlich aber auch stärker wellenförmig, und an ein paar Orten erscheint bereits die Tendenz, Zapfen ins Gewebe vorzuschieben, die sich jedoch überall in unmittelbarer Nähe der Peripherie finden, noch in breitem Zusammenhang mit der Oberfläche stehen und nur selten, auf Schrägschnitten, als isolierte Krebsnester in Erscheinung treten.

Digitized by Google

Wie bei der Drüsenwucherung, so giebt es auch hier, vorzugsweise in den dichtesten Bezirken Gewebseinschmelzungen in Gestalt zahlreicher, kleinerer, mit Detritusmassen erfüllter Hohlräume.

Oft mitten zwischen grösseren Wucherungszonen befinden sich ganze Strecken völlig normalen, cylindrischen Deckepithels. Zum letztenmale begegnen wir dem mehrschichtigen Epithel jenseits der oberen Cervikalöffnung im Bereiche des Polypenbetts, wo es ziemlich jäh gegen eine zur Bestimmung der Schleimhautgrenze glücklicherweise noch gänzlich verschont gebliebene Strecke hohen Cervixepithels abfällt.

In der nun sich anschliessenden Corpusschleimhaut ist das Deckepithel beinahe allerorts erhalten und normal; auch sind die erst oberhalb des Fibrombetts — wo sie fast fehlen — in reichlicherem Masse auftretenden Drüsen zwar leicht geschlängelt, im ganzen aber so wenig verändert, dass man von einer sonst hier doch so häufigen, entzündlichen Reaktion des Endometriums nicht reden darf.

In unserem Fall ist also der Krebs noch völlig auf die Cervixschleimhaut, und hier sogar nur auf deren grössten Teil ausgedehnt, denn sein Zerstörungswerk ist noch nicht weiter über seine Brutstätte, die Drüsen, hinaus gediehen. Auf den hiervon ausgehenden Reiz haben neben dem Stroma der Cervikalmucosa und einem äusserst geringen Teil des benachbarten Muskelgewebes, ein kleiner Teil des Portio- und der grösste des Cervixdeckepithels reagiert. Die Mehrschichtigkeit und Metaplasie des letzteren, sowie die wohl schon beginnende Zapfenbildung sind auch nur als sekundäre Wucherung zu deuten. — Dass im vorliegenden Fall das Deckepithel eine untergeordnete, mehr passive Rolle spielt, geht daraus hervor, dass sich nur hie und da eine schwache Andeutung von Zapfenbildung zeigt, fernerhin grössere Strecken des Deckepithels noch gar nicht metaplasiert sind, während der Prozess in den Drüsen im Verhältnis schon stark um sich gegriffen hat. Dieser Fall ist somit nicht geeignet, die Ansicht zu unterstützen, wonach der Prozess durch die Metaplasieen des Deckepithels und aktives Vorschieben von Epithelsträngen eröffnet wird.[1])

Solche, entschieden sehr junge Stadien von Carcinom sind bereits mehrfach beschrieben und abgebildet worden. Mein Fall zählt nun auch zu denjenigen, welche durch digitale Untersuchung ganz sicher nicht hätten diagnostiziert werden können, da einerseits

[1]) Frommel, im Handbuch d. Gyn. v. Veit, III. Bd. 2. Hälfte, pag. 309.

Digitized by Google

das noch nicht infiltrierte Collumgewebe als normal befunden werden musste, andrerseits der cirkulär gleichmässig ausgebreitete Schleimhautkrebs, wie man sich nachher überzeugen konnte, Tastunterschiede nicht geboten hätte. Ein Probecurettement des Cervix aber hätte die Erkrankung durch das Mikroskop zweifelsohne erkennen lassen. Dabei wäre es nach den Schilderungen von Gessner [1]) gar nicht so undenkbar, dass man angesichts der bloss auf die Mucosa beschränkten Krebse, speciell der Cervixcarcinome, diese durch eine systematisch vorgenommene Auskratzung total auszurotten vermöchte.

Solche reinen Schleimhautkrebse, wie z. B. Gessner's Fälle 20, 29, 33 und mein Fall, sind wohl darum nur seltenere Befunde, weil diese Frühstadien, wenn symptomlos, nicht zur Behandlung kommen, in anderen Fällen durch Vernachlässigung der Cervixauskratzung vielfach übersehen werden können.

Immerhin sind aber die Ausführungen Gessner's, wie Winter [2]) richtig hervorhebt, sehr dazu angethan gewesen, eine Ansicht, wie beispielsweise die Abel-Landau'sche, zu widerlegen, wonach ein Krebs erst aus dem Eindringen in die Muskulatur (Heterotopie) zu erkennen sei. Wie jedes organische Gebilde, so wird auch das Carcinom junge und jüngste Stadien im Wachstum aufzuweisen haben, die noch nicht sämtliche, dem fertigen Gebilde zukommenden Merkmale präsentieren. Ein junger Obstbaum, welcher noch keine Früchte trägt und noch nicht so tiefe Wurzeln geschlagen hat wie ein alter, wird doch trotz der zwei fehlenden Attribute der übrigen Charakteristica wegen immer als Obstbaum anerkannt werden dürfen!

Gerade die Erkennung der frühsten Stadien, wo die Erkrankung noch oberflächlich in der Schleimhaut sitzt, wird für den Erfolg der schleunigst vorzunehmenden Totalexstirpation höchst segensreich sein, denn im vorliegenden Fall fanden sich weder die Blutkapillaren von Rund-, geschweige denn Krebszellen umzingelt, noch die Lymphbahnen von solchen angefüllt, was sich bereits in den frühen Stadien der Collumkrebse nach Seelig [3]) ereignen soll, so dass dieser Autor eine strenge Scheidung in „jüngere“ und „ältere“ Stadien für kaum haltbar erachtet. — Auf Grund seiner Untersuchungen hat Seelig vollkommen recht; es findet sich aber unter seinen Fällen nicht ein einziger, der Anspruch auf

[1]) l. c., pag. 425. [2]) Zeitschr. f. Geb. u. Gyn. Bd. 34, p. 372 (Verhandl. etc.)

[3]) Path. ant. Untersuchungen über die Ausbreitungswege des Gebärmutterkrebses. Inaug.-Diss. Strassburg 1894.

Digitized by Google

ein sehr junges Stadium von Cervixcarcinom erheben könnte. Sein Fall I, den er zu den jüngeren Stadien des Collumkrebses rechnet; „welche dem Kliniker selten zu Gesicht kommen", weist ein grosses, ulcerierendes Portiocarcinom der vorderen Lippe auf, welches auf die untersten Cervixpartieen eben übergegriffen hat! Seelig, der übrigens Portio- und Cervixkrebse nicht trennt, scheint nur solche Cervixcarcinome, die sich von der Portio vag. aus entwickelt haben, zu kennen; wenigstens erwähnt er die übrigen Formen mit keinem Wort. Dafür spricht auch das von ihm betonte, frühe, für die Operateure oft unmerkliche Ergriffensein der Scheide.

Was schliesslich die Vergesellschaftung von Fibrom und Carcinom am Uterus betrifft, so hat man diesen Punkt in der heutigen Litteratur allerdings zur Genüge berücksichtigt und sich allerhand Vermutungen über den kausalen Konnex hingegeben. Für meinen Fall will ich nur bemerken, dass der fibröse Polyp, wenngleich auch vielleicht mit einem sehr kleinen Teil des Cancer in Berührung, mikroskopisch nichts als ein gewöhnliches Fibromyom darstellte, ich somit keine Veranlassung habe, hier einen näheren Zusammenhang zwischen diesen beiden vulgärsten Gebärmuttererkrankungen anzunehmen.

In solchen Fällen, wie in dem vorliegenden, sollte man nun doch mit grosser Gewissheit erwarten dürfen, dass durch die Totalexstirpation ein idealer Erfolg erzielt werden könne. Dass indes trotz alledem ein baldiger Tod bei dergleichen operierten Frauen eintreten kann, lehrt ein Fall Paul Ruge's[1]), wo nach glücklich verlaufener Operation (Totalexstirpation) eines eben beginnenden Cervixcarcinoms, welches durch ein Curettement diagnostiziert worden war, nach einem halben Jahr die Erkrankung und nach weiteren 8 Monaten der Exitus letalis an einem Leberkrebs eintrat. Hiermit sei ein Beweis geliefert für die Sicherheit des Probecurettements, zugleich aber auch für die Möglichkeit der schnell erfolgenden, sekundären Krebserkrankungen. — Man wird wohl nicht fehlgehen, bei solchen Patienten ein allgemeine Krebsdisposition resp. das Vorhandensein mehrerer primärer Carcinome im Körper anzunehmen.

Auf jeden Fall kann unsere Patientin, die sich augenblicklich sehr wohl befindet, froh sein, durch die Uterusexstirpation ausser ihrem Fibrom, auch gleichzeitig eines viel schlimmeren Gebildes entledigt zu sein.

---

[1]) Zeitschrift für Geb. u. Gyn. Bd. 34. Verhandlungen pag. 371.

Digitized by Google

Digitized by Google

Fig. 5.

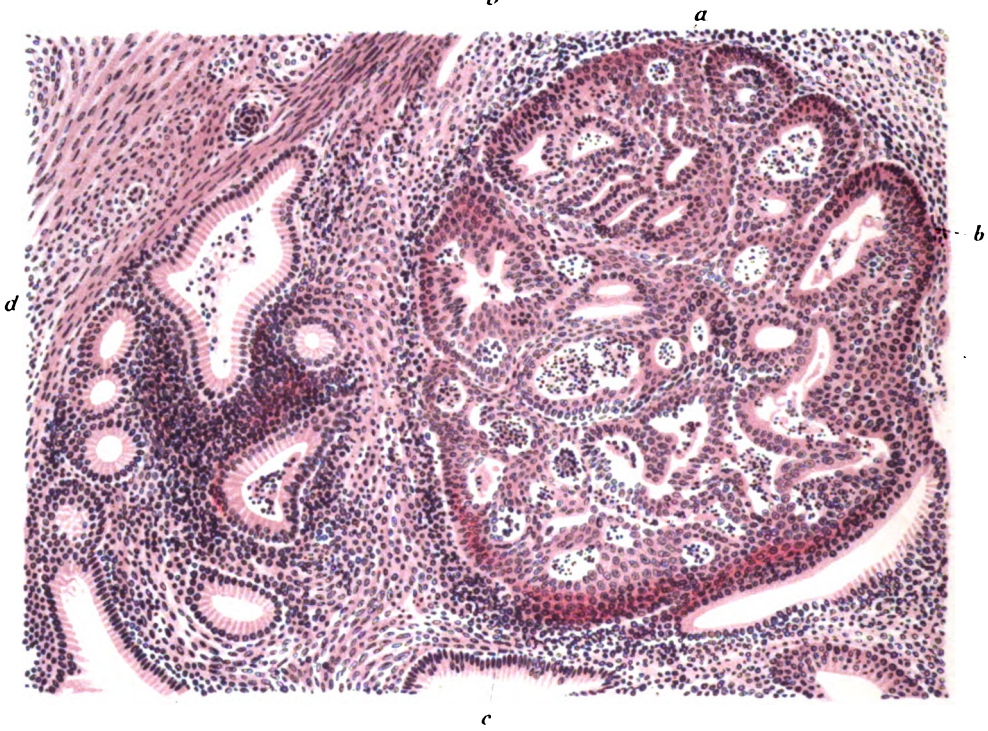

Fig. 1 Übersichtsschnitt aus der linken hinteren Wand (2 mal vergrössert).
a. Carcinom. b. Verändertes Portioepithel. c. Normales Portioepithel. d. Scheidengewölbe. x. Schleimhautgrenze.

Fig. 2 Schleimhautgrenze zwischen Cervix und Corpus.
(Zeiss, Obj. Apochrom. 8,0 mm Ocul. III).

Fig. 3 Metaplasiertes Deckepithel im Cervix.
a. Zerfallsherd. b. Beginnende Zapfenbildung. (Winkel Obj. No. 5, Ocul. I).

Fig. 4 Cervixdrüse mit teils normalem, teils krebsig entartetem Epithel.
(Winkel Obj. No. 5. Ocul. I).

Fig. 5 Drüsenkrebs (weiter vorgeschritten)
(Zeiss, Obj. Apochrom. 8,0 mm. Ocul. III).
a. Zerfallsherd. b. Rest eines Drüsenlumens. c. Entzündliche Randzone. d. Normale Drüsen, umgeben von kleinzelliger Infiltration.

ges. Schilling.

Verlag von Arthur G

Digitized by Google

Fig. 4.

Fig. 3.

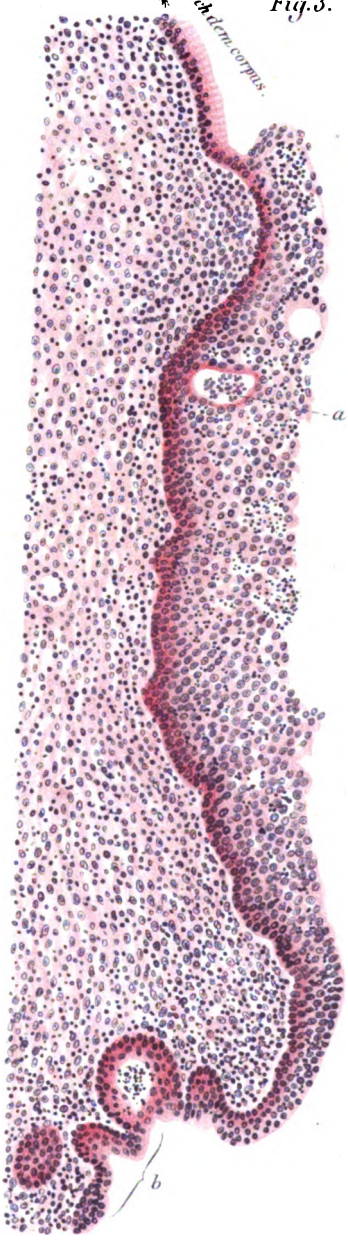

Fig. 2.

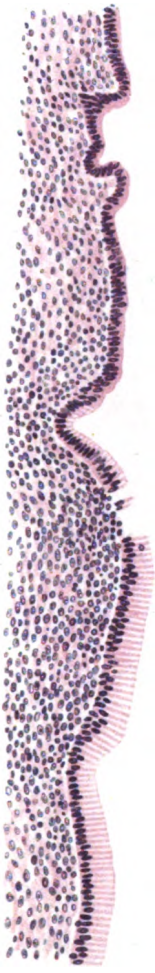

Fig. 1.

...eorgi in Leipzig.

Digitized by Google

Digitized by Google

Aus der Frauenklinik der Universität Bern.

Appendicitis und Geburtshilfe.

Von

Dr. René Koenig,

I. Assistent der Klinik.

Das Interesse, welches der Chirurg seit mehreren Jahren in steigender Intensität dem Wurmfortsatz entgegenbringt, hat sich auch des Gynaekologen bemächtigt. Mit Recht bezeichnet Sänger[1]) die Erkrankungen des Processus vermiformis und deren Behandlung als ein Grenzgebiet, zu dessen Ausbau die Gynaekologie bei den nahen Beziehungen des Wurmfortsatzes zu den Adnexen besonders berufen erscheint. Die Schwierigkeit der Differentialdiagnose, die häufige Mitbeteiligung der rechten Adnexe und des Beckenbauchfells lassen die Beobachtung und operative Behandlung der Appendicitis bei Frauen mehr und mehr in den Bereich des Gynaekologen fallen (Sänger). Der u. a. von Sänger aufgestellte Grundsatz, in jedem Fall von „gynaekologischer" Laparotomie den Wurmfortsatz aufzusuchen, wird wohl gegenwärtig von jedem Gynaekologen befolgt. Auch die Geburtshilfe beginnt sich mit diesem Gegenstand intensiver zu beschäftigen. Munde,[2]) Hlawacek,[3]) E. Fraenkel,[4]) Marx[5]) und Pinard[6]) haben eingehend die Beziehungen der Perityphlitis

[1]) Diskussion Gesellsch. f. Geburtsh. Leipzig. Nov. 98. Ref. Centralblatt f. Gyn. 1899. S. 17.

[2]) Ausser den von Fränkel citierten Aufsätzen. Siehe Medical news New-York 1897 u. Amer. Journ. of Obst. 98. XXXVII. 1898.

[3]) Monatsschrift für Geb. u. Gyn. Bd. VI.

[4]) Die Appendicitis in ihren Beziehungen zur Geburtshilfe u. Gynaekologie. Sammlung klin. Vorträge. Neue Folge No. 299. 1898.

[5]) Ausser der von Fränkel angeführten Arbeit: Amer. Journ. of Obst XXXVIII. 1898.

[6]) Communications à l'Acad. de méd. Mars 1898, Annales de gynéc. Mai 1898, und Cliniqne obstétricale p. 109 (1899), ferner Comm. à l'Acad. de méd. Févr. 1899 u. Ann. de gyn. Mars 1899.

Digitized by Google

zur Geburtshilfe besprochen. Noch vor Erscheinen der letzteren drei Arbeiten kamen an der Berner Frauenklinik innerhalb weniger Wochen mehrere schwere Appendicitiden bei Schwangeren und Wöchnerinnen zur Beobachtung, welche gewisse bis dahin wenig beobachtete Eigentümlichkeiten darboten. Aus äusseren Gründen unterblieb damals eine Publikation. Wenn ich auch zu den Ergebnissen obengenannter Arbeiten nichts neues beizufügen habe, dürfte doch die hohe praktische Bedeutung des Themas und die immerhin beschränkte Anzahl der bis jetzt bekannten Fälle auch jetzt noch die Mitteilung der unsrigen rechtfertigen:

Fall I.

Am 18. XII. 97 wird die 25jährige Anna Elisabeth B. kurz vor der klinischen Stunde mit der Diagnose: septischer Abort als Notfall hereingebracht. Von der geistig beschränkten Pat. ist nur folgendes zu erheben: 1. Geburt 1897, normal. Letzte Regel 1. Woche August. Beginn der jetzigen Schwangerschaft ohne Beschwerden. Seit etwa 2 Monaten leichte Schmerzen in der rechten Seite. Stuhl angeblich immer in Ordnung. Vor 10 Tagen plötzlich leichte Ohnmacht, nachher heftige, krampfartige Schmerzen mit Blutungen. Vor 3 Tagen Ausstossung einer Frucht, über deren Zustand nichts zu eruieren ist. Es folgte eine mehrstündige Besserung, dann traten wieder die Schmerzen auf und hielten bis heute an. 1 mal Erbrechen. Der behandelnde Arzt dachte wegen des auffälligen Benehmens der unverheirateten Pat. (hartnäckiges Leugnen der Schwangerschaft, auch nach Feststellung des Abortes, Verheimlichung der Blutung und der Schmerzen u. s. w.) an kriminelle Abortmanöver.

Klinische Vorstellung abends 5 Uhr: 38,0, 88. Pat. sieht schlecht aus, ist sehr apathisch. Zunge feucht. Därme ziemlich stark aufgetrieben. Uterus bis fast zum Nabel reichend, druckempfindlich. Muttermund für 1 Finger durchgängig, Uteruscavum bis auf einige frisch aussehende Gerinnsel, in welchen nachträglich mikroskopisch keine Mikroorganismen gefunden werden, leer. Rechts vom Uterus, in der Gegend der rechten Adnexe eine ungenau zu begrenzende, etwa gänseeigrosse, etwas verschiebliche, sehr druckempfindliche Resistenz von unregelmässiger Oberfläche und weichelastischer Konsistenz, über derselben eine Zone relativer Dämpfung. Vor dem Uterus ein faustgrosser Tumor, der als Myom angesprochen wird. Im Urin $1^0/_{00}$ Eiweiss.

Die Diagnose wurde mit Wahrscheinlichkeit auf Parametritis nach septischem Abort gestellt. Therapie vorderhand symptomatisch. Für den folgenden Morgen wird eine Incision per vaginam in Aussicht genommen.

Der Zustand verschlimmerte sich rasch. In der Nacht mehrmals Erbrechen. Der Puls steigt auf 120 und wird filiform. Delirien, starke Cyanose, Dyspnoe. Zunge trocken. Auftreibung des Abdomens bleibt gleich. Stuhl- und Windverhaltung. Am 14. XII., 9 Uhr morgens tritt unter zunehmender Dyspnoe und Zeichen von Herzinsufficienz der Exitus ein.

Sektion (patholog. Institut): Zwischen Coecum und Uterus eine mehrere 100 cm^3 fäkulent riechender Jauche enthaltende, von Darmschlingen ganz umschlossene Höhle mit einer Aussackung gegen die Symphyse hin. In derselben

Digitized by Google

ein Kotstein. Der Wurmfortsatz wird nicht aufgefunden. Der Eingang zum kleinen Becken scheint durch ausgedehnte Darmverwachsungen vollständig abgeschlossen zu sein. Jedoch ist auch weiter oben die Darmserosa trüb, hier und da mit Fibrin belegt. Serosa der rechten Adnexe verdickt, schiefrig verfärbt, fast wie granulierend aussehend. Rechte Tube lateral verdickt, enthält wenig Eiter, medialer Teil normal. Linke Adnexe und Uterus weisen ausser den gewöhnlichen puerperalen Veränderungen nichts Abnormes auf. Beiderseits geringgradige Pleuritis.

Wenn auch der Wurmfortsatz bei der Autopsie nicht zu tage trat, lässt der in der Abscesshöhle gefundene Kotstein annehmen, dass es sich um eine Appendicitis perforativa mit Kotabscess handelte. Der Processus vermiformis wurde nicht gefunden, entweder weil er durch Schwarten verdeckt war, oder weil er, wie es ja nicht selten geschieht, einer vollständigen gangränösen Auflösung anheimgefallen war. Auffällig ist der Mangel an Fluktuation bei einem abgesackten Exsudat. Ich erkläre mir dies durch die Masse der festen Schwarten mit klumpig verdicktem Netz, welche den Abscess wie eine starre Hülle umgaben.

Beim Eintritt fehlten deutliche Zeichen von allgemeiner Peritonitis. Da sich dieselben unmittelbar nach der klinischen Demonstration unzweideutig einstellten, ist es nicht unwahrscheinlich, dass die bimanuelle Untersuchung (es touchierten u. a. auch mehrere Praktikanten), vielleicht auch die infolge des intrauterinen Eingriffes eintretenden Kontraktionen des Uterus die Diffusion der Infektion auf das ganze Peritoneum herbeigeführt haben. (Es liess sich allerdings bei der Sektion eine Kommunikation des Jauchenherdes mit der Peritonealhöhle, also eine Ruptur des Abscesses, nicht nachweisen.) Möglich ist es auch, dass die allgemeine Peritonitis bereits vor Spitaleintritt im Entstehen begriffen war, jedenfalls hat dann die Untersuchung den Prozess beschleunigt. — Der Abort endlich ist sekundär, als eine Folge der allgemeinen Erkrankung aufzufassen.

Fall II.

Susanna D., 22 Jahre alt, Erstgeschwängerte, kommt am 10. XII. 97 in die poliklinische Sprechstunde wegen diffuser unbestimmter Schmerzen im Abdomen. Menses unregelmässig, profus, zum letzten Mal Ende August (?), Stuhl angeblich immer normal. Früher stets gesund, nur hier und da Wasserbrennen und trüber Urin, eine zeitlang mit viel Ausfluss vergesellschaftet. Es wird eine anscheinend normale Gravidität im 5. Monat konstatiert, die Schmerzen werden, da im Abdomen objektiv nichts abnormes wahrzunehmen ist und die Angaben der Pat. auf nichts Besonderes hindeuten, als Schwangerschaftsbeschwerden gedeutet.

13. XII. abends Spitaleintritt. Seit dem 11. XII. geringer Blutabgang per vaginam und stark anhaltende Schmerzen im Abdomen, namentlich rechts (ohne Temperaturerhöhung). — Uterus fundus handbreit unter dem Nabel, rechtes Parametrium stark druckempfindlich, daselbst eine mit dem Uterus im Zusammenhang stehende Resistenz ohne deutliche Grenzen, welche bei der Perkussion leicht gedämpften Schall giebt. Adnexe nicht zu fühlen. Promontorium ohne Widerstand zu erreichen. Äusserer Muttermund geschlossen, Cervix erhalten. 37,3, 100. Leichte Blutung per vag.

Digitized by Google

14. XII. 87,0—96. Klinische Vorstellung in Narkose, welche die Natur des Tumors nicht genauer abzuklären vermag. Die Diagnose schwankt zwischen Perityphlitis, entzündete Ovarialcyste und Adnextumor. Letzterer erscheint, namentlich auch wegen der für Appendicitis negativen Anamnese und wegen der eventuell auf Gonorrhoe zu beziehenden Angaben der Pat. am wahrscheinlichsten. Etwas mehr Blutabgang, schwache wehenartige Schmerzen.

15. XII. Sektion von Fall I. Das Gesetz der Duplicität der Fälle lenkt die Aufmerksamkeit wieder mehr auf Perityphlitis. — Mittags 37,6, 120. Starke Schmerzen im ganzen Bauch ohne besondere Lokalisation, Epigastrium druckempfindlich, Abdomen aufgetrieben, Zunge trocken. Auf Klysma Stuhl. Der Muttermund beginnt sich zu öffnen. Abends 86,8, 100. Die peritonitischen Zeichen, mögen sie vom Wurmfortsatz oder von den Adnexen ausgehen, indizieren eine Operation.

16. XII. 86,2, 96, morgens 8 Uhr. Laparotomie (Herr Prof. P. Müller) in der Linea alba. Därme stark ausgedehnt, nirgends verklebt, Serosa glatt und glänzend. Der sofort zu tage tretende Processus vermiformis weist an der Spitze eine ganz frische Perforation auf, in deren Umgebung sich einige Tropfen Eiter und ein Kotstein befinden. Im Eiter Bazillen verschiedener Art und einzelne Staphylokokken. Ovarium und Tube, im Zustand starker akuter Entzündung, bilden in der Hauptsache den gefühlten Tumor. Resektion des Processus und der rechten Adnexe mit Paquelin. Da die ganze sehr einfache Operation ausserhalb der Bauchhöhle stattfinden konnte, unter genauem Schutz des sonst völlig normal erscheinenden Peritoneums, und der Prozess durchaus auf die excidierten Teile beschränkt war, wurde von einer Drainage abgesehen. Bauch durch Etagennähte geschlossen. — Abends 87,4, 98. Abdomen aufgetrieben, druckempfindlich. Dyspnoe. Wehen. In der Nacht Ausstossung eines lebenden, 23 cm langen Fötus. Darnach Erbrechen, rapider Verfall, facies hippocratica u. s. w.

1 Uhr Zweitlaparotomie (Dr. Koenig). Därme im unteren Teil des Abdomens belegt, nach oben zu leicht verklebt. Einige Esslöffel serös-eitrigen Exsudats. Expression der Placenta. Mikulicz-Tampon im Bezirke der belegten Partien.

17. XII. Zunehmende allgemeine Peritonitis. Exitus 5 Uhr abends. Sektion: akute diffuse fibrinöse Peritonitis, links fibrinöse Pleuritis, akuter Milztumor. Uterusserosa auf der vorderen und hinteren Fläche mit dickem, eitrig-fibrinösem Belag (mit demselben bakteriologischen Befund wie oben). Endometrium ohne Veränderung.

Epikrise: Die Perforation war ganz frisch und hatte noch zu keinerlei Adhäsionen geführt, wohl aber waren bereits die rechten Adnexe ergriffen. Auch hier hatte während der Narkose eine Untersuchung durch mehrere Personen (Praktikanten) stattgefunden, und es ist die Möglichkeit nicht von der Hand zu weisen, dass dieselbe zur Perforation beigetragen hat. Da aber die Verschlimmerung deutlich im Anschluss an die Zunahme der Wehenthätigkeit eintrat, muss, wie mir scheint, hauptsächlich letztere für das Perfektwerden der Perforation verantwortlich gemacht werden.

Digitized by Google

Fall III.

Frau F.-J. 27jähr. Zweitgeschwängerte, wird am 20. I. 98 kreissend in die Klinik gebracht. 1. Geburt 1895, Nabelschnurvorfall. Zange, Kind lebend. Letzte Menses Ende April 97. Mit 14 Jahren angeblich Blinddarmentzündung. Beginn der jetzigen Erkrankung ganz akut um 16. I. 98 mit anhaltenden, anfallsweise stärker werdenden Schmerzen im rechten Unterbauch und Erbrechen. Stuhl erfolgte noch am 17. und 18. I., Winde gehen bis jetzt ab. Bauch nie aufgetrieben. Status: 37,2, 120, Zunge feucht. Neben dem bis 3 Querfinger unter den Processus ensiformis reichenden Uterus keine Dämpfung, keine abnorme Resistenz. Ganzes Abdomen bis auf das Epigastrium gleichmässig druckempfindlich. Schwache Wehen. I. Hinterhauptslage, Kopf zu $^1/_3$ eingetreten, innerer Muttermund für 1 Finger durchgängig. Windabgang, dagegen kein Stuhl. Das Erbrechen hört bald nach Spitaleintritt auf. Diagnose: wahrscheinlich recidivierende Perityphlitis (non perforativa). Eisblase, Opium.

21. I. Wehen wenig stärker. Allgemein-Zustand durchaus ordentlich, nur geringe Druckempfindlichkeit des Abdomens, spontan keine Schmerzen. Reichlich Winde. Kein Erbrechen.

22. I. Morgens 6 Uhr spontane Geburt eines lebenden frühzeitigen Kindes männlichen Geschlechts von 44 cm und 2570 g. Wegen Blutung Crédé (sehr vorsichtig) 25 Min. post partum. Nachher fühlt sich Pat. wohl, 36,8, 120. Abdomen nicht aufgetrieben, überall weich, bei tiefem Druck beiderseits geringe Schmerzen. Dämpfung oder Tumor nicht nachzuweisen. Morgens und abends je einmal Erbrechen nach Genuss von Milch.

23. I. Pat. hat nachts mehrfach braune Massen erbrochen. Aussehen verfallen. 35,9. Puls 160, kaum zu fühlen. Abdomen nicht aufgetrieben, links nur wenig, in der Ileo-Coecalgegend sehr stark druckempfindlich. Per vaginam fühlt man jetzt daselbst eine diffuse weiche Resistenz. In den abhängigen Partien des Abdomens eine halbmondförmige relative Dämpfung, rechts höher hinaufreichend wie links. Zunge feucht. Völlige Stuhl- und Windverhaltung. Urin enthält viel Indikan. Nach einer Magenspülung, die viel bräunliche, nicht fäkal riechende Flüssigkeit zu Tage fördert, hört das Erbrechen auf. Der Zustand ist so schlecht, dass man sich erst zu einem Eingriff entschliesst, nachdem der Puls durch Kampher und Koffeïninjektionen und durch subkutane Salzwasserinfusionen etwas gebessert worden ist.

10 U. m. Laparotomie (Dr. Koenig). Schrägschnitt nach Kocher. Aus dem eröffneten Peritoneum fliessen etwa 100 ccm fäkulent riechenden flockigen Eiters. Uterus und rechte Adnexe mit Fibrin belegt. Der 10 cm lange Processus vermiformis liegt in fibrinösem Exsudat eingebettet, von sehr spärlichen Adhäsionen umgeben. Darmserosa in der Nähe des Herdes belegt, weiter entfernt glatt und glänzend. An der Basis des Wurmfortsatzes eine grosse Perforationsöffnung, in welcher ein Kotstein steckt. Resektion des Processus. Mikuliczstampon, in dessen Mitte ein Glasdrain. Einige alte Schichten durchgreifende Seidensuturen verschliessen teilweise die Wunde. Warme Salicylüberschläge, ständlich gewechselt. Unter zunehmenden Erscheinungen von allgemeiner Peritonitis tritt am 25. I. ab. 5 U. der Exitus ein. Sektion verweigert.

Der Einfluss der Geburt ist in diesem Fall unverkennbar. Offenbar hat die Geburtsarbeit eine vielleicht ohnehin imminente Perforation des Processus

Digitized by Google

und dadurch die allgemeine Peritonitis bewirkt. Zur Rechtfertigung des zuerst eingeschlagenen exspektativen Verhaltens möchte ich bemerken, dass anfangs für Perityphlitis kein anderer Anhaltspunkt vorhanden war als die subjektiven Angaben des Pat. und der frequente Puls. Erbrechen und Stuhlverhaltung kommt wohl bei einer Kreissenden wenig Bedeutung zu. Da eine Perforation anzunehmen kein Grund vorlag, und ein Exsudat nicht nachgewiesen werden konnte, zog man es vor, sub partu nicht einzugreifen, um so mehr als nach Spitaleintritt die Erscheinungen entschieden zurückgingen. Nach der Geburt, zu einer Zeit also, wo eine Exacerbation am ehesten hätte erwartet werden dürfen, aus Gründen, die ich weiter unten ausführlicher besprechen werde — in Voraussicht desselben stand man den ganzen Tag zur Laparotomie bereit — lieferte die Untersuchung, die jetzt erst genau ausgeführt werden konnte, keine Indikation zur Operation. Im Gegenteil, die Symptome von peritonealer Reizung verschwanden fast vollständig und abends schien die Gefahr eines Perityphlitisrecidivs — wenn es sich überhaupt um diese Erkrankung handelte — beschworen. Dieser Fall scheint mir für die richtige Würdigung der Appendicitis während der Geburt wichtige Anhaltspunkte zu geben.

Fall 4.

Frau Z . . 26jähr. Hausfrau. 0-para. Die vom behandelnden Arzte mitgeteilte Anamnese ergiebt: mit 20 Jahren Appendicitis mit Exsudat (5 wöchentliche Behandlung), 2 Jahre darauf leichtes Recidiv (14 Tage Bettruhe), seither oft diffuse Schmerzen im Abdomen, namentlich während der Menses, welche, ziemlich profus, aber regelmässig, jedesmal strenge Bettruhe und Narcotica erfordern. Regel seit der Heirat im Mai 1898 nicht mehr aufgetreten. Während der Hochzeitsreise von Ohnmachtsanfällen begleitete lebhafte Schmerzen, die bald wieder zurückgehen, aber nie völlig verschwinden. Am 31. August vorübergehend intensive Koliken, der Arzt denkt an Abortus imminens, doch bessert sich der Zustand, bis anfangs Oktober auftretende, ziemlich stürmische Erscheinungen künstlichen Abort rätlich erscheinen lassen. Aufnahme in die Frauenklinik 14. X. abends.

Status 15. X. morgens: Magere, ziemlich elend aussehende, anämische Frau. Abdomen mässig stark ausgedehnt durch den etwa im VI. Monat graviden Uterus, dessen Kontouren nicht deutlich abgrenzbar. Im rechten Hypochondrium höher als der Fundus uteri ein stark ballotierender Körper, der entschieden mit dem Uterus in Zusammenhang steht, aber unabhängig von dessen Inhalt bewegt werden kann. Diese Gegend und die Ileocoecalgegend spontan und namentlich auf Druck sehr schmerzhaft. Cervix erhalten, Os externum geschlossen, per vaginam nichts Abnormes nachzuweisen. 36,0, 100. Zunge feucht. Auf Klysma 2 Stuhlentleerungen. Herr Professor Müller, welcher bei einer früheren Untersuchung der Pat. an die Möglichkeit einer neben der intrauterinen coexistierenden extrauterinen Gravidität gedacht hatte, stellte jetzt die Wahrscheinlichkeitsdiagnose: Zwillingsschwangerschaft in einem Uterus bicornis, alte Pelveoperitonitis mit Adhäsionen zwischen Uterus und Darm (von der früher durchgemachten Adnex- oder Darmerkrankung her), dessen Zerrung durch den wachsenden Uterus Schmerzen und Ileussymptome verursacht, und leitete in Anbetracht des elenden Zustandes der Pat. und der unsicheren Diagnose sofort durch Einführen einer Bougie den Abort ein. Dabei sprang

Digitized by Google

die Blase, das Fruchtwasser war verfärbt und übelriechend. Mittags 38,2, 108, abends 37,1, 98.

16. X. In der Nacht treten wehenartige Schmerzen auf. Morgens 36,5, 116. Nachm. starke Wehen. 39,1, 146. Muttermund zweifrancstückgross, 10 Uhr abends handtellergross, der vorliegende Kopf zur Hälfte eingetreten. 38,7, 120. Es werden jetzt mit Sicherheit Zwillinge in einem Uterus bicornis diagnostiziert. Das rechte Horn steht höher wie das linke, ist auf Druck sehr schmerzhaft, seine Wandungen sind ausserordentlich dünn. 3 mal Stuhl.

17. X. Um Mitternacht spontane Geburt von Zwillingen von 33 und 34,5 cm Länge und 750 und 800 g Gewicht, welche einige Minuten lang Lebenszeichen gaben. Nach Geburt des ersten Kindes stellte sich die zweite Blase, die gesprengt wurde und trübes übelriechendes Fruchtwasser entleerte. Expression von zwei Placenten. Uterus gut kontrahiert, Schmerzen ganz verschwunden. Temperatur und Puls gehen auf 36,0, 88 herunter. Spontaner Stuhl.

18. X. Andauerndes Wohlbefinden.

19. X. Abdomen etwas aufgetrieben, Zunge trocken. 38,6, 140, mittags 40,1, 136. Keine Schmerzen. Lochien übelriechend, im Uterussekret neben Saprophyten Streptokokken. Uterusausspülung mit Sublimat und Kochsalzlösung.

20. X. 37,4, 104. Zustand besser. Spontan mehrere Stuhlentleerungen.

21. X. 36,4, 102. Starke Schmerzen im Unterbauch, mässige Auftreibung des Abdomens. Zunge trocken. Auch auf hohe Darmeingiessung kein Windabgang.

22. X. 38,2, 112. Rapider Verfall. Abdomen stark aufgetrieben, Puls sehr klein, Facies hippocratica, Zunge ganz trocken. Wind- und Stuhlverhaltung. Kein Erbrechen. Ileocoecalgegend stark druckempfindlich, daselbst geringe Dämpfung. Tumor nicht nachweisbar. Jauchiger Ausfluss aus dem Uterus. Diagnose: Puerperale Peritonitis mit Exsudat.

Morgens 9 Uhr in halber Äthernarkose, die bald wegen Kollaps ganz weggelassen wird, Laparotomie (Dr. Koenig) durch den rechten Rectus. Nach Eröffnung des schwartig verdickten Peritoneums fliessen etwa 100 cm^3 mit Fibrinflocken durchsetzter Jauche aus. Därme im Bereich des Operationsfeldes miteinander und mit dem Uterus verklebt und dick mit Fibrin belegt. In denselben, sowie in der Jauche mikroskopisch und kulturell massenhafte Streptokokken und einige Coli. Nach oben zu ist, wie es scheint, die Peritonealhöhle durch die (übrigens durchweg frischen) Darmverklebungen mehr oder weniger abgeschlossen. Dieselben werden möglichst geschont. Processus vermiformis kommt nicht zu Gesicht. Uterus bis zum Nabel reichend, sehr weich, nach links hin wenig belegt, rechts demselben breitbasig aufsitzend ein halbfaustgrosser gelbgrünlich verfärbter Tumor, offenbar das rechte Horn, aus welchem durch eine kleine Perforationsöffnung an der hinteren Wand braune Jauche quillt. An dieser Stelle ist die Entzündung am intensivsten, sie scheint der Ausgangspunkt der peritonealen Infektion zu sein. Der erwähnte Tumor ist so morsch, dass er beim Anfassen sofort ganz zerfällt; es kommen total verjauchte Massen zum Vorschein. Der Verlauf der Tuben und des Ligamentum rotundum können nicht mit Sicherheit bestimmt werden. Es wird Totalexstirpation des Uterus beschlossen. Vom Abdomen aus ist dieselbe kaum möglich. Die meteoristisch aufgetriebenen Därme und die wenig nachgiebigen Bauchdecken

Digitized by Google

haben ohne Hochlagerung nicht genügenden Zugang, und letztere erscheint wegen event. Infektion des noch intakten Peritoneums nicht ratsam. Nach flüchtiger Toilette des Peritoneums wird deshalb die vaginale Hysterektomie vorgenommen. Beim Versuch, nach Eröffnung beider Peritonealtaschen den Uterus in der Mitte durchzuschneiden und hervorzuwälzen, reissen die Muzeux grosse Stücke aus dem ausserordentlich brüchigen Uterus. Fetzen für Fetzen wird der ganze Uterus herausbefördert, dabei reisst offenbar das rechte Ligament durch. Über einer grossen Doyenschen Klammer wird das linke Ligamentum latum proximal von dem normal aussehenden Ovarium durchtrennt. Da es nicht blutet und der Exitus ohnehin imminent zu sein scheint, wird von einer Versorgung des rechten Ligaments abgesehen. Tamponade der abdomino-vaginalen Wundhöhle mit einigen Kompressen von steriler Gaze. Schluss des oberen Teils der Bauchwunde durch einige durchgreifende Silkworm-Knopfnähte. Während der Operation war trotz subkutaner Infusion von 1 Liter Kochsalzlösung und mehrerer Ätherinjektionen der Puls unfühlbar geworden.

Das Präparat war leider so zerfetzt, dass es zu einer genauen Untersuchung unbrauchbar war. Endometrium und Muscularis gelbgrünlich, der ganze Uterus ist verjaucht.

Im Laufe des Tages erholte sich Pat. ein wenig. 2stündlich subkutan Äther und Coffein, 2 Infusionen von $1^1/_2$ Liter Kochsalzlösung, Kaffee- und Peptonklystiere. Abends 37,1, 124, Zunge feucht.

23. X. Puls noch recht schlecht. 39,0, 155. 3 Mal Infusionen u. s. w. Es wird nachträglich vom Abdomen aus ein Glasdrain nach der Vagina geführt.

Unter Darreichung von Analepticis und mehrmals im Tage wiederholten Kochsalzlösunginfusionen und häufigen Durchspülungen der Wunde besserte sich der Zustand allmählich. Vom 25. X an täglich ein Vollbad (zur Reinigung der Wunde und zur Hebung des Allgemeinzustandes, sowie einiger Decubitusstellen am Rücken wegen).

28. X. Feste Speisen. Geformter Stuhl. Täglich 2 mal Spülung von dem Abdomen nach der Vagina. Jodbepinselung. Mässige eitrige Sekretion.

7. XI. Es besteht keine Kommunikation mehr zwischen Bauch und Scheide. Bauchwunde gut granulierend, bis auf eine fünffrancstückgrosse Öffnung geschlossen. Nähte entfernt, in deren Bereich Wunde p. p. verheilt.

18. XI. Entlassung mit einer wenig secernierenden Bauchfistel von 4 bis 5 cm Tiefe. Vagina nach oben abgeschlossen. Temperatur und Puls normal.

Im Laufe des Dezembers schliesst sich die Fistel vollständig. Darmthätigkeit normal, Pat. versorgt ihre häuslichen Geschäfte.

August 1899: Pat., von blühendem Aussehen, fühlt sich so wohl wie noch nie seit Beginn ihres sexuellen Lebens. Verdauung normal. Von Ausfallserscheinungen bis jetzt keine Spur.

Der Fall ist in mehrfacher Hinsicht nicht klar. Der Wurmfortsatz trat während der Operation nicht zu tage und wurde auch nicht zu eifrig gesucht, um die schützenden Verklebungen nicht zu lösen. Ausserdem musste eine genaue topographische Orientierung in Anbetracht des Zustandes der Patientin unterbleiben.

Digitized by Google

Der Operationsbefund in Verbindung mit der Anamnese lassen aber wohl kaum einen Zweifel darüber, dass eine Appendicitis perforativa vorlag. Ich erkläre mir den Fall folgendermassen: die mehrfach recidivierende Perityphlitis hatte zu einem chronisch entzündlichen Zustand des ganzen Beckenperitoneums geführt, als dessen Ausdruck u. a. die starke Dysmenorrhoe aufzufassen ist. Die rechten Adnexe waren jedenfalls mitbeteiligt, wenn überhaupt rechte Adnexe vorhanden waren. Es wurden solche bei der Laparotomie nicht gesehen; bei der vaginalen Operation riss ein als rechtes Ligament imponierender Strang durch, bevor er mit einer Ligatur versorgt werden konnte, ohne dass es zu einer Blutung kam. Möglicherweise handelte es sich also um einen Uterus unicornis mit rudimentärem rechten Horn und rudimentären oder ganz fehlenden rechten Adnexen. Der entzündliche Prozess war niemals ganz zur Ruhe gekommen, der Eintritt der Schwangerschaft verursachte eine deutliche Exacerbation. Ob es sich dabei um eine recidivierende Appendicitis simplex oder exsudativa handelte, kann ich nicht entscheiden (vielleicht ist ein Exsudat während der Schwangerschaft spontan in den Darm perforiert), jedenfalls war bei der Geburt und unmittelbar nachher kein nachweisbares Exsudat, wohl aber ein Herd vorhanden, von welchem aus der Uterus sekundär infiziert wurde: das Fruchtwasser beider Blasen war zersetzt (vor irgend welchen Eingriffen), die Föten waren jedoch nicht abgestorben, die Infektion war also frisch. Sie lässt sich um so leichter erklären, als die stark gedehnte, in ihrer Ernährung beeinträchtigte Wand des rechten Uterushorns der Invasion von Bakterien nur geringen Widerstand bieten konnte. Es ist höchst wahrscheinlich, dass auch hier wieder die Geburt die Ruptur eines kleinen Abscesses um den Wurmfortsatz und hiermit die Diffusion der Infektion auf das Peritoneum veranlasste.

Schwieriger ist die Deutung der Perforation des Uterus. Sie ist spontan erfolgt: es wurde zwar eine Bougie in den Uterus eingeführt und es wurden nach der Geburt wiederholt intrauterine Ausspülungen gemacht; eine Perforation durch eine dieser Manipulationen ist aber kaum denkbar: der weiche Gummikatheter wurde wenig über das Os internum hinaufgeleitet, und die Ausspülungen wurden, da die bedeutende Verdünnung der Wand des rechten Horns schon während des Partus erkannt worden war, mit der grössten Vorsicht vorgenommen. Übrigens wäre es gar nicht so leicht gewesen, in das ventilartig vom Hauptuteruscavum abgeschlossene rechte Horn zu

Digitized by Google

gelangen. Die Grösse der ursprünglichen Perforation lässt sich nicht bestimmen. Bei der Laparotomie, nachdem sich der Uterus also bereits bedeutend verkleinert hatte, betrug sie kaum 1 cm. Dieselbe ist wohl erst im Wochenbett durch fortschreitende Infektion (von der Bauchhöhle aus) zu stande gekommen. Hätte sich die Ruptur vor oder während der Geburt ereignet, so hätten sicherlich die Wehen die Öffnung weiter gerissen und hätten den Fötus, der im rechten Horn sass, in die Bauchhöhle ausgestossen. Die breite Kommunikation zwischen Uteruscavum und jauchigem intraperitonealen Abscess erklärt die Intensität der genitalen Infektion, welche die Entfernung des Uterus rechtfertigte, mochte es sich auch nur um sekundäre Endometritis und Metritis diphtheritica handeln.

Die Mitteilungen über Komplikationen von Schwangerschaft oder Wochenbett mit Appendicitis haben sich in letzter Zeit rasch vermehrt. Anfangs 1898 waren kaum 40 Fälle in der Litteratur zu finden, jetzt (September 1899) beträgt die Zahl derselben nahezu 100. Pinard[1]) hat aus Amerika und Frankreich eine Statistik von 45 Fällen gegeben, Marx[2]) teilt 5 eigene mit (wovon einer von Pinard aufgezählt), E. Fraenkel[3]) führt neben 5 eigenen diejenigen von Stumpf, Fehling, Korn, Krüger, Hlawacek, Muret, Oppenheimer und Krönig an. Dazu kommen 2 von Krüger[4]) citierte Fälle von Frankfurter, je einer von Krafft,[5]) P. Segond[6]), Crutcher[7]) und Munde[8]). Neuerdings hat Pinard[9]) 3 Fälle beobachtet. In einer in der Pariser Société d'obstétrique, de gynécologie et de pédiatrie über diesen Gegenstand geführten Diskussion teilten Porak und Schwartz[10]) 3 weitere Fälle, und Lepoge[11]), Bouilly[12]) und Fieux[13]) je einen mit. Endlich hat

---

[1]) Clin. obstétr. S. 111.

[2]) loc. cit.

[3]) loc. cit.

[4]) Deutsche Zeitschr. f. Chir. XLV.

[5]) Revue méd. de la Suisse romande 1893.

[6]) Comptes rendus de la Soc. d'obst., de gynéc. et de pédiatrie de Paris. Mars 1899.

[7]) Am. Journ. of Obst. XXXVII. März 1898.

[8]) ibid.

[9]) Annales de Gyn. Mars 1899.

[10]) Soc. d'obst. de gyn. et de péd. Mai 1899.

[11]) ibid.

[12]) ibid.

[13]) ibid.

Digitized by Google

P. Müller[1]) schon vor längerer Zeit einen Fall publiziert. Da derselbe nirgends erwähnt ist, gebe ich ihn hier kurz wieder:

Erstgebärende, 24jähr., erkrankt 8 Tage vor dem Geburtstermin mit Schmerzen im Unterleib, Erbrechen und Stuhlverstopfung. Bei der Aufnahme in die Klinik Abdomen stark aufgetrieben, sehr schmerzhaft auf Druck, Cyanose und Dyspnoe. Bronchialkatarrh und pleuritisches Reiben. Puls 160. Bei dem sofort nach dem letzten Atemzug ausgeführten Kaiserschnitt entleerte sich aus der Bauchhöhle eine grosse Menge eiteriger Flüssigkeit. Das Kind war tot. Uterus und Genitalien vollkommen normal, allgemeine Peritonitis, Pleuritis. Perforation des Processus vermiformis „durch einen Kotstein". (1887).

Vielleicht gehört auch ein zweiter von P. Müller[2]) angeführter Fall hierzu:

34jähr. Erstgebärende, bei der wegen platten Beckens nach 2tägiger Geburtsdauer die Perforation ausgeführt werden muss. Am 7. Tag des Puerperiums Exitus an allgemeiner Peritonitis. Die Sektion ergiebt, dass die letztere nicht von den Genitalien ausgeht, die sich als vollkommen normal erwiesen; es findet sich dagegen im Coecum eine Öffnung von ungefähr 2 cm Durchmesser. Es lässt sich mit Bestimmtheit nachweisen, dass der Durchbruch zu der Peritonitis Veranlassung gegeben hat und nicht umgekehrt das Exsudat in den Darm durchgetreten war (wie in einem früheren Fall). Die Entstehung dieser Perforation bleibt um so rätselhafter, als die Frau in der Schwangerschaft keine Darmstörungen zeigte und erst unter der Geburt über Schmerzen in der Ileococcalgegend klagte.

Dieser Fall stammt aus dem Jahre 1886, aus einer Zeit also, wo dem Wurmfortsatz verhältnismässig wenig Beachtung geschenkt wurde. Es ist demnach sehr wohl möglich, dass es sich auch hier um eine Appendicitis perforativa handelte. Dann müsste die Geburt für die Perforation verantwortlich gemacht werden.

Selbstverständlich ist ein Rückschluss von der Zahl der bis jetzt publizierten Fälle auf die Frequenz der Erkrankung nicht erlaubt. Einerseits werden, wie Fraenkel ausführt, ohne Operation durchkommende Fälle wegen „Mangels an Interesse", wohl auch oft wegen Unsicherheit der Diagnose nicht veröffentlicht. Anderseits wird man nicht fehl gehen, wenn man annimmt, dass manche leichte Perityphlitis in der Gravidität übersehen, manche schwere dagegen, namentlich im Puerperium, falsch gedeutet worden ist (z. B. als Puerperalfieber). Gegenwärtig wird, entsprechend der besseren Kenntnis, die man von der Krankheit hat, die Diagnose

[1]) Die Krankheiten des weiblichen Körpers 1888. S. 110.

[2]) loc. cit.

Digitized by Google

Perityphlitis häufiger gestellt wie früher. Trotzdem scheint diese Erkrankung die Schwangerschaft nicht so oft zu komplizieren, wie man von vornherein erwarten könnte. Die Hyperämie des Beckens, der Druck des wachsenden Fruchtkörpers und die bei Graviden vermehrte Toxinbildung im Darm sind offenbar nicht imstande, eine Appendicitis entstehen zu lassen, resp. deren Entstehung zu begünstigen. Dass die habituelle Verstopfung der Schwangeren nicht eine Prädisposition für Perityphlitis abgiebt, könnte man, wenn es noch nötig wäre, bei dem relativ seltenen Zusammentreffen dieser Affektion mit Gravidität, zur Widerlegung der alten Lehre von der Kotstauung anführen. Dass aber diese oft ganz ausserordentlich hohe Grade erreichende Obstipation eine bereits bestehende Appendicitis nicht ungünstig beeinflussen soll, ist a priori kaum denkbar. Fraenkel erkennt im Gegensatz zu den meisten Autoren der Schwangerschaft nur sehr wenig oder gar keine Bedeutung für die Evolution der Appendicitis an. Er betont gegenüber Hlawacek, dass der Wurmfortsatz bei Schwangeren nicht unter andern anatomischen Bedingungen steht als bei Nichtschwangeren oder Männern. Fraenkel stellt den Satz auf: „Der Verlauf sowohl einer schon vor der qu. Schwangerschaft dagewesenen und — wie dies meist der Fall — nicht völlig abgeheilten Appendicitis, als auch einer erst während der Gravidität frisch einsetzenden, richtet sich ganz nach der Form der Erkrankung im einzelnen Fall.“ Das scheint mir zu weit gegangen zu sein. Wenn man auch der Schwangerschaft irgend welchen Einfluss auf einen normalen Processus absprechen kann, so dürfte sich die Sache anders gestalten, sobald ein nach früheren perityphlitischen Anfällen in Adhäsionen eingebetteter, oder ein infolge frischer Entzündung veränderter, oder in Entzündung begriffener Wurmfortsatz am Beginn der Gravidität vorliegt. Ohne von den Gefahren zu sprechen, welche durch die Verwachsung des Processus vermiformis mit den weiblichen Geschlechtsorganen, sowohl während der Schwangerschaft als auch während des Geburtsaktes entstehen, auf die schon Sonnenburg hingewiesen hat, die übrigens auch Fraenkel bis zu einem gewissen Grad anerkennt, ist es kaum anzunehmen, dass die mechanische Schädigung einer auch nicht mit den Genitalien verlöteten Appendix durch den wachsenden Uterus, namentlich in den letzten Monaten, dass die oft enorme Kotstauung, bei der bedeutenden Hyperplasie des Blut- und Lymphapparates im Becken, ohne nachteilige Folgen bleiben. Ferner macht Lepage darauf aufmerksam, dass es während der Gravidität

Digitized by Google

viel rascher zu einer allgemeinen Intoxikation kommt, als im nicht schwangeren Zustand. Alle diese Momente sind, wie mir scheint, viel wichtiger als die von Hlawacek angenommene Zerrung des Wurmfortsatzes durch das Cladosche Ligament, dessen Bedeutung Fraenkel mit Recht bestreitet.

Thatsache ist, dass die bis jetzt beobachteten Appendicitiden während der Schwangerschaft vorwiegend schwerer Natur waren. Pinard findet z. B. in 45 Fällen eine Mortalität von 27 %, 33 % für die Operierten, 13 % für die Nichtoperierten.

Der Einfluss der Perityphlitis auf die Fortdauer der Gravidität lässt sich noch nicht genügend beurteilen. Es ist eigentlich selbstverständlich, dass die Art und die Schwere der Erkrankung im einzelnen Falle den Ausschlag giebt (Fraenkel). Eine schwere Allgemeinerkrankung, wie sie z. B. in Fall 1 und 2 vorlag, muss zur Unterbrechung der Schwangerschaft führen. Ebenso war es wohl auch in Fall 3 die allgemeine Intoxikation mehr wie die lokale Affektion, welche vorzeitige Kontraktionen des Uterus auslöste. Es wäre immerhin möglich, dass einmal besonders feste Adhäsionen der Genitalien mit dem Darm trotz der bedeutenden Auflockerung, welche sie jedenfalls mit dem ganzen Beckenbindegewebe erleiden, der Ausdehnung des Uterus ein Hindernis darbieten könnten. Ich hatte kürzlich Gelegenheit, einen Fall zu beobachten, wo der Uterus von der Seite her so fest eingemauert war, dass er kaum imstande gewesen wäre, sich auszudehnen, dass vielmehr ein Abort unvermeidlich gewesen wäre: Eine chronische Appendicitis hatte zu ausgedehnten Verwachsungen von Coecum, Dünndarmschlingen, rechten Adnexen und Uterus geführt. In der Mitte des als verwachsener Pyosalpinx imponierenden Tumors fand ich bei der Laparotomie den ulcerierten und perforierten Processus, der mit der Spitze sehr fest mit Peritoneum und Muskulatur der Gegend des Annulus inquinalis internus adhärent war. Die flächenhaften Verwachsungen mit dem Uterus, welcher also indirekt breit an der vorderen und seitlichen Bauchwand fixiert war, waren so derb, dass sie nur mit dem Messer durchtrennt werden konnten.

Fraenkel führt allerdings einzelne Fälle auf, in welchen die Schwangerschaft ungestört fortdauerte. Wahrscheinlich sind solche leichtere oder wenigstens ohne Operation durchkommende Appendicitiden viel häufiger, als es nach den Litteraturangaben den Anschein hat, da dieselben aus den oben genannten Gründen entweder nicht diagnostiziert oder der Publikation nicht für wert gehalten

Digitized by Google

werden. Auch an hiesiger Klinik kam ein Fall vor (Frau R., Juni 1899), der m. E. als spontan zurückgehende Perityphlitis in graviditate zu deuten ist: Bei einer Erstgechwängerten treten im 5. Monat auch Bauchschmerzen auf, die allmählich deutlich in der Ileocoecalgegend lokalisiert werden. Erbrechen, mehrere Tage anhaltende Stuhlverhaltung und Fieber, und die von den französischen Autoren immer betonte lokale „défense musculaire" lassen über die Diagnose kaum einen Zweifel zu. Nach einigen Tagen verschwinden die Symptome, und seither ist die Schwangerschaft ungestört geblieben.

Solche Fälle sind jedenfalls nicht selten. Es wäre interessant, darüber genauer Aufschluss zu erhalten.

Ausser Fraenkel sehen die meisten Autoren, so auch Pinard, Abort, resp. Frühgeburt für vorwiegend häufig an. Auch für die ausgetragenen Früchte ist die Prognose schlecht: nach Jarca[1]) beträgt die Mortalität derselben 51,7%. Entweder werden sie tot geboren oder sie gehen nach einigen Tagen an septischen Erscheinungen zu Grunde. Pinard macht dafür die intrauterine Infektion der Frucht verantwortlich, die er in einem seiner Fälle direkt nachwies. Ebenso fand Krönig Colibacillen in den Organen und im Blut eines frischtoten Fötus (Frühgeburt im 8. Monat bei abgesackter Peritonitis, ausgehend von einem perforierten Ulcus des Wurmfortsatzes). Dieselben waren von dem perityphlitischen Exsudat aus durch die intakte Uteruswand, wo sie nur wenig entzündungserregend gewirkt hatten, per continuitatem in die Placenta gelangt. In unserem Fall wurden leider weder das zersetzte Fruchtwasser, noch die beiden Föten bakteriologisch untersucht, allein schon die klinische Beobachtung macht eine Infektion des Uterusinnern vor der Geburt, ausgehend von dem perityphlitischen Exsudat und begünstigt durch die Veränderung der Uteruswand, sicher. In dem Krönigschen und in meinem Fall handelte es sich offenbar um Kontinuitätsinfektion. Ebenso gut kann es zur Infektion auf dem Blut- oder Lymphweg kommen.[2])

[1]) Contribution à l'étude de l'appendicite pendant la grossesse et les suites de couches. Thèse de Paris 1898.

[2]) Als Beispiel einer derartigen — allerdings nicht vom Wurmfortsatz ausgehenden — metastatischen Infektion sei es mir gestattet, einen Fall der Berner Frauenklinik anzuführen:

Kreissende mit Pneumonie (Fraenkelsche Kokken im Sputum nachgewiesen), wird am 14. VI. 99 durch die Zange von einer ausgetragenen frischtoten Frucht entbunden, die bei der Sektion keine pathologischen Veränderungen zeigt. In Nabelschnurblut Reinkultur von Pneumoniekokken. Wochenbett bis auf die rasch zurückgehende Pneumonie normal.

Digitized by Google

Die Empfänglichkeit der puerperalen Genitalien, event. auch des graviden Uterus, resp. der Placenta, für eine Kontinuitäts- oder eine metastatische Infektion scheint mir gerade für die Beurteilung der Gefährlichkeit einer Perityphlitis in graviditate von hoher Bedeutung. Fälle, wo von einem erkrankten Processus vermiformis aus — mit oder ohne Exsudat — der puerperale Uterus infiziert wurde mögen mehrfach als „genuine" puerperale Sepsis imponiert haben. (Übrigens ist es auch denkbar, dass der Eintritt eines echten Puerperalfiebers leichter erfolgt, wenn die Widerstandsfähigkeit der Genitalien gegen Streptokokken durch vorausgehende Ansiedlung von an sich weniger gefährlichen Bakterien oder durch allgemeine Intoxikation gelitten hat.) Wie Fraenkel bemerkt, kann es auch nach Entleerung eines perityphlitischen Exsudates zu sekundärer puerperaler Infektion kommen (Conf. Fall von Krönig).

Der Geburtsakt kann bei bestehender Erkrankung des Wurmfortsatzes geradezu verhängnisvoll werden. Namentlich, wenn der Uterus oder seine Adnexe direkt an einen Abscess grenzen, ist die Ruptur desselben, wie Hlawacek, Fraenkel und Jarca betonen, bei einigermassen vorgeschrittener Schwangerschaft fast unvermeidlich. Aber auch da, wo eine Eiteransammlung fehlt, wo es sich nur um einen entzündlich veränderten, eventuell der Perforation nahen Processus vermiformis handelt, bleibt die Wehenthätigkeit, die hochgradige Steigerung des intraabdominalen Druckes und, wenn alte Adhäsionen vorhanden sind, die Zerrung derselben sicher nicht ohne Einfluss. Bemerkenswert ist der von verschiedenen Autoren (siehe auch unsere Fälle) beobachtete rapide Nachlass der Symptome einer Appendicitis nach der Geburt, welchem nach einer gewissen Zeit (unter Umständen mehreren Tagen) die schwersten Erscheinungen folgen. Fraenkel erklärt diesen neuen Nachschub durch die erst jetzt erfolgte Durchbrechung des Schutzwalles der Abscesswand oder durch eine neue akute Infektion. Warum aber dieser Schutzwall erst einige Tage nach der Geburt durchbrochen wird, ist mir nicht ganz klar: Ist der Uterus mit in die Abscesswand einbezogen, so ist anzunehmen, dass dessen Ruptur bei der Geburt selbst erfolgt, in diesem Falle wird das Peritoneum sofort reagieren. Haben die Geburtswehen nicht eine Kontinuitätstrennung hervorgerufen, so werden es wohl auch nicht die Nachwehen erreichen. Vielleicht kann der Schutzdamm durch die starke Verschiebung, welche ein Teil seiner Wand bei der raschen Verkleinerung des Uterus erleidet, so geschädigt werden, dass der Durchbruch bald darauf spontan

Digitized by Google

erfolgt. Bei einer „latenten“ Appendicitis ist ferner an die Möglichkeit eines sich infolge der mechanischen Schädigung entwickelnden wahren Recidivs zu denken, das erst nach Stunden oder Tagen zu stürmischen Erscheinungen führt. In Fall 3 wurde 30 Stunden post partum bei der Laparotomie ein perforierter Wurmfortsatz ohne Exsudat gefunden, alte Adhäsionen fehlten fast vollständig, auch frische waren nur spärlich vorhanden. Man könnte mit Fraenkel die Perforation der Appendix als den natürlichen Abschluss eines ulcerösen Prozesses betrachten, der unabhängig von der Schwangerschaft seinen normalen Verlauf nimmt. Es liegt aber entschieden näher anzunehmen, dass die Kontraktionen des Uterus, vielleicht auch die in der Nachgeburtszeit unumgänglichen Manipulationen an demselben, kurz gesagt: das Trauma der Geburt die Perforation provoziert oder wenigstens beschleunigt haben. Je früher die Unterbrechung der Schwangerschaft erfolgt, eine um so untergeordnetere Rolle wird dieselbe als ein im normalen Verlauf der allgemeinen Erkrankung liegendes Ereignis einnehmen, und desto geringer wird man den ungünstigen Einfluss auf die lokale Affektion anschlagen dürfen. Jedenfalls sind aber die Gefahren, welche das Wochenbett durch die Appendicitis bedrohen, nicht gering. Diese Gefahr liegt einerseits in der schlimmen Rückwirkung auf einen perityphlitischen Prozess durch den Geburtsakt, andererseits in der Nähe eines für Infektion so empfänglichen Organs, wie es der puerperale Uterus ist. Geradezu verhängnisvoll kann das post partum vorgetäuschte Zurückgehen der Symptome werden, da dadurch der richtige Moment zum Eingreifen leicht verpasst wird.

In letzter Zeit beginnt man, in der Behandlung der Perityphlitis immer mehr radikale Bahnen einzuschlagen. In Frankreich hat eine längere Diskussion in der Société de chirurgie eine fast völlige Übereinstimmung darin ergeben, bei jeder konstatierten Erkrankung des Wurmfortsatzes sofort zu laparotomieren. Auf demselben Standpunkt stehen die meisten amerikanischen Operateure. Die Mehrzahl der Chirurgen in England, Deutschland und der Schweiz geht nicht so weit und befürwortet immer noch womöglich die Operation à froid. Jedoch scheint auch hier eine Änderung der Anschauung zu Gunsten des sofortigen Eingriffs in jedem Fall allmählich einzutreten. Der Geburtshelfer hat nach den bisherigen Erfahrungen allen Grund, einer möglichst radikalen Anschauung hinzuneigen. Fraenkel will zwar in der operativen Therapie der Appendicitis bei Schwangeren keinen grundsätzlichen

Digitized by Google

Unterschied von der bei Nichtschwangeren sehen, rät immerhin auch, bei mit milden klinischen Symptomen einhergehendem Recidiv ingraviditate zu operieren, ganz besonders in den früheren Monaten der Schwangerschaft. Pinard dagegen sagt, wie mir scheint, mit Recht: „l'appendicite pendant la grossesse doit être traitée chirurgicalement, plus rapidement que dans n'importe quel autre cas. Et cela, en raison des rapports du foyer infectieux avrec l'appareil génital . . . Quelle que soit la voie (par contiguité ou par la voie sanguine), l'infection se fait, et les deux existences sont menacées. Tout est là." Ebenso sprechen sich Segond, Schwarz, Fieux für einen sofortigen chirurgischen Eingriff aus, sobald die Diagnose gestellt ist. Leider ist gerade für den Geburtshelfer dieselbe oft mit ausserordentlichen Schwierigkeiten verbunden. Unmittelbar vor der Geburt, während derselben und im Wochenbett kann sie unter Umständen überhaupt unmöglich sein. In zweifelhaften Fällen scheint mir die frühzeitige Eröffnung des Bauches durchaus gerechtfertigt zu sein, sollte auch einmal der ganze Eingriff sich auf eine „Probelaparotomie" beschränken, wie z. B. in folgendem Fall:

Frau H. 38jähr. VIII-Gebärende, am Anfang des 10. Monats, als Notfall am 14. VIII. 1899 in die Klinik geschickt. Alter totaler Dammriss, 2 faustgrosser reponibler Prolapsus vaginae et uteri mit kolossaler Cervixhypertrophie. Seit 14 Tagen anhaltende Schmerzen im Unterleib mit deutlicher Lokalisation in der Ileocoecalgegend, die sehr stark druckempfindlich ist. Seit gestern abend Fieber. Beim Eintritt 39,6, 120, Zunge etwas trocken, Stuhl- und Windverhaltung, mehrfach galliges Erbrechen, Därme meteoristisch aufgetrieben. Innerer Muttermund (im Niveau des Introitus) für 1 Finger durchgängig. Herztöne nicht zu hören.

Wegen dringenden Verdachts auf Perityphlitis wird abends 8 Uhr die Laparotomie ausgeführt (Dr. Koenig). Schrägschnitt (höher wie gewöhnlich), bei der Eröffnung des Peritoneums entleeren sich einige Esslöffel trüber, nicht übelriechender seröser Flüssigkeit, welche mikroskopisch Eiterkörperchen, aber keine Mikroorganismen enthält. Processus vermiformis und Coecum weisen keinerlei Veränderung auf, überhaupt im Abdomen nichts pathologisches. Im Ligam. latum dextrum, entsprechend der druckempfindlichen Stelle, ein Konvolut von daumendicken Venen, Adnexe sonst normal. Infolge des völlig negativen Befundes wird der Bauch durch Etagennähte geschlossen. Tags darauf Zustand gleich, abends Wehen, Blasensprung, am 16. VIII. wird, da der Kopf die hypertrophische Cervix nicht zu passieren vermag, bei sonst gleichem Zustand der Pat. (39,8—115) die Zange „extravaginal" angelegt und ein frischtoter Fötus extrahiert. Ein etwa 5 cm langer Cervixriss wird durch Naht geschlossen. Bald darauf erfolgt auf Klystier eine Stuhlentleerung, die peritonitischen Zeichen gehen langsam zurück, jedoch noch mehrmals Erbrechen und Temperaturen bis 39,5. Pat. tritt geheilt am 12. September aus.

Digitized by Google

Offenbar hatten wir es hier mit einer Infektion des Uterus von aussen durch den geöffneten und leicht zugänglichen Cervikalkanal zu thun (anaërobe Bacillen, keine Streptokokken; das Fruchtwasser war etwas übelriechend), welcher zu allgemeinen Erscheinungen geführt hatte. Das rasche Einsetzen und der bedrohliche Charakter desselben, die deutliche Lokalisation der Schmerzen (welche wohl von dem varikösen Plexus im Ligamentum latum stammen), entschuldigen unsere Fehldiagnose.

Auf Grund der oben auseinandergesetzten Anschauungen scheint mir die von gewissen Autoren empfohlene künstliche Unterbrechung der Schwangerschaft bei bestehender Appendicitis nicht nur nicht angezeigt, sondern höchst gefährlich. Marx und Mc. Arthur haben vorgeschlagen, den Uterus unmittelbar vor und sogar nach der Operation in allen Fällen zu entlasten. Abgesehen davon, dass die Fortdauer der Schwangerschaft auch nach einer schweren Perityphlitisoperation möglich ist, ist es durchaus indiziert, den graviden Uterus nach Kräften zu schonen, einesteils, um die ungünstige Einwirkung der Wehen zu verhüten, andernteils, um der Entstehung einer grossen Wundfläche in der Nähe eines virulenten oder leicht virulent werdenden Herdes vorzubeugen. In unserem Falle 4 ist der Abort eingeleitet worden; es würde dies aber unterblieben sein, wäre Perityphlitis sicher gewesen. In einem solchen Falle würden wir jetzt, auch bei unsicherer Diagnose, möglichst frühzeitige Laparotomie als richtige Therapie ansehen. Die Schwangerschaft wäre allerdings kaum ungestört geblieben.

Digitized by Google

Aus der Frauenklinik der Universität Halle a. S.

Bakteriologische und klinische Untersuchungen über leichte Fiebersteigerungen im Wochenbette.

Von

Dr. K. Franz,

Assistenzarzt.

Wenn wir die Wochenbettsstatistiken der letzten Jahre, insbesondere die von Ahlfeld (2,3), Baumm (6), Braun v. Fernwald und Hübl (8), Brutzer (9), Hofmeier (27), Koblank (30), Knapp (29), Madlener (33), de Marval (34), Peiser (37), Pipek (38), Rosthorn (40), Saft (41), Schröter (42) u. a. durchlesen, so finden wir, dass die Zahl der durch Infektion bedingten Todesfälle und schweren Erkrankungen überall ziemlich gleich sind. Die Zahl der Todesfälle kann im Mittel mit 0,3%, die der schweren Erkrankungen mit 3% angenommen werden. Und doch besteht ein grosser Unterschied in den einzelnen Morbiditätsstatistiken, der bis zu 35% beträgt. Er kann also nur auf den leichteren Wochenbettserkrankungen beruhen. Der Unterschied ist uns erklärlicher geworden, seitdem Ahlfeld behauptet hat, dass die Zahl der leichten Erkrankungen mit einer sorgfältigen Temperaturmessung durch den Arzt zunimmt und seitdem eine Reihe von Veröffentlichungen ihm Recht gegeben haben. Mit dieser Thatsache ist natürlich nichts für die Kenntnis der Vorgänge gewonnen, die die leichten Erkrankungen bedingen. Diese Kenntnis ist uns aber nicht nur eine praktische Notwendigkeit, sondern auch ein wissenschaftliches Bedürfnis. Deshalb wurden die bakteriologischen und klinischen Untersuchungen angestellt, deren Ergebnisse den Inhalt vorliegender Arbeit bilden.

1. Bakteriologischer Teil.

Ich berichte zunächst über die bakteriologischen Untersuchungen, die ich auf Veranlassung des Herrn Prof. Fehling vorgenommen habe, um den Keimgehalt der Uterushöhle bei leichten Temperatur-

Digitized by Google

steigerungen im Wochenbette festzustellen. Die Fälle, die zur Untersuchung kamen, wurden ausgewählt, und wie es ursprünglich im Plan der Arbeit lag, nur die ganz leichten Fälle mit einmaliger Temperatursteigerung von 38,1—38,5, die Eintagsfieber, um mit Bumm (10) zu reden. Es zeigte sich aber bald, dass eine so enge Grenze für die Untersuchungen nicht zu ziehen war. So fieberte beispielsweise eine Frau am Abend bis 39,5 und war am andern Tag fieberfrei und blieb es, während eine andere mit einer abendlichen Steigerung nur bis 38,5 am nächsten Tag um einige Zehntel höher fieberte und beide waren doch klinisch durchaus gleich zu beurteilen. Wir haben deshalb die Grenzen für den Begriff der leichten Temperatursteigerungen weiter gesteckt und Fälle mit Fieber bis zu vier Tagen dazu gerechnet, so weit die klinische Beobachtung dazu das Recht gab, insofern sie nämlich feststellte, dass lokale Symptome und überhaupt das Gefühl der Krankheit bei den Fiebernden fehlten.

Die Auswahl der Fälle wurde weiterhin beeinflusst durch die Rücksicht auf das Wohl der Frauen. Es sollte durch wissenschaftliche Untersuchungen nicht die Gesundheit der Wöchnerinnen gefährdet werden. Da bei der Sekretentnahme der Gebrauch der Specula nicht zu umgehen war, wurden Wöchnerinnen ohne genähte Dammwunden für die Untersuchung bevorzugt. Nur 2 mit genähten Dammrissen wurden untersucht. Und doch schien mir die Sekretentnahme aus dem Uterus von Wöchnerinnen, auch wenn sie mit aller Vorsicht geübt wird, kein so gleichgültiger Eingriff zu sein, als den ihn manche hinstellen. So stieg in einem Falle, bei dem Streptokokken an Uterussekret mikroskopisch nachgewiesen wurden, die Temperatur von 37,5 eine Stunde nach der Sekretentnahme mit Schüttelfrost auf 40,7, um nach weiteren 5 Stunden wieder auf 37,5 abzufallen und weiterhin unter 38,0 zu bleiben. Auch Thomen (46) hat bei 2 Fällen nach Sekretentnahme Schüttelfrost mit Fieber beobachtet. Unser Fall lieferte uns den Beweis für die Richtigkeit des Verdachtes, dass die Fälle durch den Eingriff der Sekretentnahme verschlechtert werden können, besonders die mit Streptokokkenbefund. Bei diesen stieg in 77 % die Temperatur in den folgenden Tagen nach der Sekretentnahme in die Höhe, während sie es im allgemeinen nur in 60 % that, bei negativem kulturellen Befund nur in 55 %. — Zwei nicht untersuchte Wöchnerinnen, die ich A und B nennen will und denen am 2. Tage bei Fieberlosigkeit (A 36,9, B 36,6) Sekret aus dem Uterus entnommen wurde, fieberten A 3, B 2 Tage nachher, A einen Tag lang

Digitized by Google

mit einer Temperatur von 39,8, B 5 Tage lang mit der höchsten Temperatur von 39,9. Bei A waren aus dem Sekret Saprophyten, bei B Staphylococcus albus gezüchtet worden. Freilich sind alle diese Beobachtungen nicht absolut beweisend für den Nachteil der Sekretentnahme. Für uns haben sie aber Schlüsse ergeben, die die Wahrscheinlichkeit fast zur Gewissheit machten.

Diese Überlegungen waren es, die uns veranlassten, die Untersuchungen nach 60 Fällen abzuschliessen.

Wurde ein Fall zur Sekretentnahme bestimmt, so wurde entweder gleich nach Feststellung der ersten Steigerung das Sekret entnommen oder am folgenden Morgen, natürlich nur in den Fällen, in denen die erste Steigerung auf den Abend fiel.

Alle bei der Sekretentnahme zur Verwendung kommenden Instrumente wurden $^1/_4$ Stunde lang ausgekocht und direkt aus dem abgekühlten Kochwasser verwendet. Jede Verwendung von Desinfizientien wurde sorgfältig ausgeschlossen.

Zur Entnahme wurde die Wöchnerin auf den Untersuchungsstuhl gebracht, das an den äusseren Genitalien etwa sichtbare Lochialsekret mit steriler trockener Watte abgewischt, die Portio nach Freilegung mit Rinnenspeculis mit einem feinen Muzeux angehackt, mit einem in steriles Wasser getauchten Wattebäuschchen abgewischt und darauf der Cervikalkanal mit Playfairs ausgerieben. Dann wurde ein Döderleinsches Glasröhrchen in das Cavum uteri eingeführt, direkt durch den freiliegenden äusseren Muttermund und das Uterussekret mit einer Stempelspritze angesogen. Um jedem Einwand, dass das auf diese Weise gewonnene Uterussekret durch Cervixsekret verunreinigt sein könnte, von vornherein zu begegnen, habe ich bei der Entnahme besondere Vorsichtsmassregeln angewendet. Es war gut denkbar, dass beim Hochschieben des vorne offenen Röhrchens Cervixsekret in dasselbe einfloss. Ich habe deshalb das vordere Ende des Röhrchens mit einem kleinen Wattepfropf verschlossen, der nur soweit über die Öffnung der Röhre ragte, dass ein Seidenfaden daran befestigt werden konnte, der zum Herausziehen des Wattepfropfes bestimmt war, wenn die Röhre im Uterus lag. Es konnte allerdings mit dem Wattepfröpfchen Sekret aus der Cervix in den Uterus verschleppt werden, das hätte mit angesogen werden und die Reinheit des Uterussekrets in Frage stellen können. Deshalb habe ich die mit dem Pfropf versehene Glasröhre nur bis über den inneren Muttermund geführt — der innere Muttermund war jedesmal

Digitized by Google

durch einen geringen Widerstand deutlich — dann den Pf
an dem Faden herausgezogen und jetzt erst die Röhre bis
Fundus vorgeschoben. Nachdem ich mit der Röhre wieder e
zurückgegangen war, wurde angesogen.

Anfangs ereignete es sich nun, dass beim starken Anziehen
der Stempelspritze ein Vacuum in der Röhre entstand. Wenn
die Röhre aus dem Uterus herausgenommen wurde, fuhr beim
sieren der Cervix das in seinem unteren Teil befindliche Se
zischend in die Röhre. Dies Sekret war natürlich nicht zu
brauchen. Ich übte deshalb die Vorsicht, dass ich bei no
liegender Röhre soviel Sekret ansog, dass die Flüssigkeitssäule
äusseren Muttermund in der Röhre sichtbar war. Dann trieb
sie mit der Stempelspritze vorsichtig soweit zurück, dass sie ge
im äusseren Muttermund verschwand. So bin ich vor dem
wähnten Zufall fernerhin immer bewahrt geblieben. Das Verfa
ist durch alle diese Vorsichtsmassregeln etwas umständlich gewor
Aber ich habe wenigstens die Überzeugung gehabt, dass ich ni
als Uterussekret verarbeitete.

Das aus dem Uterus entnommene Röhrchen mit dem Se
wurde vorne abgeglüht und der Inhalt in eine sterile Petrisc
geblasen und von da aus sofort im Laboratorium verarbeitet.
Menge des gewonnenen Sekrets schwankte zwischen 1 und 4
Einigemale habe ich auch mehr bekommen, besonders dann,
das Sekret von selbst ins Röhrchen lief. Weniger als 1 ccm w
zur ersten Aussaat nie benutzt. Gar oft gerann das stark bl
Sekret im Röhrchen und wurde als dünne Säule ausgeblasen,
ich im Schälchen zerschnitt. Die einzelnen Coagula wurden
auf die Nährböden gebracht. Es ist sehr wichtig, dass nich
wenig Sekret zur ersten Aussaat genommen. Ich habe oft gese
dass bei Benutzung reichlicher Mengen von Sekret nur w
Kolonien aufgingen, auch dann, wenn im Trockenpräparat desse
Sekrets eine grosse Zahl von Bakterien zu sehen war. Die Troc
präparate, die von jedem Sekret angefertigt wurden, wurden
Methylenblau, Karbolfuchsin und nach Gram gefärbt.

Bei den Untersuchungen kamen folgende Nährböden zur
wendung: alkalische Bouillon, alk. 10 % Gelatine, $1^1/_2$ %
Agar-Agar, $1^1/_2$ % alk. Agar-Agar mit 2 % Traubenzucker, 1^1
alk. Agar-Agar mit 5 % Glycerin, $1^1/_2$ % alkal. Agar mit Kys
flüssigkeit 2 : 1. Sämtliche Nährböden wurden von mir selbst
gefertigt genau nach Heimscher Vorschrift und zwar stet

Digitized by Google

kleineren Mengen, um sie immer frisch zu haben. Für die Güte der Nährböden konnte ich, soweit dies überhaupt möglich ist, Garantie übernehmen. Bei den ersten 19 Versuchen habe ich nur das aërobe Züchtungsverfahren benutzt. Das Sekret wurde in Bouillon gebracht, in Gelatine und Agar, der in Schalen ausgegossen wurde. In den übrigen Fällen verwendete ich ausserdem noch regelmässig das anaërobe Verfahren nach Liborius: Impfung in Traubenzuckeragar mit Überschichtung. Sind Kolonien aufgegangen und treibt man nach Krönigs Rat die Agarsäule durch Erwärmung des Röhrchenbodens heraus in eine Petrischale, zerschneidet die Säule mit einem glühenden Platinmesser, so kann man die aufgegangenen Kolonien untersuchen, genau wie auf der Platte. Ein Bedürfnis nach einer anderen Methode der anaëroben Züchtung habe ich nicht empfunden. Anfangs impfte ich das Sekret auf Gelatine, die ich bei Zimmertemperatur und Lichtabschluss stehen liess. Da das Wachstum der Kolonien auf Gelatine sehr langsam erfolgte und keine Keime aufgingen, die nicht auch auf Agar wuchsen, so unterliess ich die Züchtung bei Zimmertemperatur und züchtete nur noch bei Brüttemperatur von 36,0—37,0° C. Bei den ersten Versuchen goss ich den alkalischen Agar nach der Beschickung mit Sekret und zweifacher Verdünnung in Petrischalen. Später impfte ich nur auf Agar, der im Röhrchen schräg erstarrt war, da ich diese Methode für zweckentsprechender und für viel einfacher als jede andere halte. Die Isolierung der Keime gelingt sehr leicht und was dem schrägen Agar an benutzbarer Oberfläche gegenüber den Schalen abgeht, kann man beliebig durch die Zahl der Röhrchen ersetzen. Ein weiterer Vorteil des schrägen Agars ist mir besonders lieb gewesen. Bei seiner Verwendung habe ich viel sicherer die Verunreinigung mit Luftkeimen vermeiden können, da ich nur einmal das Röhrchen zu öffnen brauchte.

Ausser den erwähnten Nährböden kamen in den Fällen, bei denen während der Schwangerschaft Gonokokken im Urethral- oder Cervikalsekret nachgewiesen worden waren, nach Kystomagar (Menge) zur Verwendung. Die beschickten Kulturgläser blieben gewöhnlich 2 Tage im Brutschrank. Dann wurden die aufgegangenen Kolonien weiter untersucht. Die bekannteren Arten, wie Streptokokken, Staphylokokken, Bacterium coli, wurden nur soweit genauer geprüft, als zur sicheren Diagnosenstellung notwendig war und zur Feststellung ihrer Weiterzüchtbarkeit. Die unbekannten Arten wurden genau mikroskopisch untersucht und kulturell auf den ge-

Digitized by Google

bräuchlichsten Nährböden in üblicher Weise (Bouillon, Aga
tineplatte, Agar-Stich, -Strich, Kartoffel). Besondere Aufm
keit widmete ich den anaëroben Kulturen. Ich habe jedes
allen Röhrchen, in denen Kolonien gewachsen waren,
untersucht, soweit sie sich, was ja meistens der Fall war,
skopisch trennen liessen und wenn es im ganzen weniger als
lonien waren, alle, wenn es mehr waren, mindestens 15 un
kulturell und mikroskopisch. Diese etwas unbequeme Aus
der Untersuchung hat sich als notwendig herausgestellt.
ersten Versuchen mit der anaëroben Züchtung nämlich
einmal bereits ins Protokoll das Wachstum einer Art
nachdem ich einige von vielen ganz gleich aussehenden
untersucht hatte. Zur Sicherheit fischte ich noch eine
und fand sie aus einer zweiten Art bestehend. Ich
anaëroben Kolonien zur Weiterzüchtung auf Agar ausg
und auf 2 % Traubenzuckeragar gestochen (in wenigen Fäl
noch auf ameisensaures Agar), und, wenn sie entlang den
Stichkanal wuchsen, nochmals auf aërobe Nährböden gebra

Die Pathogenität der gefundenen Keime für den Ti
wurde nicht geprüft.

Ich habe die untersuchten Fälle in den folgenden Tabe
sammengestellt, denen ich kurze Auszüge aus meinen Unters
protokollen folgen lassen werde.

Vorerst eine kurze klinische Übersicht: Die 50 Fi
teilen sich in 35 leichte und 15 schwerere Fälle. Die sch
Fälle sollten ursprünglich nicht in den Bereich der Untersu
gezogen werden. Es geschah schliesslich doch, weil sie zur
ersten Temperatursteigerung, die die Veranlassung zur Unte
gab, den Eindruck leichter Erkrankungen machten.

Von den 35 leichten Fällen waren 24 bei der Gebu
sucht worden, 4 mit sterilem Handschuhfinger, 2 nach grün
Ausreiben der Vagina mit Lysol. Von den 15 schwereren
waren 14 untersucht worden, 3 mit sterilem Handschu
2 nach Ausreiben der Vagina mit Lysol. Bei einem Fa
nicht untersucht worden war, war nur der Damm genäht

Das Fieber begann bei den leichten und schwereren Erkra
zwischen dem 2. und dem 7. Tag. Es dauerte bei den
Erkrankungen 1—4, bei den schwereren 4—38 Tage. Das
bett bei den leichten bis zu 12 Tagen, bei den schwereren
71 Tage.

Digitized by Google

Tabelle I. Fälle mit leichten Fiebersteigerungen.

1	2	3	4	5	6	7	8	9	10	11	12	13		14
Laufende Protokollnummer	Name, Alter, Stand. ? P.	Geburtsdauer, Blasensprung ante partum, Austreibungszeit	Geburtsbeendigung, Verletzungen, Operationen	Zahl der Untersucher	Zahl der Untersuchungen	Leitung und Dauer der Nachgeburtszeit exprimiert od. spontan?	Tag der ersten Temperatursteigerung. Höhe d. Fiebers	Höchste Temperatur vor der Sekretentnahme an welchem Tag?	Höchste Temperatur nach der Sekretentnahme an welchem Tag?	Zahl der Fiebertage	Tag der Sekretentnahme	Bakteriologischer Befund a im Trockenpräparat	Bakteriologischer Befund b in der Kultur	Tag der Entlassung.
8	B. 37 J. verh. VII P.	15 St. 30 M. 30 M. 30 M.	operativ alter kompl. Dammriss Armlösung Veit-Smellie	3	6	exspekt. 25 M. spontan	3. T. 38,3 A	38,3 A. 3. T.	37,7 A. 5. T.	1	3	Stäbchen, vereinzelte Kokken	Bacterium coli commune	10
13	G. 19 J. led. 1 P.	14 St. 75 M. 2 St. 20 M. 35 M.	spontan Frenulumriss nicht genäht	4	4	exspekt. 1 St 30 M. exprim.	2. T. 39,2 A.	39,2 A. 2. T.	37,6 A. 6. T.	1	2	negativ	Stäbchen	10
15	F. 23 J. led. I P.	4 St. 10 M 4 St. ?	spontan — —	4	4	Credé 30 M. exprim.	6. T. 38,5 A.	38,5 A. 6. T.	37,3 A. 7. T.	1	7	Kokken	negativ	10
20	H. 23 J. led. II P.	5 St. 20 M. 10 M. ?	spontan — —	1 mit sterilen Handschuhen	1	Credé 30 M. exprim.	5. T. 39,2 A	39,2 A. 5. T.	37,4 A. 6. T.	1	6	Stäbchen	fakultativ anaër. gasbild. Stäbchen	10
22	R. 29 J. led. V P.	4 St. 15 M. 4 St. 15 M. 1 St.	spontan — —	4	8	exspekt. 5 M. spontan	7. T. 38,9 A	38,9 A. 7. T.	37,3 A. 9. T.	1	8	negativ	gasbildendes, obligat. anaër. Stäbchen	11
36	K. 21 J. led. III P.	17 St. 50 M. 30 M.	spontan — —	3	7	Credé 30 M. exprim.	2. T. 38,1 A.	38,1 A. 2. T.	37,7 A. 3. T.	1	3	vereinzelte Kokken	Stäbchen	10

Anmerkung: Bei Frühgeburten ist in der 4. Reihe der Schwangerschaftsmonat angegeben. Wo nichts bemerkt ist, erfolgte die Geburt am Ende der Schwangerschaft.

Digitized by Google

1	2	3	4	5	6	7	8	9	10	11	12	13	14
37	R. 24 J. led. II P.	12 St. 15 M. 10 M. 15 M.	spontan — —	3	6	exspekt. 1 St. 5 M. spontan	4. T. 39,1 A.	39,1 A. 4. T.	37,8 A. 5. T.	1	4	negativ	Streptokokk. nur in Bouillon	10
38	M. 24 J. led. I P.	54 St. 20 M. 28 St. 20 M. 35 M.	spontan Fren.-Riss nicht genäht	—	—	exspekt. 1 St. 15 M. spontan	3. T. 38,2 A.	38,2 A. 3. T.	37,7 A. 4. T.	1	4	Kokken	Staphylococcus albus	10
39	E. 26 J. led. II P.	4 St. 5 M. 1 St. 25 M. 1 St. 15 M.	spontan — —	3	3 vorher Scheidenspül. mit 2% Lysollösung	Credé 30 M. exprim.	3. T. 38,3 A.	38,3 A. 3. T.	38,0 A. 4. T.	1	4	Kokken	obligat anaër. Coccus.	9
42	V. 21 J. led. I P.	13 St. 55 M. 40 M. 55 M.	spontan — —	—	—	exspekt. 1 St. 5 M. exprim.	6. T. 38,6 A.	38,6 A. 6. T.	38,0 A. 7. T.	1	7	Kokken und Stäbchen	oblig.? anaër. Coccus; oblig. anaër. gasbild. Stäbchen	10
46	Sch. 19 J. led. I P.	16 St. 40 M. 40 M. 55 M.	spontan — —	—	—	exspekt. 1 St. 30 M. exprim.	5. T. 38,1 A.	38,1 A. 5. T.	38,0 A. 6. T.	1	6	Diplokokken	Streptokokk.; anaër. gasbild. Stäbchen	10
47	Sch 23 J. led. I P.	23 St. 30 M. 30 M.	spontan — —	—	—	exspekt. 35 M. spontan	3. T. 38,6 A.	38,6 A. 3. T.	37,7 7. T.	1	3	negativ	fakultativ anaër. Stäbch. obligat anaër. Coccus	9
50	M. 21 J led. II P.	7 St. 35 M. 10 M. 35 M.	spontan st. Quetschung d. l. kl. Labie	—	—	exspekt. 20 M. spontan	7. T. 39,1 A.	39,1 A 7. T.	37,1 A. 8. T.	1	7	Diplokokken	anaërobe Streptokokk.	11
3	L. 24 J. led. II P.	2 St. 20 M. 50 M. ?	spontan — —	7	7	Credé 30 M. exprim.	6 T. 38,3 A.	38,3 A. 6. T.	38,1 A. 7. T.	2	7	Stäbchen	Bact. coli	12
4	O. 22 J. led. I P.	8 St. 10 M. 10 M. 25 M.	spontan — —	4	4	exspekt. 1 St. 5 M. exprim.	3. T. 38,9 A.	38,9 A. 3. T.	38,5 A. 4. T.	2	4	Stäbchen	negativ	9

Digitized by Google

5	T. 22 J. led. I P.	10 St. 55 M. 4 St. 40 M. 1 St. 10 M.	spontan Dammriss Naht	7	7	Credé 30 M. exprim.	7. T. 38,4 A.	38,4 A. 7. T.	38,2 A. 8. T.	2	8	negativ	negativ	12
9	Sch. 18 J. led. I P.	8 St. 45 M. 35 M. 15 M.	spontan — —	6	11	Credé 30 M. exprim.	5. T. 38,4 A.	38,4 A. 5. T.	40,7 M. 6. T.	2	6	Stäbchen, Kettenkokk.	negativ	10
10	T. 18 J. led. I P.	9 St. 5 M. 1 St. 5 M. 35 M.	spontan — —	—	—	exspekt. 1 St. exprim.	5. T. 38,1 A.	38,1 A. 5. T.	39,0 A. 6. T.	2	6	negativ	negativ	11
11	Z. 21 J. led. I P.	5 St. 25 M. 25 M. 25 M.	spontan — —	5	5	exspekt. 45 M. spontan	6. T. 38,1 A.	38,1 A. 6. T.	38,1 A. 8. T.	2	8	Stäbchen und Kokken	Stäbchen und Staphylo- coccus aureus	12
12	G. 37 J. verh. V P.	10 St. 54 M. 5 St. 10 M. ?	spontan — —	4	4	Credé 30 M. exprim.	4. T. 38,6 A.	38,6 A. 4. T.	39,0 5. T.	2	5	Stäbchen und Diplokokken	Stäbchen	10
14	K. 19 J. led. I P.	14 St. ? ?	spontan K. faultot Ende IX.	—	—	exspekt. 1 St. exprim.	4. T. 38,2 A.	38,2 A. 4. T.	38,6 A. 5. T.	2	5	Stäbchen	Stäbchen	9
24	B. 25 J. led. II P.	13 St. 50 M. ? 25 M.	spontan — —	4 m.Hand- schuhen	4	exspekt. 15 M. spontan	3. T. 38,2 A.	38,2 A. 3. T.	38,5 4. T.	2	4	Stäbchen	negativ	9
25	D. 23 J. led. II P.	14 St. 20 M 20 M. 20 M.	spontan Fren.-Riss nicht genäht	—	—	exspekt. 25 M. spontan	3. T. 38,1 A.	38,1 A. 3. T.	38,8 4. T.	2	4	Stäbchen und Diplokokken	obligat anaër., gasbild. Stäb- chen und Streptokokk.	10
27	K. 27 J. led. III P.	17 St. 55 M. 5 M. 25 M.	spontan Fren.-Riss nicht genäht	1	1	exspekt. 1 St. 35 M. spontan	5. T 38,5 A.	38,5 A. 5. T.	38,1 6. T.	2	6	Stäbchen und Diplokokken	negativ	10
30	K. 25 J. led II P.	22 St. 25 M. 10 St. 25 M. 25 M.	spontan Fren.-Riss nicht genäht	2 m.Hand- schuhen	2	Credé 25 M. spontan	5. T. 38,9 A.	39,2 M. 6. T.	39,6 A. 6. T.	2	6	Stäbchen und Diplokokken	fakultativ anaër. Stäbch.	10
32	W. 29 J. led. II P.	2 St. 30 M. 1 St.	spontan K. Anfg. X.	3 m.Hand- schuhen	3	exspekt. 1 St. 10 M. spontan	3. T. 38,1 A.	38,1 A. 3. T.	38,3 A. 4. T.	2	4	Stäbchen und Diplokokken	fakultativ anaër., gas- bild. Stäbchen	10

Digitized by Google

1	2	3	4	5	6	7	8	9	10	11	12	13	14	15
40	B. 25 J. led. II P.	4 St. 40 M. ? 10 M.	spontan — —	3	3 vorher Scheidenspül. mit 2% Lysollösung	Credè 15 M. spontan	4. T. 38,5 A.	40,2 M. 5. T.	39,3 A. 5. T.	2	5	Diplokokken	negativ	10
6	G. 20 J. led. I P.	5 St. 45 M. 1 St. 55 M. 45 M.	spontan — —	5	5	Credé 30 M. exprim.	4. T 39,0 A.	39,0 A. 4. T.	39,9 M. 5. T.	3	5	Stäbchen, Kettenkokk.	Streptokokk.	11
21	T. 29 J. verh. XIV P.	7 St. 40 M. 35 M. ?	spontan Mitte X. —	1	1	exspekt. 2 St. 15 M. manuelle Plac. lösg.	5. T. 39,2 A.	39,2 A. 5. T.	39,2 A. 7. T.	3	5	Stäbchen	Staphylococcus aureus, oblig. anaër., gasbildendes Stäbchen	11
31	F. 31 J. led. II P.	19 St. 45 M. ? 1 St. 45 M.	spontan — —	3	3	Credé 25 M. spontan	2. T. 38,2 A.	38,2 A. 2. T.	38,5 A. 5. T.	3	3	Diplokokken, Stäbchen, Gonokokken	fakultativ anaër. gasbild. Stäbchen	10
33	R. 24 J. led. I P.	17 St. 25 M. 25 M. ?	spontan Fren.-Riss nicht genäht	3	3	exspekt. 20 M. spontan	4. T. 38,2 A.	38,2 A. 4. T.	38,6 A. 5. T.	3	5	Kokken und Stäbchen	fakultativ anaër. gasbild. Stäbchen	11
7	E. 21 J. led. I P.	9 St. 35 M. 1 St. 35 M. 1 St. 25 M.	spontan — —	6	6	exspekt. 1 St. spontan	4. T. 38,2 A.	38,2 A. 4. T.	38,5 A. 7. T.	4	8	Stäbchen und Kettenkokk.	negativ	12
35	L. 21 J. led. I P.	15 St. 30 M. 1 St. 30 M.	spontan — —	4	7	Credé 30 M. exprim.	5. T. 38,2 A	38,2 A. 5. T.	38,8 A. 6. T.	4	5	Stäbchen	fakultativ anaër. Stäbch.	12
26	R. 23 J. led. II P.	5 St. 25 M. 10 M. ?	spontan K. maceriert Alter?	—	—	exspekt. 5 M. spontan	4. T. 38,5 A.	38,5 A. 4. T.	39,1 A. 5. T.	4	5	Diplokokken und Stäbchen	obligat anaër., gasbildend.	12

Digitized by Google

Tabelle II. Fälle mit länger dauerndem Fieber.

1	2	3	4	5	6	7	8	9	10	11	12	13		14	15
Laufende Protokollnummer	Name Alter Stand ? P.	Geburtsdauer Blasensprung a part. Austreibungszeit	Geburtsbeendigung Verletzungen Operationen	Zahl der Untersucher	Zahl der Untersuchungen	Leitung und Dauer d. Nachgeburtsperiode exprimiert oder spontan ?	Tag der ersten Temperatursteigerung, Höhe d. Fiebers	höchste Temp. vor der Sekretentnahme, an welch. Tage ?	höchste Temp. nach d. Sekretentnahme an welch. Tage?	Zahl der Fiebertage	Tag der Sekretentnahme	bakteriologischer Befund a im Trockenpräparat	b in der Kultur	Tag der Entlassung	klinische Diagnose der Erkrankung
18	W. 25 J. ledig I P.	25 St. 45 M. 1 St. 55 M. ?	spontan Fren.-Riss nicht genäht	1	1	exspekt. 1 St. 35 M. exprim.	7. T. 39,6 A.	39,6 A. 7. T.	39,9 A. 8. T.	4	8	Diplokokken	negativ	15	Endometritis
2	G. 40 J. verh. XI P.	2 St. 45 M. 1 St. 5 M. — 25 M.	spontan — —	3	3	exspekt. 25 M. spontan	5. T. 39,3 A.	39,3 A. 5. T.	39,2 A. 10. T.	5	6	Streptokokken	Streptokokken	17	Endometritis, Parametritis levis sinistra
44	S. 24 J. verh. II P.	30 St. 45 M. 3 St. 45 M. 4 St. 45 M.	operativ Fren.-Riss nicht genäht Forceps	6	6	exspekt. 45 M. spontan	3 T. 39,2 A.	39,2 A. 3. T.	38,9 A. 4. T.	5	4	Stäbchen und Kettenkokken	Streptococcus lanceolat. (?)	13	Endometritis
45	E. 21 J. ledig II P.	9 St. 50 M. 6 St. — 1 St. 5 M.	spontan — —	3	6 nach Scheidenspülg. m. 2% Lysollösung	exspekt. 1 St. 15 M. spontan	5. T. 39,6 A.	39,6 A. 5. T.	40,5 A. 8. T.	5	7	Streptokokken	Streptokokken	13	Endometritis
41	S. 25 J. ledig IV P.	13 St. 20 M. — 45 M. 2 St. 5 M.	operativ — Wendung aus Querlage, Extrakt. Armlösung. Veit-Smellie.	3	6 nach Scheidenspülg. m. 2% Lysollösung	exspekt. 55 M. spontan	4. T. 39,1 A.	39,1 A. 4. T.	40,9 A. 10. T.	5	6	Diplokokken	Streptokokken	15	Endometritis

Digitized by Google

1	2	3	4	5	6	7	8	9	10	11	12	13		14	15
16	N. 22 J. ledig I P.	7 St. 15 M. — 30 M. 2 St. 15 M.	spontan Fren.-Riss nicht genäht —	8 mit steril. Handschuh.	8	Credé 25 M. spontan	5. T. 38,5 A.	38,5 A. 5. T.	40,3 A. 7. T.	7	6	Streptokokken	Streptokokken	16	—
17	K. 34 J. verh. VI P.	21 St. 50 M. — 5 M. ?	spontan — —	0	0	exspekt. 40 M. exprim.	2. T. 38,3 A.	38,3 A. 2. T.	38,9 A. 7. T.	7	3	negativ	negativ	9 in die mediz. Kl. fiebernd verlegt	Rheumatismus artic. acutus
23	H. 18 J. ledig I P.	20 St. — 14 St. 30 M 1 St. —	spontan Fren.-Riss nicht genäht —	3	3	exspekt. 1 St. 30 M. exprim.	2. T 38,4 A.	38,4 A. 2. T.	39,6 A. 10. T.	7	3	Stäbchen und Diplokokken	negativ	14	Endometritis Mastitis dextra (coupiert)
29	St. 21 J. ledig II P.	3 St. 35 M. 1 St. 25 M. — 25 M	spontan — —	4 mit steril. Handschuh.	4	Credé 30 M. exprim.	4. T. 39,1 A.	39,1 A. 4. T.	39,3 A. 5. T.	7	5	Diplokokken	negativ	16	Endometritis
34	M. 21 J. ledig I P.	25 St. 10 M. 4 St. — — 40 M.	spontan — —	4	8	exspekt. 50 M. exprim.	5. T. 38,1 A.	38,1 A. 5. T.	40,2M. 15. T.	11	6	Streptokokken u. Stäbchen	Streptokokken u. Stäbchen	23	Endometritis, Thrombophleb. sin.
28	F. 23 J. ledig II P.	16 St. — 1 St. 5 M. 3 St. —	spontan — —	3 mit steril. Handschuh.	6	exspekt. 15 M. spontan	2. T. 38,2 A.	38,2 A. 2. T.	40,7 A. 13. T.	14	3	Gonokokken u. Diplokokken	Streptokokken	20	Endometritis, Salpingit. dextra

Digitized by Google

| | | |

Auszüge aus den Untersuchungsprotokollen.[1])

1. F. Portio nicht belegt, ebenso Dammriss. Sekret reichlich, ohne ruch. Im D. P.[2]) viele Leukocyten, Streptokokken; auf allen Nährböden Strep kokken in grosser Menge.

2. G. Portio ohne Besonderheiten, Ausfluss nicht übelriechend, D. P. v Leukocyten, Streptokokken. Auf den Nährböden Streptokokken.

3. L. Lochien nicht übelriechend, ziemlich reichlich. D. P. viele Leu cyten. Kurze, verschieden lange Stäbchen. — Auf den Nährböden Bact. in mässiger Menge.

4. O. Ausfluss nicht vermehrt. D. P. massenhaft Leukocyten, viele ku schmale Stäbchen. — Agarplatte und Gelatineplatte zusammen 3 Kolonien Staphylococcus albus (Verunreinigung!), sonst steril.

5. P. Sekret blutig eitrig, D. P. nur wenig Leukocyten, keine Bakte Nährböden steril.

6. G. Lochien o. B. D. P. zahlreiche Leukocyten; Streptokokken, ku dünne Stäbchen. Bouillon üppige Streptokokkenentwickelung. Ag. u. Gel spärl

7. E. Lochien missfarben, übelriechend. D. P. zahlreiche Leukocyt zahlreiche Bakterien, kurze dünne Stäbchen, Kettenkokken, Diplokokken Grösse und Form den Individuen der Ketten entsprechend. Nährböden st

8. B. Lochien reichlich. D. P. Leukocyten in grosser Menge, kleine dü verschieden lange Stäbchen z. T. zu zweien hintereinander, Kokken ganz einzelt, an einer Stelle eine Kokkenkette von 10 Gliedern. — Auf den Nährbö Bacterium coli commune in sehr reichlicher Menge.

9. S. Lochien übelriechend, schmierig. Portio belegt. D. P. Leukocy in mässiger Menge; zahlreiche kurze schmale Stäbchen, ganz vereinzelte Kokk ketten. Nährböden bleiben steril.

10. T. Lochien o. B. D. P. Leukocyten in mittlerer Zahl. Keine Bakter Nährböden bleiben steril.

11. Z. Sekret reichlich. D. P. viele Leukocyten. Kokken besonders Diplokokkenform, kurzes dickes Stäbchen. Auf allen Nährböden Staphy coccus aureus und ein auf Gel. und Ag. in weisslicher Kolonie wachsend die Gelatine nicht verflüssigendes kurzes dickes Stäbchen.

12. G. Sekret nicht vermehrt o. L. D. P. viele Leukocyten, kurzes dic Stäbchen, einige Diplokokken. Bouillon getrübt, auf Agar und Gelatine ganzen 8 Kolonien, klein, weiss und dick, Gelatine nicht verflüssigt; dic kurzes Stäbchen.

13. G. Lochien o. B. D. P. wenig Leukocyten. Ag. und Gel. spärli Kolonien eines kurzen dicken Stäbchens.

14. K. Lochien stinkend. D. P. wenig Leukocyten, vereinzelt ein kur Stäbchen. Auf Agar leicht gelbliche Kolonien eines kurzen schmalen Stäbche Gelatine ähnlich, sehr langsames Wachstum, keine Verflüssigung.

15. F. Sekret sehr reichlich, stinkend. Portio gelblich belegt. D. P. vi Leukocyten, Kokken in spärlicher Zahl. Nährböden bleiben steril.

16. N. Lochien sehr reichlich. D. P. viele Leukocyten. Diplokokk Auf allen Nährböden Streptokokken.

---

[1]) Sie sind nach der Zeit der Untersuchung geordnet.

[2]) Abkürzungen D. P. = Deckglastrockenpräparat.

Digitized by Google

17. K. starkblutiges Sekret. D. P. wenig Leukocyten, keine Bakterien. Nährböden steril.

18. W. Sekret stark blutig. D. P. Leukocyten, Diplokokken. Nährböden steril.

19. Z. Lochien reichlich ohne üblen Geruch, sehr viele Leukocyten im D. P. viele Diplokokken. Nährböden bleiben steril.

20. H. Lochien reichlich, nicht riechend. D. P. Leukocyten. Kurzstäbchen; zum Teil so kurz, dass sie wie ovale Kokken aussehen. Gel. nach 6 Tagen stecknadelkopfgrosse, runde, die Gel. nicht verflüssig. Kolonien. Agar. schon nach 2 Tagen kleine, runde, erhabene, grauweisse, fettglänzende Kolonien. Trbzag. überschichtet, am folgenden Tag Gasbildung, kleine Kolonien in mässiger Zahl. Alle Kolonien auf allen Nährböden: ein kurzes, unbewegliches, nach Gram entfärbtes Stäbchen.

21. T. Lochien ohne Geruch. Uterussekret reichlich mit Gewebsfetzen. D. P. wenig Leukocyten, sehr viele Bacillen, 2 mal so lang als dick, nach Gram gefärbt. Ag. und Gel. zahlreiche Kolonien von Staphylococcus aureus. Trbzag. überschichtet. Das Agar im Originalröhrchen am folgenden Tag durch Gasbildung auseinandergesprengt. Das gasbildende Bact. ein gerades, kurzes, dickes bewegliches Stäbchen, das sich aërob nicht weiter züchten lässt. (Anaërobes Wachstum nicht weiter geprüft.)

22. R. Uterussekret rein blutig, ca. 2 ccm. D. P. einzelne Leukocyten, keine Bakterien. Agar nichts. Trbzag. überschichtet nach 4 Tagen die Agarsäule im Originalröhrchen auseinandergesprengt, sehr übelriechendes Gas. Die Kolonien sind weiss, münzenförmig, klein; sie bestehen aus einem dünnen dreimal so langen als breiten, unbeweglichen, nach Gram färbbaren Stäbchen.

23. H. Uterussekret blutig mit einigen Gewebsfetzen. Menge ca. $1^1/_2$ ccm. D. P. wenig Leukocyten, dünnes kurzes Stäbchen, Diplokokken in geringer Zahl. Die ganze Sekretmenge wird zur Aussaat genommen. Nährböden bleiben steril.

24. B. Blutiges Uterussekret 1 ccm. D. P. spärlich Leukocyten, sehr wenig kurze dünne Stäbchen. Nährböden steril.

25. D. Uterussekret ca. 2 ccm, blutig, mit vielen Fetzen. Portio nicht belegt, kleiner, sauberer Dammriss. D. P. viele Leukocyten, sehr wenig Bakterien, einzelne kurze schmale Stäbchen, teils zu zweien hintereinander. Diplokokken. Auf 6 Stäbchen kommt ungefähr 1 Diplococcus. Agar nichts. Trbz. hochgeschichtet: nur im Originalröhrchen, das durch Gasbildung zerklüftet ist (Gas sehr übelriechend), sehr viele kleine, kaum sichtbare Kolonien, die aus einem Coccus bestehen, der in lockeren Häufchen zusammenliegt und sich nach Gram färbt. Er lässt sich auf Agar, Gelatine und Bouillon aërob weiter züchten und wächst überall wie Streptococcus, bildet aber auch in Bouillon nur Ketten bis zu 4 Gliedern. Neben den Kokkenkolonien finden sich etwas grössere Kolonien, die aus einem kurzen dünnen, z. T. zu mehreren hintereinander liegenden unbeweglichen, mit abgerundeten Ecken versehenen, nach Gram gefärbten Stäbchen bestehen. Anaërobe und aërobe Weiterzüchtung erfolglos.

26. R. In der Cervix nekrotische Decidua. Uterussekret stark blutig mit einigen Gewebsfetzen. D. P. wenig Leukocyten, einige Bakterien, Diplokokken und Stäbchen. In einem Röhrchen des überschichteten Trbzag. Gasbildung. In 8 Röhrchen zusammen 48 punktförmige Kolonien, von ganz gleichem Aus-

Digitized by Google

sehen. Sie bestehen aus einem feinen Coccus, der in kleinen Häufchen
Anaërobe und aërobe Weiterzüchtung erfolglos.

27. K. Portio nicht belegt, kleiner Scheidenriss links, sauber. Öde
linken kleinen Labie. Sekret aus dem Uterus ca. 1 ccm blutig, mit e
graugelben Beimischungen. D. P. Leukocyten in mässiger Menge, dünne
Stäbchen, Diplokokken in und um die Leukocyten. Nährböden bleiben

28. F. Uterussekret blutig 1 ccm, viele Leukocyten im D. P. Gonok
daneben Diplokokken von anderer Form. Auf allen Nährböden aërol
anaërob Streptokokken in grosser Menge. Kystomagar nicht zu gebra
sterile Kontrollplatte stark verunreinigt.

29. St. Im blutigen Uterussekret einige gelbliche Beimischungen.
Diplokokken in grosser Zahl. Nährböden bleiben steril.

30. K. Kleiner belegter Dammriss. Sekret 2 ccm rein blutig. D. P.
Leukocyten, einige Diplokokken und ein kurzes, schmales, 2—3 mal so la
breites, gerades, meistens zu zweien hintereinander liegendes Stäbchen.
schon am folgenden Tage viele runde, gewelltrandige. graugelbliche, erh
glänzende Kolonien, die aus einem kurzen, schmalen, geraden, vielfa
zweien hintereinander liegenden (Teilungsvorgang?) unbeweglichen nach
entfärbten Stäbchen bestehen. Bouillon diffus getrübt. Trbzag. übersch
dasselbe Stäbchen in vielen Kolonien, keine Gasbildung.

31. Fr. Uterussekret blutig 2 ccm. D. P. zahlreiche Leukocyten,
Bakterien, Diplokokken, kurze Bacillen, Gonokokken in spärlicher Zah
allen Zeichen des mikroskopischen Gonokokkenbildes. Trbzag. hochgesch
nach 2 Tagen alle Agarsäulen durch Gasbildung auseinandergesprengt,
reiche runde kleine Kolonien, die aus einem langsam beweglichen nach
sich entfärbenden, 2 mal so lang als breiten zierlichen, geraden, mit abgeru
Ecken versehenen, einzeln und zu zweien hintereinander liegenden Stäbch
stehen. Auf Agar gestrichen, nach 4 Tagen kümmerliches Wachstum. —
nach 2 Tagen gelbliche, rahmige, runde, etwas erhabene Kolonien (2
3 Platten). Dasselbe Stäbchen wie im Trbzag. auf Gelatine geimpft nich
wachsen. Agarstr. nach 4 Tagen ein zarter durchsichtiger Streifen mit w
Kontur. In der Mittellinie einzelne mückenkopfgrosse, dichtere P
Kystomagar wie alkal. Ag. keine Gonokokkenkolonien.

32. W. Uterussekr. ca. 2 ccm starkblutig. D. P. Viele Leukocyten,
Stäbchen, einige Diplokokken. Bouillon diffus getrübt mit Flocken,
Stäbchen ohne Eigenbewegung, nach Gram entfärbt, auf Agar geimpft, sch
folgenden Tag zahlreiche Kolonien dieses Stäbchens. — Agar nur 2 Ko
dieses Stäbchens. Trbzag. hochgeschichtet in 2 Röhrchen zahlreiche Gasblä
kleine müde Kolonien desselben Stäbchens. Traubenzuckerstich Wachstu
lang dem ganzen Stichkanal. Auf Gelatine geimpft nach 6 Tagen kleine,
gelblich verfärbte Kolonien ohne Verflüssigung. — Agarkolonie ist rund,
regelmässig berandet, gelblich weiss mit einem dunkleren Centrum, leicht erl
glänzend, bei 70facher Vergrösserung gekörnt, undurchsichtig.

33. R. Kleiner verklebter Frenulumriss. Sekr. 1 ccm starkblutig.
Leukocyten spärlich, Kokken in Häufchen und kurzen Ketten, ein nach
entfärbtes und ein grösseres nach Gram gefärbtes Stäbchen. — Auf den
böden dasselbe Bakt. wie bei 32.

Digitized by Google

34. M. Sekret blutig 1 ccm D. P. Leukocyten, Streptokokken in grosser Zahl, daneben ein Stäbchen ganz vereinzelt. Das Stäbchen wächst auf dem Nährboden wie bei 32 und 33, ausserdem Streptokokken in grosser Zahl.

35. L. Sekret blutig ca. 2 ccm. Leukocyten in geringer Menge in D. P. sehr kurzes Stäbchen. Bouillon flockig getrübt. Nur auf dem Originalagarröhrchen 12 Kolonien, klein, rund, bräunlich, kugelkalottenförmig, glänzend. — Trbzag. in allen 3 Röhrchen zahlreiche, kleine punktförmige Kolonien. Auf allen Nährböden lässt sich dasselbe, sehr kurze $^1/_2$ mal so lang als breite, nach Gram gefärbte unbewegliche Stäbchen nachweisen.

36. Kr. Sekret blutig 1 ccm. Aus der Cervix hängt ein Eihautstück, das mit der Kornzange entfernt wird. D. P. sehr zahlreiche Leukocyten. Bouillon schwach diffus getrübt, durch ein unbewegliches, nach Gram entfärbtes, fast ovales Stäbchen. Auf Agar 1 Kolonie dieses Stäbchens. Nicht weiter züchtbar. — Trbzag. nichts gewachsen.

37. R. Portio gelblich belegt. Sekret ca. 2 ccm starkblutig. D. P. spärliche Leukocyten, keine Bakterien, Agar-Trbzag. nichts. — In Bouillon lange Streptokokkenketten, die nicht weiter gezüchtet werden.

38. M. Kleiner Frenulumriss sauber, Portio etwas belegt. Sekret 1 ccm wenig blutig, gelblich. D. P. sehr viele Leukocyten, Kokken in Häufchen und kurzen Ketten. Bouillon Staphylokokken, wächst weiter geimpft wie Staphylococcus albus, Agar Staphylococcus albus, Trbzag. nichts gewachsen.

39. E. Sekret eitrig mit Blut ca. 2 ccm. D. P. viele Leukocyten, kleine Kokken, die in Häufchen, hauptsächlich intracellulär liegen. Agar und Bouillon steril. Trbzag. in 2 Röhrchen insgesamt 10 Kolonien eines feinen Coccus nach Gram gefärbt. Weiterzüchtung erfolglos.

40. B. Sekret 3 ccm blutig mit eitriger Beimischung. D. P. fast nur intracellulär gelegene Diplokokken. Nährböden bleiben steril.

41. Sch. Sekret blutig eitrig ca. 4 ccm. D. P. sehr zahlreiche Leukocyten. Diplokokken extra und intracellulär gelegen in grossen Mengen, kurze Ketten bis zu 5 Gliedern. Bouillon nach 3 Tagen Streptokokken, Trbzag. zahlreiche Streptokokkenkolonien. Agar nichts. Die Streptokokken von Bouillon und Trbzag. nicht weiter züchtbar.

42. V. Sekret stark blutig mit einzelnen grauweissen Fetzen ca. 2 ccm. D. P. Leukocyten in geringer Menge, sehr wenig Bakterien, Diplokokken und Stäbchen. Agar nach 3 Tagen im ganzen 10 Kolonien, die kaum mit blossem Auge sichtbar sind; sie bestehen aus einem Häufchencoccus, der nicht weiter züchtbar ist. Trbz. In 2 Röhrchen der Agarsäule durch zahllose Gasblasen auseinandergetrieben. Geruch säuerlich. Reakt. des Agars sauer. Zahllose kleine runde Kolonien, von denen die einen aus Kokken bestehen, die andern aus einem schmalen, langen, nach Gram entfärbten, beweglichen Stäbchen. Es werden 15 Kolonien auf Agar und Gel. gestrichen und auf Trbzag. gestochen. Auf den aërob. Nährböden wächst nichts. In 7 Traubenzuckerröhrchen Wachstum entlang dem Stichkanal bis 1 cm unter der Oberfläche. In Allen Kokken. In einem Röhrchen eine Gasblase und in diesem einen Röhrchen ein kurzes nach Gram gefärbtes lebhaft bewegliches Stäbchen.

43. L. Portio sehr dick, lässt sich bis in die Vulva herabziehen; blutiges Sekret mit spärlichen, grauweissen Beimischungen ca. 4 ccm. D. P. wenig Leukocyten. Diplokokken. Agar 1 Kolonie eines sehr kurzen Stäbchens. Trbzag. In 2

Digitized by Google

Röhrchen einige Gasblasen. Im ganzen 30 gleichaussehende kleine K
bestehen aus einem Häufchencoccus, der nicht aërob wächst. In Trbza
ameisensaurem Agar Wachstum entlang dem Stichkanal $1^1/_2$ cm unter d
beginnend, teilweise mit Gasbildung. In 1 Röhrchen wächst $^1/_2$
Oberfläche beginnend ein kurzes, nach Gram gefärbtes, beweglich

44. St. Lochien sehr übelriechend, kleiner Frenulumriss
links in der Vagina eine belegte 5 cm lange, 3 cm breite Druck
sauber, reichlich schmieriger Ausfluss, Sekretmenge ca. 3 ccm eitrig
Blutbeimischung. D. P. Sehr zahlreiche Leukocyten, das Gesich
von Bakterien, meistens intracellulär gelegene Diplokokken nach
und kurze Ketten bis zu 5 Gliedern, in gleicher Zahl ein kurzes na
färbtes, sehr schlankes Stäbchen. Agar: Nach 3 Tagen 4 Röhrche
punktförmigen, bläulichweiss schimmernden, durchsichtigen, run
mit gewelltem Rand, nochmals auf Agar gestrichen, dieselben fei
die grössten haben $1^1/_2$ mm im Durchmesser. Sie bestehen aus eine
von dem sich schwer sagen lässt, ist es ein Coccus oder ein zuges
Stäbchen; am meisten Ähnlichkeit haben sie mit dem Streptococc
Weiterimpfungen: Die Bouillon wird von dem Coccus diffus getrüb
schmutziggelber Bodensatz. Auf Gel. nach 2 Tagen mit blosser
sichtbare Kolonien, nach 10 Tagen sind sie nicht viel grösser ge
feine in der Tiefe gelbliche, auf der Oberfläche grauweissliche K
nicht verflüssigt. — Agarstich: entlang dem ganzen Stichkana
knotige Säule mit kleinen Lücken, kein Oberflächenwachstum,
ebenso. — In den Traubenzuckeragarröhrchen vom Sekret
entwickelung, kleinste Kolonien in grosser Menge. Die Kolonien
dass sie nicht einzeln gefischt werden können. Deshalb wird mit
ein Agarscheibchen hinweggestrichen und auf Agar geimpft.
genden Tag dieselben Kolonien wie auf dem Agar vom Sekret.
Traubenzucker überschichtet, keine Gasbildung. — In den m
Präparaten, die mit der über die Agarscheibchen gestrichenen
werden, findet sich neben dem Coccus noch ein feines Stäbchen,
Gasbildner, der aber nicht isoliert werden kann bei nochmal
Züchtung.

45. E. Sekret stark blutig mit gelblichen Beimischungen, ca
Zahllose Leukocyten, Streptokokken; nur in Bouillon Streptokok
auf den übrigen Nährböden nichts.

46. Sch. Sekret stark blutig ca. 4 ccm. D. P. viele Leuk
kokken. Agar nach 3 Tagen 30 Kolonien Streptokokken. Trbzag.
einige Gasblasen. Zahllose kleine Kolonien (Streptokokken w
Weiterzüchtung auf allen Nährböden). Daneben einige etwas grö
die aus einem sehr dünnen, kurzen, oft zu zweien hintereinander
weglichen, nach Gram färbbaren Stäbchen bestehen; kann nicht w
werden.

47. Sch. Kleiner Frenulumriss nicht belegt, Sekret blutig
Viele Leukocyten, keine Bakterien gefunden. Agar 90 weissl
spielende, runde, erhabene, speckige Kolonien, die aus einem
schmalen, nach Gram gefärbten, beweglichen Stäbchen bestehe
O und I, viele kleine Kolonien eines feinen, nach Gram gefärbt

Digitized by Google

Trbz. gestochen, Wachstum 2 cm unter der Oberfläche beginnend), daneben dasselbe Stäbchen wie auf Agar in selteneren Kolonien als Kokken.

48. B. Portio und ein am Frenulum 1 cm weitklaffender Riss eitrig belegt. Das Sekret läuft von selbst ins Röhrchen, mit starker Blutbeimischung. D. P. Leukocyt an Leukocyt. Das Gesichtsfeld übersät von Streptokokken, ganz vereinzelt ein kleines Stäbchen, auf allen Nährböden üppiges Wachstum von Streptokokkenkolonien. Auf Agar ausserdem ein kurzes Stäbchen, nach Gram gefärbt, beweglich, das in runden, erhabenen, grauweissen, glänzenden Kolonien wächst und sich auf allen Nährböden leicht züchten lässt; nur anaërob wächst es nicht.

49. M. Sekret ca. 4 ccm stark blutig mit eitriger Beimischung. Portio und kleiner Frenulumriss eitrig belegt. D. P. Viele Leukocyten. Kokken und Stäbchen. Auf allen Nährböden Staphylococcus aureus und albus im Verhältnis 2 : 1.

50. M. Lochien sehr übelriechend. Sekret nur blutig mit einem 3 cm langen Deciduastückchen. Auf Trbzag. nach 6 Tagen 40 Kolonien von Streptokokken, die nicht weiter gezüchtet werden können; die übrigen Nährböden steril.

Ich schalte die folgende Tabelle ein, um die Verteilung der gezüchteten Bakterien auf die einzelnen Fälle zu zeigen.

	Leichte Fälle	Schwere Fälle
Streptokokken allein	3	6
mit Saprophyten	2	2
Diplokokken	—	1
Staphyloc. aur. mit Staph. alb. . .	—	1
mit Saprophyten	2	—
Staphyloc. albus	1	—
Bacterium coli	2	—
Fakultativ anaër. Saprophyt. . . .	10	—
Obligat. anaërob. Saprophyt. allein .	3	—
mit fakultat. anaër. S.	3	—

Nur im Trockenpräparat wurden nachgewiesen 2 mal Gonokokken, 1 mal bei einem leichten Falle, mit Saprophyten zusammen, 1 mal bei einem schweren Falle mit Streptokokken zusammen, 4 mal Diplokokken (1 leicht, 3 schwer), 4 mal Kokken in Ketten- und Diplokokkenform (3 leicht, 1 schwer), 1 mal Kokken (leicht), 2 mal Stäbchen (leicht), zusammen 11 mal.

Es wurden also bei 50 Fällen immer Bakterien gefunden mit Ausnahme von 3 Fällen. Von diesen 3 Fällen wurden 2 mit leichten Steigerungen zu einer Zeit untersucht, wo das anaërobe Verfahren noch nicht geübt wurde. Der 3. Fall betrifft einen akuten Gelenkrheumatismus. 9 von den Fällen mit negativen kulturellen Befunden fallen in die Zeit, wo nur aërob gezüchtet wurde. Vielleicht ist darauf der negative kulturelle Ausfall zurückzuführen.

Digitized by Google

Kulturelles Gesamtresultat: bei leichten Fiebersteigerun 69,23% Saprophyten, bei schweren Erkrankungen 80% Strep kokken.

Zum Vergleiche mit diesen Befunden führe ich die bakteri gischen Untersuchungsergebnisse von Döderlein (17), Cz niéwski (16), Thomen (16), v. Franqué (22), Hägler (2 Bumm (10) u. Krönig (31) an.

Döderlein fand bei 20 Wöchnerinnen mit leichten Störun 5mal nichts, 15mal Spaltpilze, darunter 2mal Streptokokken. Art der übrigen Keime wurde nicht bestimmt.

Von Czerniéwskis 81 leicht erkrankten Wöchnerinnen h ich nur 30 dafür mit Fieber bis zu 4 Tagen. Alle anderen fiebe länger und z. T. schwer, wie aus seinen Tabellen ersichtlich Unter diesen 30 fand er 15mal Streptokokken allein, 2mal Strep kokken mit Bac. subtilis, 1mal Bacterium termo, 1mal Bacteri termo mit Sarcinen, 11mal gar nichts.

Thomen fand bei 3 leicht erkrankten Wöchnerinnen jedes verschiedene Bakterien im Uterus, aber keine Streptokokken.

v. Franqué wies bei 9 leicht fieberhaft erkrankten Wöchnerin (von seinen 10 kommt eine in Abzug, bei der nur Vaginalsek untersucht wurde) 3mal Streptokokken, 1mal Staphylococcus aur 1mal Bacterium coli, 1mal Gonokokken mit nicht kultivierba Stäbchen.

Hägler isolierte aus dem Uterussekret leicht fieberhafter Wö nerinnen meist Staphylokokken z. T. in Mischung mit Bacteri coli, Pneumokokken, Gonokokken und Saprophyten.

Krönig hat eine Trennung in leichte und schwere Erkr kungen nicht vorgenommen. Doch lässt sich aus seinen Anga über die Höhe der Temperatur und die Zahl der Verpflegungst bei Streptokokkennachweis und dem Nachweis von anaëroben B terien im Cavum uteri fieberhafter Wöchnerinnen schon ein Sch auf die Bedeutung beider Keimarten machen. Mit der Höhe Temperatur nimmt die Zahl der Fälle mit Streptokokkenbefund Die Verpflegungstage bei Streptokokkennachweis betrugen dur schnittlich 21,2 Tage, die bei anaërober Infektion 12,4 Tage.

Bumm führt auf Grund bakteriologischer Untersuchungen, in seiner Klinik bei fiebernden Wöchnerinnen vorgenommen wurd die grösste Zahl der leichten Temperatursteigerungen im Woch bette auf Fäulniskeime zurück.

Digitized by Google

Diese kurze Zusammenstellung ergiebt die Thatsache, dass auch bei leichten Fiebersteigerungen im Wochenbette sich fast regelmässig Keime im Uterus finden, und dass die Streptokokken gegenüber den schweren Erkrankungen an Bedeutung als Fieberursache verlieren. An ihre Stelle treten nach Krönigs, Bumms und meinen Untersuchungen die Saprophyten.

Wir können also sagen: Leichte Fiebersteigerungen im Wochenbett werden in erster Linie durch Saprophyten bedingt, in selteneren Fällen durch die pathogenen Mikroorganismen, wie Streptokokken, Staphylokokken, Bacterium coli u. a.

Wenn mit diesem Satze die Fiebersteigerungen erklärt sein sollen, so muss bei Fieberfreiheit die Uterushöhle keimfrei sein. Um dies nachzuweisen, wurden die folgenden Untersuchungen angestellt. Tabelle III, S. 22.

Auszüge aus den Untersuchungsprotokollen.

51. R. Blutiges Sekret ca. 4 ccm. D. P. mässige Mengen von Leukocyten, Gonokokken und Diplokokken anderer Form. Agar 12 Kolonien, rundlich, wellig gerandet, die kleinsten 2 mm, die grössten 4 mm im Durchmesser, erhaben, wie lackiert glänzend, bestehen aus einem sehr kurzen, oft zu zweien hintereinander liegenden Stäbchen mit träger Eigenbewegung und Färbbarkeit nach Gram. Kystomagar: dasselbe Stäbchen, keine Gonokokken. Trbzag. durch viele Gasblasen auseinander gesprengt, kleine und grössere Kolonien. Die grösseren: das Stäbchen wie auf Agar, bildet kein Gas. Die kleineren: ein feiner Coccus, auf Trbzag. gestochen, wächst nicht.

52. H. Uterussekret stark blutig mit gelblicher Beimischung ca. 2 ccm. D. P. Wenig Leukocyten, keine Bakterien gefunden. Agar: Stäbchen wie 48. Trbzag. starke Gasbildung. Coccus nur anaërob wachsend bei der Weiterzüchtung.

53. R. Uterussekret blutig 1 ccm. D. P. wenig Leukocyten, keine Bakterien. Ag. 23 runde 2 mm im Durchmesser haltende, erhabene, fettglänzende, leicht rostbraune Kolonien (Kondenswasser getrübt mit starkem Bodensatz) die Kolonien bestehen aus einem dünnen $1^1/_2$—2 μ langen Stäbchen mit zugespitzten Enden, nach Gram gefärbt, träge Bewegung. Auf Bouillon rasches, auf Gelatine bei Zimmertemperatur sehr langsames, kümmerliches Wachstum. Trbzag. In einem Röhrchen einige Gasblasen, kleine Kolonien in mässiger Menge; feiner Coccus, nach Gram entfärbt, bildet im Trbzag. Gas und wächst entlang dem ganzen Stichkanal.

54. M. Lochien übelriechend, kleiner Frenulumriss gelblich belegt. Uterussekret stark blutig ca. 4 ccm. D. P. viele Leukocyten, keine Bakterien. Auf Agar wächst dasselbe Stäbchen wie bei 53. In Trbzag. nichts.

55. T. Uterussekret ca. 2 ccm stark blutig mit einem kleinen Stückchen Decidua. D. P. Viele Leukocyten, einige intracellulär liegende Diplokokken. Agar 100 Kolonien des Stäbchens wie 53 und 54. In Trbzag. dasselbe Stäbchen in ganz kleinen Kolonien gewachsen; keine Gasbildung.

Digitized by Google

Tabelle III. Wöchnerinnen, deren Uterushöhle bei Fieberlosigkeit auf seinen Keimgehalt untersucht wurde.

Laufende Protokollnummer	Name Alter Stand ?	Geburtsdauer Blasensprung a. part. Austreibungszeit	Geburtsbeendigung Verletzungen Operationen	Zahl der Untersucher	Zahl der Untersuchungen	Leitung und Dauer der Nachgeburtsperiode exprimiert oder spontan?	Höchste Temperatur vor der Sekretentnahme an welch. Tag?	Höchste Temperatur nach der Sekretentnahme an welch. Tag?	Tag der Sekretentnahme	Bakteriologischer Befund a im Trockenpräparat	Bakteriologischer Befund b in der Kultur	Tag der Entlassung
55	T. 22 J. ledig I P.	14 St. 35 M. — 35 M. — 25 M.	spontan — —	0	0	exspekt. 30 M. exprim.	37,3 M. 1. T.	39,8 M. 5. T. ein T. lg. Fieb.	2	Diplokokken	Stäbchen	9
59	Sch. 26 J. led. II P.	3 St. 10 M. — 55 M. — 40 M.	spontan — —	0	0	exspekt. 20 M. exprim.	37,1 M. 1. T.	39,9 M. 4. T. 5 T. lg. Fieb.	2	Stäbchen	Staphylococcus albus	12
52	H. 19 J. ledig I P.	24 St. 30 M. — 20 M. ?	spontan — —	0	0	Credé 20 M. spontan	37,1 A. 2. T.	37,5 A. 4. T.	3	negativ	oblig. anaër. Coccus, Stäbchen	9
54	M. 22 J. ledig II P.	5 St. 15 M. 1 St. 15 M. 1 St. —	spontan Fren.-Riss nicht genäht	0	0	exspekt. 25 M. exprim.	37,3 A. 3. T.	37,8 A. 5. T.	3	negativ	Stäbchen	9
56	Ph. 23 J. ledig II P.	2 St. 25 M. 2 St. 40 M. 1 St. 10 M.	spontan — —	0	0	Credé 15 M. spontan	37,7 A. 2. T.	37,7 A. 3. T.	3	Stäbchen	Stäbchen	9
57	R. 20 J. ledig I P.	4 St. 55 M. — 20 M. — 45 M.	spontan — —	0	0	exspekt. 15 M. spontan	37,9 A. 1. T.	37,6 A. 4. T.	4	negativ	Stäbchen und Staphylococcus albus	9
53	v.R. 26 J. verh. II P.	23 St. 20 M. 5 St. 15 M. — 35 M.	spontan — —	2	6	exspekt. 35 M. spontan	37,1 A, 3. T.	37,4 A. 6. T.	4	negativ	Stäbchen; gasbild., oblig. anaër. Coccus	9
51	K. 24 J. verh. II P.	9 St. 15 M. — 10 M.	spontan —	0	0	exspekt. 1 St. 15 M.	37,4 A. 4. T.	37,7 A. 7. T.	5	Gonokokken und	Stäbchen; oblig. anaër.	9

Digitized by Google

56. Ph. Uterussekret ca. 4 ccm starkblutig, mit geringer grauweisser Gewebsbeimischung. D. P. mittlere Menge von Leukocyten, ganz vereinzelte intracellulär liegende nach Gram entfärbte Stäbchen. Agar 250 Kolonien desselben Stäbchens wie 53. Im Trbzag. nur wenig Kolonien desselben Stäbchens.

57. R. Rein blutiges Uterussekret ca. 1 ccm. D. P. sehr wenig Leukocyten, keine Bakterien. Auf Agar Kolonie an Kolonien des Stäbchens wie 53 und Staphylococcus albus; auf 2 Kolonien Stäbchen kommt ungefähr 1 Kolonie Staph. alb. In Trbzag. zahllose kleine Kolonien von Stäbchen u. Staph. alb.

58. H. Uterussekret eitrig mit mässiger Blutbeimischung ca. 2 ccm. D. P. sehr viele Leukocyten, keine Bakterien. Agar: Kolonie des Stäbchens wie 53 in geringer Menge. Trbzag.: im ganzen 7 ganz kleine Kolonien makroskopisch ganz gleich. Eine Kolonie mikroskopisch untersucht, Coccus, die übrigen 6 auf Trbzag. gestochen. In einem Stichkanal Wachstum 3 cm unter der Oberfläche beginnend, Coccus.

59. Sch. Uterussekret rein blutig ca. 3 ccm. D. P. Wenig Leukocyten, einige Deciduazellen, einzelne Kurzstäbchen. Auf allen, auch den anaëroben Nährböden, Kolonie an Kolonie von Staph. albus.

60. R. Uterussekret stark blutig ca. 2 ccm. D. P. viele Leukocyten, ganz spärlich einige kurze, dicke, nach Gram gefärbte Stäbchen. Agar sehr zahlreiche runde, weisse, ins Graue spielende Kolonien, in der Mitte mit einem verschwommenen, runden, dichteren Fleck, der in manchen Kolonien durch einen kreisrunden Graben von einer helleren Aussenzone abgegrenzt ist. Kurzes 2—3 μ langes, lebhaft bewegliches, nach Gram gefärbtes, ziemlich plumpes Stäbchen; nicht weiter züchtbar. In Trbzag. ein nur anaërob wachsender, gasbildender Coccus.

Es wurden also in allen 10 Fällen Keime gezüchtet und zwar 9 mal Saprophyten und 1 mal Staphylococcus albus.

Wie aus der Tabelle ersichtlich ist, habe ich auch zwei Fälle, die nach der Sekretentnahme fieberten, mit eingerechnet. Sie gehören also streng genommen nicht zu den fieberfreien Wöchnerinnen. Ich habe sie trotzdem stehen lassen, und benutze sie genau so wie die anderen zur Beantwortung der Frage nach der Keimfreiheit der Uterushöhle bei normalen Wöchnerinnen. Zur Zeit der Sekretentnahme waren sie fieberfrei und sind es noch 2 und 3 Tage geblieben. Sie zeigen genau wie die anderen, dass im Uterusinnern Keime sein können, ohne dass sie sich durch Fieber verraten. In dem Sinne fasse ich auch 3 Fälle von Döderlein auf. Bei diesen wurde das Uterussekret untersucht und keimhaltig gefunden zu einer Zeit, wo die Wöchnerinnen keine Steigerung hatten. Diese stellte sich erst nach 1, 2 und 4 Tagen ein. Döderlein schliesst allerdings daraus, dass sie an sich schon pathologisch waren und der Nachweis von Bakterien die nachträgliche Temperatursteigerung ganz natürlich erscheinen liess.

Nach meinen ersten positiven Ergebnissen bei fieberfreien Wöchnerinnen war ich, das muss ich gestehen, etwas überrascht,

Digitized by Google

da ich nach dem, was ich aus der Litteratur über den K
bei normalen Wöchnerinnen wusste, es fast als ein Axiom
tete, dass die Uterushöhle bei normalen Wöchnerinnen eben
sei. Bei der gesteigerten Aufmerksamkeit, die ich auf di
entnahme aus dem Uterus verwendete, um ja eine Verun
mit Vaginal- oder Cervikalsekret zu vermeiden, musste
sagen, dass die positiven Ergebnisse nicht auf eine Verun
zurückzuführen waren. Und doch die vielen Bakterien!

Indes haben die in letzter Zeit erschienenen Arbeiten von S
Winkler (45) u. Burckhardt (13) gezeigt, dass die Ut
bei normalen Wöchnerinnen doch in einer ganzen Reihe v
keimhaltig ist. Und das macht es mir leichter, aus meine
Zahl von 10 Untersuchungen die Schlüsse zu ziehen, die ich je

Burckhardt stellt in seiner Arbeit die Untersuchungse
zusammen, die die einzelnen Autoren bei normalen Wöc
erhalten haben. Ich wiederhole seine Tabelle, in der
einige Korrekturen anbringen möchte, und füge seine Resu
die von Stähler-Winkler bei. Die Korrekturen betr
Zahl der Fälle Döderleins und Czerniéwskis. Zu de
malen Döderleinschen Fällen rechne ich noch die 3, v
ich oben gesagt habe, dass sie erst nach der Sekretentnahme
so dass Döderlein mit 30 Fällen in die Reihe tritt. Eb
mehre ich die 57 normalen Fälle von Czerniéwski um 2,
seiner Tabelle der leicht erkrankten Wöchnerinnen stehen
nie 38,1 erreicht haben.

Die Übersicht ergiebt demnach:

Es fand:

Döderlein (17)	bei 30	normalen Wöchnerinnen	6 n
v. Ott (36)	„ 9	„	0
Czerniéwski (16)	„ 59	„	3
Thomen (46)	„ 9	„	3
v. Franqué (22)	„ 10	„	2
Walthardt (48)	„ 20	„	7
Krönig (31)	„ 63	„	13
Stähler-Winkler (45)	„ 62	„	23
Burckhardt (13)	„ 38	„	24

Also 300 normale Wöchnerinnen mit 81 positiven I
befunden = 27 %. Diese Zahl erlaubt also kaum mit
zu sagen: „Die puerperale Uterushöhle ist unter norma

Digitized by Google

hältnissen keimfrei. Das Vorkommen und die Entwicklung von Mikroorganismen in der puerperalen Uterushöhle hat pathologische Bedeutung."

Leider finden sich nicht bei allen Untersuchungen genauere Angaben über die Arten der gefundenen Keime. Nur soviel lässt sich sagen, dass in der Minderzahl die septischen Keime wie Streptokokken und Staphylokokken, in der Mehrzahl Keime gefunden wurden, die wohl als Saprophyten zu deuten sind.

Wenn ich die in der Mehrzahl doch negativen Resultate, die die Zusammenstellung giebt, mit meinen durchaus positiven vergleiche, so drängt sich mir natürlich die Frage auf, woher kommen die vielen negativen Befunde? Zunächst von der in früherer Zeit ausschliesslich verwendeten aëroben Züchtungsmethode. Bis Krönig hat keiner anaërob gezüchtet und auch dieser nur teilweise. Wo die anaërobe Züchtungsmethode regelmässig angewendet wurde, ergiebt sich sofort eine erhebliche Steigerung der positiven Befunde, wie bei Stähler, Winkler und Burckhardt.

Weiterhin ist als Ursache der vielen negativen Befunde die geringe Menge des Sekrets zu beschuldigen, die als Material zur ersten Aussaat benutzt wurde. Die meisten nehmen einige Ösen des gewonnenen Sekrets. Man braucht aber nur einen Blick auf meine Untersuchungsprotokolle zu werfen, um zu sehen, wie wichtig es ist, nicht zu wenig zu verwenden. Obwohl ich nie unter 1 ccm Sekret verimpft habe, habe ich doch in einzelnen Fällen nur ganz vereinzelte Kolonien aufkeimen sehen. Nimmt man eine Öse voll Sekret und streicht sie auf dem Deckglas zur mikroskopischen Untersuchung aus, so findet man in nicht wenig Fällen — gerade bei den normalen habe ich das beobachtet — trotz genauester Untersuchung keinen einzigen Keim und die Kultur mit demselben Sekret fällt doch positiv aus. Gerade auf die geringe Menge des Sekrets führe ich die negativen Resultate Burckhardts bei normalen Wöchnerinnen in den ersten Tagen des Wochenbetts zurück. — Es mag ferner als Ursache negativer Resultate der Umstand Erwähnung finden, dass manche zur Desinfektion der Portio und des Cervikalkanals vor der Sekretentnahme Desinficientien benutzten. Da oft nur eine Spur eines Desinficiens genügt, um eine Bakterienentwicklung im Nährboden hintanzuhalten, verdient dieser Umstand vielleicht einige Beachtung.

Ich habe oben nicht besonders hervorgehoben, dass die Untersuchungen von Stähler und Winkler sämtlich Wöchnerinnen

Digitized by Google

vom 10. und 11. Tag betreffen, dass Burckhardt 28 Wöch
am 11. und 12. und nur 10 in den ersten Tagen des Woc
untersucht hat. Burckhardts positive Ergebnisse sind nu
und 12. Tag gewonnen, in den ersten Tagen war der Uter
frei. Burckhardt schliesst daraus: „Der normale Uterus i
den ersten Tagen des Wochenbetts keimfrei. In den späte
ist er in der Regel keimhaltig."

Ich habe nun auch in den ersten Tagen des Wochenb
Uterushöhle keimhaltig gefunden, wie ausnahmsweise noch
Untersucher, deren Resultate ich kurz zusammenstellen w
rechne jetzt nur die Fälle bis zum 7. Tag einschliesslich.[1]
9 Fälle mit O positiven Befunden, v. Franqué 9 Fälle mit
Thomen 7 F. m. 2 p. B., Walthardt 13 F. m. 4 p. B.,
hardt[2]) 11 F. m. 2 p. B., ich 10 F. u. 10 p. Bef., das
sammen 59 Fälle mit 19 positiven Befunden = 32,21%.
dem 7. Tage rechne ich 98 Fälle (Walthardt 7, Stähler-W
62, Burckhardt 29) mit 51 positiven Befunden = 52,04 %
Zahlen nun direkt zu vergleichen, geht nicht an, da ja d
positiven Versuche nach dem 7. Tag gerade von denen g
sind, die anaërob gezüchtet, also die Bedingung erfüllt ha
deren Vernachlässigung ich ja gerade einen Teil der negat
gebnisse bei den älteren Untersuchern zurückgeführt
Soviel steht aber ohne weiteres fest, dass bei normalen
nerinnen auch in den ersten Tagen des Wochenbetts
im Uterus sein können, ohne dass Fieber eintritt.

Wenn wir also bei normalen Wöchnerinnen im Uteru
finden, ebenso wie bei fieberhaften, so müssen wir daraus de
ziehen, dass zu den Keimen noch etwas hinzukommen m
sie erst zur Wirkung bringt. Wir wären jeder weiteren E
überhoben, wenn wir einfach eine Virulenzschwankung a
würden. Kommen nichtvirulente Keime in den Uterus, so
sie kein Fieber, kommen virulente hinein, so entsteht Fieb
die Eitererreger bleibt uns kaum eine andere Annahme übr

[1]) Ich kann bei dieser Zusammenstellung nur die Autoren berüc
die Angaben über die Tage der Sekretentnahme machen.

[2]) Burckhardt zählt allerdings in seinen Tabellen nur mit 9
dem 7. Tag, jedesmal mit negativem Befund. In einer Fussnote S. 2
er von 2 Fällen in den ersten Tagen, bei denen er Keime gefunde
wohl sie fieberfrei waren. Ich rechne also mit 11 Fällen und 2 pos
funden.

Digitized by Google

die Streptokokken besteht insofern eine Ausnahme, als neuere Untersuchungen von Krönig, Menge und Burckhardt es wahrscheinlich machen, dass es zwei verschiedene Arten von Streptokokken giebt,. von denen der Scheidenstreptococcus als einfacher Saprophyt zu betrachten ist. Für die Saprophyten aber eine einfache Virulenzschwankung anzunehmen, um Fieber und Fieberfreiheit bei ihrer Anwesenheit im Uterus zu erklären, scheint mir zu bequem. Ihre verschiedene Wirkung lässt sich befriedigender aus den purperalen Wundverhältnissen erklären. Vor allem ist es Bumm, der darauf hingewiesen hat, dass kein Grund besteht, den puerperalen Genitalschlauch vom Introitus vaginae an bis zum Fundus uteri als etwas anderes als eine grosse Wundhöhle zu betrachten, bei der eine offene Wundbehandlung nicht zu umgehen ist. Wie nun bei jeder Höhlenwunde die Stauung des Wundsekrets bei Anwesenheit von Keimen in der Regel Fieber macht, die Stauung also erst die Keime zur Wirkung bringt, so auch bei der puerperalen Uterushöhle, der tiefsten Stelle des offenen Wundrohres. Burckhardt hat auf diese Stauung besonderen Wert gelegt, ohne dass er es, wie mir scheint, zur Erklärung seines Fäulnisfiebers überhaupt bedurft hätte.

Burckhardt fand, wie wir ja schon gesehen haben, bei fieberfreien Wöchnerinnen in den ersten 8 Tagen keine Keime im Uterus, bei Fieber fand er Keime, bei fieberfreien Wöchnerinnen wies er am 11. und 12. Tag fast regelmässig Keime nach. Er macht daraus mit Recht den Schluss: „Der Uterus ist keimfrei in den ersten Tagen; gelangen Keime in den Uterus, fiebert die Wöchnerin, aber nur in den ersten Tagen.“ Hören wir nun, was er von der Sekretstauung sagt: „Im Gegensatz zum normalen Wochenbett finden wir in den Fällen, wo Fieber auftrat, dass in der Höhle des Uteruskörpers eine gewisse Menge Sekret angesammelt, d. h. eine Sekretstauung vorhanden war . . . . . Die Menge desselben war nicht immer gleich gross; in einzelnen Fällen war es sehr reichlich vorhanden und gerade hier war es auch unter einer gewissen Spannung, die sich dadurch nachweisen liess, dass bei gehobenem Hindernis im Abfluss das Sekret förmlich hervorschoss. Die Stauung kam entweder so zu stande, dass Eihautreste oder Blutkoagula den Cervikalkanal verlegten oder aber nicht selten dadurch, und dies gerade in den am stärksten ausgeprägten Fällen, dass der Uterus nach vorn oder hinten abgeknickt war und dadurch der Cervikalkanal verengert oder völlig verlegt wurde.“

Nach Burckhardts Untersuchungen genügen aber die Keime

Digitized by Google

allein, um Fieber zu machen, die Sekretstauung kann also nur eine indirekte Folge der Keime sein, insofern als durch die Anwesenheit der Keime die Sekretion angeregt und vermehrt wird. Bei vermehrtem Sekret ist dann natürlich eine Stauung besonders leicht möglich. An einer anderen Stelle sagt Burckhardt: „Ein Hindernis im Abfluss kann genügen, um durch Stauung der Sekrete eine fieberhafte Reaktion hervorzurufen, die schwindet, sobald die Spannung in der Uterushöhle abnimmt, wenngleich in der Beschaffenheit ihres Inhalts keine weitere Änderung eintritt; ich habe diesbezügliche Versuche mehrfach gemacht, indem ich bei Stauung von putriden Lochien im Uterus mich begnügte, den Cervikalkanal breit durchgängig zu machen, um den freien Abfluss wieder herzustellen. Ich habe in diesen Fällen die antiseptische Spülung absichtlich unterlassen und habe das Fieber abfallen sehen wie in den Fällen mit Spülung, ohne dass im weiteren Verlauf ein wesentlicher Unterschied zu konstatieren war.“ Wenn Burckhardt auch an dieser Stelle nicht ausdrücklich von Keimen im Uterus spricht, so geht doch aus dem Zusammenhang hervor, dass er in diesen Fällen nicht an ein aseptisches Fieber denkt. Ich muss also aus seinen Worten schliessen, dass er in der Sekretstauung eine der wichtigsten Ursachen des Fiebers sieht, dass er die Sekretstauung als das eigentliche fiebererregende Moment betrachtet. Das ist mir aber insofern nicht verständlich, als ja nach seinen Untersuchungen und seiner ausdrücklichen Erklärung schon die Anwesenheit der Keime in den ersten Tagen genügt, um Fiebe zu machen. Zu was also noch eine Stauung? In den späteren Tagen ist die Stauung nach Burckhardts Ansicht für das Fieber conditio sine qua non. Er hat wohl empfunden, dass man das logischerweise auch für die früheren Tage annehmen müsste. Dazu ist aber nach seinen bakteriologischen Ergebnissen keine Veranlassung gegeben. Wenn ich aber annehme, dass auch im Frühwochenbette in einer ganz erheblichen Anzahl von Fällen Keime im Uterus sein können, die ganz und gar nicht ihre Anwesenheit durch Fieber verraten müssen — und wie ich eben gezeigt habe, sind wir zu dieser Annahme berechtigt — so bedürfen wir der Sekretsstauung zur Erklärung des Fiebers dringend. Die Keime allein machen gewöhnlich kein Fieber, erst wenn das Sekret sich staut, bedingen sie Fieber; das Fieber verschwindet, sowie der freie Abfluss hergestellt ist. Die in jeder Beziehung richtigen Darlegungen Burckhardts über das Wesen der Sekretstauung finden so und nur so logische Anwendung.

Digitized by Google

Die Thatsache, dass relativ häufig auch im normalen Uterus Keime gefunden werden, scheint mir für die Entstehung der puerperalen Infektion überhaupt von nicht geringer Wichtigkeit zu sein. Wenn wir nämlich annehmen, dass es für die Entstehung von Fieber schon genügt, wenn Keime in den Uterus gelangen, so ist damit gesagt, dass nur solche Keime in den Uterus gelangen, die Fieber bedingen, die also von vornherein als pathogen anzusehen sind. Das mag für die Streptokokken, Staphylokokken u. s. w. richtig sein, für die Saprophyten wäre es eine willkürliche Annahme. Wenn wir dies also nicht annehmen wollen, so müssen wir annehmen, dass sie erst die Pathogenität erwerben und dass daran für sie die Fähigkeit geknüpft ist, sich auszubreiten und den Uterus zu überziehen. Wir kommen also ohne viel Hypothesen gar nicht aus. Wir bedürfen dieser Hypothesen aber gar nicht, wenn wir uns vergegenwärtigen, dass in so und soviel Fällen Keime und in erster Linie eben die Saprophyten sich schadlos im puerperalen Uterus aufhalten können.

Es wäre jetzt noch die Frage zu erörtern: Wie kommen die Keime in den Uterus? Es ist ganz richtig, wenn Burckhardt sagt, dass aus der Cervix in die Vagina reichende Eihäute das Aufsteigen von Keimen begünstigen können; damit ist aber nur eine kleine Zahl von Fällen erklärt. Wenn wir von den Fällen absehen, bei denen durch Hände oder Instrumente die Keime direkt in das Uterusinnere geschleppt werden, muss also ein allmähliches Höhersteigen der Keime von unten her angenommen werden und diese Annahme ist um so eher möglich, als vom Scheideneingang bis zum Uteruskavum keine Schranke besteht, die den Keimen den Eintritt versperren könnte. Es müssen also alle nicht direkt in den Uterus oder an die Cervix gebrachte Keime einmal eine Zeit lang sich in der Scheide aufhalten, gleichviel woher sie kommen. Von den Verhältnissen, die sie in der Scheide finden, wird es abhängen, ob sie sich üppig entwickeln und vermehren und so allmählich den Uterus überziehen können. Damit ist der Begriff einer Disposition gegeben. Dieser Begriff wird uns aber nur durch die klinische Untersuchung verständlich werden.

Wir brauchen aber zur Erklärung des Puerperalfiebers — und diese Erklärung ist ja das Endziel unserer Arbeit — nicht nur die Disposition, sondern auch die Kenntnis der Herkunft der krankmachenden Keime. Dazu muss uns ebenfalls die klinische Untersuchung helfen. Und so habe ich klinische Untersuchungen angestellt, zu dem ich mir folgende Fragen vorgelegt habe:

Digitized by Google

1. Besteht ein Zusammenhang zwischen der Zahl der Geb
dem Geburtsverlauf, soweit er sich in der Geburtsdauer, dem E
sprung, der Austreibungs- und Nachgeburtszeit kundgiebt, ur
Zahl der Fieberfälle?

2. Können wir aus der Unterlassung der geburtshilflichen
suchung, aus der Zahl der Untersucher und der Untersuchu
aus der Zahl der Operationen und der Zahl der Fieberfäll
Sicherheit oder wenigstens Wahrscheinlichkeit auf die Herkun
krankmachenden Keime schliessen?

Da es mir vor allem auf die Erforschung der leichten F
steigerungen ankam, habe ich durchgehends eine Trennung in
und schwere Fälle vorgenommen. Ich bin mir natürlich be
dass diese Trennung etwas Willkürliches hat, besonders in den
fällen. Doch hat die Art der Fieberkurven in den meisten
eine genügende Trennung zugelassen.

Ich habe alle Fiebersteigerungen bis zu 3 Tagen zu den le
gerechnet und von den 4 tägigen die, die nieder, höchstens
und dann nur einmal so hoch fieberten, während ich die a
4 tägigen Fieberfälle mit höherer Temperatur und öfterer W
holung zu den schweren rechnete. Es sind übrigens nur
Fälle, deren Zugehörigkeit zur einen oder andern Gruppe z
haft wäre und sie würden in keinem Falle die Statistik wes
beeinflussen. Anfangs glaubte ich, ich könnte den Puls zur leic
Trennung benutzen. Da aber bei den Pulszahlen in einer g
Anzahl von Fällen nicht mit Sicherheit auszuschliessen ist,
weit sie durch Anämie, augenblickliche Erregung oder dur
physiologische Pulsverlangsamung bedingt sind, so wurde
dem Glauben wankend. Der Puls könnte höchstens dazu
die Zahl der Fieberfälle zu beeinflussen, wie das folgende B
zeigen soll. Eine Frau mit 38,5 T. und 70 Puls ist sicher
kränker als eine Frau mit 38,0 T. und 90 Puls. Es müsste als
diese als fiebernd betrachtet werden oder keine von beider
es aber allgemeine Sitte ist, 38,0 nicht zum Fieber und 38,
Fieber zu rechnen, so ist eben die eine eine fiebernde u
andere eine fieberfreie Wöchnerin. Da also der Puls wed
die Trennung noch für die Zahl der leichten Fieberfälle in B
kam, habe ich ihn in der Statistik ganz weggelassen. Dan
seine, insbesondere prognostische Bedeutung für die schwerere
natürlich keinen Augenblick in Frage gestellt sein.

Digitized by Google

2. Klinischer Teil.

Vom 1. April 1894 bis 31. März 1899 wurden auf der geburtshilflichen Station 2285 Geburten beobachtet. Von diesen betrafen 1071 = 46,87 % Erstgebärende und 1214 = 53,13 % Mehrgebärende.

Es starben im ganzen 24 Frauen = 1,05 % und zwar an Eklampsie 7, Uterusruptur 5, Meningitis tuberculosa 1, Schrumpfniere und Myokarditis 1, Nephritis nach Sectio caesarea (Porro) 1, Sepsis nach Sectio caesarea 1, Infektion nach operativ oder spontan beendigten Geburten 8.

Die Gesamtmortalität an Sepsis beträgt demnach 8[1]) Fälle auf 2285 Geburten = 0,35 %. Von diesen 8 wurden 7 in die Anstalt eingeliefert nach vergeblichen Entbindungsversuchen und mehrfachen Untersuchungen auswärts. Nur 1 Frau, die nur in der Anstalt untersucht worden war, starb an Sepsis nach normal verlaufener Geburt. Es kommt demnach auf Rechnung der Klinik 1 Fall von puerperaler Sepsis = 0,04 %.

In den folgenden Zusammenstellungen, die ja nur Untersuchungen über puerperale Infektion ohne besondere Komplikationen, wie Uterusruptur und Sectio caesarea, bezwecken, sind alle Todesfälle weggelassen, die sich an diese Komplikationen anschlossen, oder die an Eklampsie und interkurrenten Krankheiten früher als 24 Stunden nach der Geburt erfolgten. Das war bei allen derartigen Fällen so und bei einem eingelieferten Fall von Sepsis nach Ausräumung des Uterus bei Abort im 5. Monat, der 5 Stunden post operationem zu Grunde ging. Es sind also in den folgenden Tabellen nur 7 Todesfälle mitgerechnet, die an Infektion nach mindestens 24 stündiger klinischer Beobachtung erfolgten.

In der Morbiditätsstatistik habe ich neben die Hauptzahlen noch Zahlen in Klammern hinzugesetzt. Diese bedeuten die nicht von den Genitalien ausgehenden Erkrankungen. Sie sind in den nicht eingeklammerten Hauptzahlen mit inbegriffen. Die puerperalen Morbiditätsverhältnisse werden also aus den Hauptzahlen nach Abzug der eingeklammerten Zahlen berechnet. Da teilweise auch die puerperalen Prozentzahlen in Klammern stehen, so sind bei der Beurteilung der Fiebereinflüsse bei zwei nebeneinander stehenden Zahlen die eingeklammerten zu berücksichtigen.

[1]) Den Fall an Sepsis nach Sectio caesarea rechne ich hier nicht mit, da er keinen reinen puerperalen Fall darstellt.

Digitized by Google

Mit der Annahme nicht von den Genitalien ausgehender Erkrankungen sind wir übrigens sehr sparsam gewesen. Ich lasse gleich eine Zusammenstellung dieser Erkrankungen folgen.

Mastitis coupiert leicht 31, schwer 1; Mastitis suppurativa sch. 1; Angina l. 3; Pneumonie l. 1, sch. 4; Bronchitis l. 1; Lungenphthise l. 1, sch. 3; Pleuritis l. 2; Typhus abdom. sch. 1; Darmkatarrh l. 3; Darmstenose unbekannten Ursprungs sch. 1; Cystitis l. 1; akuter Gelenkrheumatismus sch. 1; Pyämie unbekannten Ursprungs sch. 1.

Die puerperalen Erkrankungen verteilen sich auf die einzelnen Jahre folgendermassen. Ich schicke voraus, dass vom 1. April 1894 bis 31. Juli 1895 die Thermometer von der Wärterin, dann vom Arzt abgelesen wurden. Im Jahre 1895/96 stiegen die Fieberzahlen mit der Einführung der Temperaturkontrolle durch den Arzt von 10,71 % (1. IV.—31. VII. 1895) auf 24,39 % (1. VIII. 1895—31. III. 1896).

94/95	414	Geb.	m.	38 (7) =	9,18 %	(7,49 %)	leicht.	u.	13 (4) = 3,14 %	(2,17 %) schw. Erkrank.
95/96	432	„	„	60 (7) =	13,89 „	(12,26 „)	„	„	18 (4) = 4,17 „	(3,24 „) „ „
96/97	426	„	„	62 (11) =	14,55 „	(11,97 „)	„	„	21 (4) = 4,98 „	(3,99 „) „ „
97/98	487	„	„	85 (9) =	17,45 „	(15,61 „)	„	„	25 (2) = 5,13 „	(4,72 „) „ „
98/99	526	„	„	95 (10) =	18,06 „	(16,16 „)	„	„	26 (3) = 4,94 „	(4,37 „) „ „
	2285	Geb.	m.	340 (44) =	14,88 %	(12,95 %)	l.	u.	103 (17) = 4,58 %	(3,76 %) schw. Erkrank.

demnach puerperale Gesamtmorbidität genitalen Ursprungs in 5 Jahren 16,71 %.

Die folgenden Tabellen sollen zeigen, nach welchen Grundsätzen die Einteilung in leichte und schwere Fieberfälle vorgenommen wurde.

Tag des Fiebereintritts.

1.	Tag	p.	p.	leicht	14		schwer	16 (6) 2 †
2.	„		„		66	(5)	„	21 (1) 3 †
3.	„		„		53	(1)	„	18 (1) 2 †
4.	„		„		57	(2)	„	19 (1)
5.	„		„		48	(1)	„	9
6.	„		„		31	(4)	„	4 (2)
7.	„		„		31	(8)	„	4
8.	„		„		14	(4)	„	3 (2)
9.	„		„		14	(10)	„	6 (3)
10.	„		„		9	(7)	„	3 (1)
11.	„		„		2	(1)	„	—
13.	„		„		1		„	—
					340	(44)		103 (17)

Digitized by Google

Zahl der Fiebertage.

1 =	leicht	167	(20)	schwer	1	†
2 =	„	100	(14)	„	—	
3 =	„	44	(4)	„	—	
4 =	„	27	(4)	„	13	(3)
5 =	„	—		„	13	(4)
6 =	„	—		„	11	
7 =	„	—		„	8	(1)
8 =	„	—		„	6	(1)
9 =	„	—		„	9	(1) 1 †
10 =	„	—		„	9	3 †
11—15 =	„	—		„	14	2 †
16—20 =	„	—		„	2	
21—30 =	„	—		„	5	
31—49 =	„	—		„	6	(1)
unbestimmt =	„	2	(2)[1])	„	6	(6)[1])
		340	(44)		103	(17)

Höhe des Fiebers.

38,1—38,5 =	leicht	182	(7)	schwer	2	
38,6—39,0 =	„	66	(14)	„	11	(2) 1 †
39,1—39,5 =	„	60	(14)	„	20	(6)
39,6—40,0 =	„	26	(8)	„	27	(4)
41,1 u. mehr =	„	6	(1)	„	43	(5) 6 †
		340	(44)		103	(17)

Tag der Entlassung.

4. =	leicht	1	(1)	schwer	2. Tag	1 †
5. =	„	3	(2)[2])	„	2	(2)[2])
6. =	„	5		„	—	
7. =	„	20	(2)	„	1	(1)[2])
8. =	„	54	(2)	„	—	
9. =	„	24	(3)	„	—	
10. =	„	123	(10)	„	2	2 †
11. =	„	35	(3)	„	2	(2)[2])
12. =	„	31	(5)	„	5	2 †
13. =	„	23	(6)	„	4	(1) 1 †
14. =	„	16	(7)	„	6	(1) 1 †
15.— 20. =	„	4	(3)	„	31	(4) (1)[2])

[1]) Wegen anderer Erkrankungen in andere Kliniken fiebernd verlegt.
[2]) Verlegt.

Digitized by Google

21.— 25.	= leicht	—	schwer	2. Tag	16 (3
26.— 30.	= „	—	„		12 (1
31.— 40.	= „	1[1])	„		9 (1
41.— 60.	= „	—	„		6
61.—106.	= „	—	„		6 (1
		340 (44)			103 (1

Ich stelle jetzt die Fieberfälle zusammen nach ihrem bei Erst- und Mehrgebährenden, nach ihrem Verhalten Geburtsdauer, dem Blasensprung, der Austreibungs- und d geburtszeit.

Von den 1071 Erstgebärenden fieberten 189 (25) = (15,31 %) leicht und 51 (10) = 4,76 % (schwer;

von den 1214 Mehrgebärenden 151 (19) = 12,44 % (leicht und 52 (7) = 4,28 % (3,71 %) schwe

Während also die Erstgebärenden um die Hälf leichte Erkrankungen aufweisen als die Mehrgebä ist die Zahl der schweren Fieberfälle bei beiden g

Geburtsdauer.

1— 5	St. 303 Geb. m. 46 (4) = 15,18 % (13,86 %)	l. u. 11 (3) = 3,63 % (2,6			
5—10	„ 600 „ „ 73 (16) = 12,17 „ (9,5 „)	„ 26 (4) = 4,33 „ (3,6			
10—15	„ 402 „ „ 67 (10) = 16,67 „ (14,18 „)	„ 11 = 2,74 „ (2,7			
15—20	„ 258 „ „ 47 (5) = 18,22 „ (16,28 „)	„ 14 (2) = 5,43 „ (4,6			
20 u. mehr	„ 434 „ „ 72 (6) = 16,59 „ (15,21 „)	„ 32 (4) = 7,37 „ (6,4			
unbestimmt	288 „ „ 35 (3)	—	—	„ 9 (4)	— —

Es zeigen demnach die Geburten von 1—15 Stund 11,95 % leichte nnd 3,14 % schwere, die von länger 15,61 % leichte und 5,78 % schwere puerperale[2]) Erkra

Blasensprung ante partum.

0—1/2	St. 707 Geb. m. 71 (9) = 10,04 % (8,77 %)	l. u. 22 (5) = 3,11 % (2,4			
1/2—1	„ 355 „ „ 53 (8) = 14,93 „ (12,68 „)	„ 13 (2) = 3,66 „ (3,1			
1—2	„ 295 „ „ 61 (12) = 20,68 „ (16,61 „)	„ 14 (2) = 4,75 „ (4,0			
2—3	„ 154 „ „ 22 (4) = 13,43 „ (11,69 „)	„ 8 = 5,19 „ —			
3—4	„ 72 „ „ 21 (2) = 29,17 „ (26,39 „)	„ 2 = 2,78 „ —			
4—5	„ 61 „ „ 13 (1) = 21,31 „ (19,67 „)	„ 4 = 6,56 „ —			
5—10	„ 178 „ „ 29 (3) = 16,29 „ (14,61 „)	„ 13 (2) = 7,30 „ (6,1			
10 u. mehr	„ 114 „ „ 16 = 14,04 „	—	„ 12 (3) = 10,53 „ (7,8		
unbestimmt	349 „ „ 54 (5)	—	—	„ 15 (3)	— —

[1]) Symphyseotomie; Symphyseotomiewunde glatt geheilt.

[2]) Unter puerperalen Erkrankungen sind hier und später nur di Ursprungs gemeint.

Digitized by Google

Wenn ich die Geburten mit Blasensprung bis zu 10 Stunden vor der Geburt zusammenfasse und die darüber, so ergiebt sich für die ersten eine puerperale Morbiditätsziffer von 12,68% leichte und 3,57% schwere, für die andern 14,03% leichte und 7,89% schwere Erkrankungen. Es nehmen also die schweren Erkrankungen viel mehr als die leichten zu, je früher die Blase springt.

Austreibungszeit.

0—1/2	St.	685	Geb.	m.	82	(9) = 11,97%	(10,66%)	29	(4) = 4,23%	(3,65%)	leichte und schw. Erkrank.
1/2—1	„	397	„	„	63	(13) = 15,87 „	(12,59 „)	15	(3) = 3,78 „	(3,02 „)	
1—1 1/2	„	223	„	„	46	(7) = 20,63 „	(17,49 „)	6	= 2,69 „	(—)	
1 1/2—2	„	93	„	„	14	(3) = 15,05 „	(11,82 „)	8	(2) = 8,60 „	(6,45 „)	
2 u. mehr	„	151	„	„	17	(3) = 11,26 „	(9,27 „)	8	(1) = 5,30 „	(4,64 „)	
unbestimmt		736	„	„	118	(9)	— —	37	(7)	— —	

Die Geburten mit einer Austreibung von 0—2 Stunden zeigen 12,37% leichte und 3,51% schwere puerperale Fälle, die Geburten über 2 Stunden Austreibungszeit 9,27% leichte und 5,30% schwere Fälle. Hier ist ein Einfluss auf die Entstehung des Fiebers nur bei den schweren Fällen zu sehen.

Nachgeburtszeit.

0—15	M. p. p.	147	Geb.	m.	21	= 14,29%	l. u.	11 (2) = 7,48% (6,12%)	sch. Erkr.
16—30	„	682	„		120 (18)	= 17,60 „ (14,96%)	„	29 (4) = 4,25 „ (3,67 „	„
31—60	„	587	„		78 (11)	= 13,29 „ (11,41 „)	„	31 (2) = 5,28 „ (4,94 „)	„
61—90	„	477	„		79 (12)	= 16,56 „ (14,05 „)	„	17 (5) = 3,56 „ (2,52 „)	„
91—120	„	90	„		10	= 9,99 „	„	7 (1) = 7,78 „ (6,67 „)	„
121 u. mehr	„	21	„		1	=			
unbestimmt	„	281	„		31 (3)	=	„	8 (3)	„

Die Dauer der Nachgeburtszeit beeinflusst also die Entstehung des Fiebers, insofern die Fieberfälle abnehmen, je länger die Placenta zurückbleibt; das trifft für die leichten Fieberfälle sowohl als die schweren zu. Allerdings ist in unserer Tabelle kein Unterschied zwischen 0—15 M. und 91—120 M. Nachgeburtszeit. Ich beziehe das auf ein zufälliges Ergebnis bei der Kleinheit der Vergleichszahlen bei 91—120 M. und kann das um so eher thun, als der Unterschied zwischen 0—15 M. und 61—90 M. so gross ist.

Es geben also lange Geburtsdauer und kurze Nachgeburtszeit eine Disposition für die Entstehung leichter und schwerer Erkrankungen ab, während dies bei frühem Blasensprung und langer Austreibungszeit nur für die schweren Erkrankungen der Fall ist.

Digitized by Google

Auch Ahlfeld findet, dass früher Blasensprung und lange Austreibungszeit die Entstehung von Fieber begünstigen. Es ist schwer, für diese Erscheinungen eine genügende Erklärung zu geben. Die Wirkungsweise der Nachgeburtszeit lässt sich schon eher übersehen. Die Dauer der Nachgeburtszeit scheint Ahlfeld (4,5), der ebenfalls mit der längeren Dauer der Nachgeburtszeit eine Abnahme der Fieberfälle feststellt, von entscheidendstem Einflusse zu sein, in dem Sinne, dass, je länger Placenta und retroplacentares Hämatom die Scheide füllt, desto günstiger die Resultate des Wochenbettes sind. Ahlfeld ist ferner der Meinung, dass den Verhältnissen des Endometriums an der Trennungsstelle zwischen Placenta und Gebärmutterwand die grösste Bedeutung bei der Entwickelung des Kindbettfiebers zukommt. Mir scheint weniger der Umstand, dass die Placenta und das retroplacentare Hämatom die Scheide lange füllt, für die Entstehung von Fieber wichtig zu sein, sondern mehr die vollständige Ausstossung der Eihäute und besonders der Decidua.

Baumann (7) hat in seiner Dissertation die Resultate zusammengestellt, die ihm vergleichende Untersuchungen über das Credésche und exspektative Verfahren in der Nachgeburtsperiode an 1413 Geburten unserer Klinik ergeben haben. Da das Credésche Verfahren in unserer Klinik wie anderswo in der Regel nach 30 Minuten die Nachgeburtsperiode beendigt und ebenso in der Regel das exspektative Verfahren die Nachgeburtsperiode über 30 Minuten dauern lässt, so kann ich die nach Credé geleiteten Nachgeburtsperioden von 0—30 M. und die exspektativ geleiteten über 30 M. rechnen. Nach exspektativ geleiteten Nachgeburtsperioden trat nun in 19,4%, nach den nach Credé geleiteten in 22,0% Fieber auf. Also mit der Verlängerung der Nachgeburtszeit Fieberabnahme. Ich übergehe dabei die vielen Erklärungsversuche, die den Vorteil oder Nachteil der einzelnen Methoden beweisen sollen, wie z. B. den, der den Nachteil der Credéschen Methode in dem periodischen Reiben und der dadurch bedingten forcierten Behandlungsweise sieht und ich halte mich nur an den Zeitunterschied.

Was nun die Eihautretentionen bei längerer und kürzerer Nachgeburtsperiode betrifft, so hat Baumann seine Resultate und die von Zinstag (50), Freund (23), Stadtfeldt (43), Credé (15), Dohrn (19), Fehling (20), Löbelt (32), Ahlfeld (1), Fischer (21) und Römer (39) zusammengestellt und dabei gefunden, Chorion- und Amnionretention bei exspektativem Verfahren in 5%, bei

Digitized by Google

Credéschem in 7,0%, Deciduadefekte bei exspektativem Verfahren in 23,1%, bei Credéschem in 28,5%, Defekte der ampullären Schicht der Decidua bei exspektativem Verfahren in 43,3%, bei Credéschem in 56,1%.

Die Ausstossung der Eihäute ist also um so vollständiger, je langsamer die Placenta geboren wird.

Da Baumann weiterhin, beide Verfahren zusammengerechnet, bei Vollständigkeit des Chorion 19,4%, bei Unvollständigkeit 29,8%, bei vollständiger Deciduazellschicht 17,8%, bei Unvollständigkeit 30,0%, bei Vollständigkeit der ampullären Schicht 15,3%, bei Unvollständigkeit 25,8% Fieber gefunden hat, so ist der Zusammenhang zwischen Fieber und Eihautretention und kurzer und langer Nachgeburtszeit klar. Die Fieberfälle nehmen also ab, wenn die Dauer der Nachgeburtsperiode zunimmt, weil mit der Länge der Zeit die Eihäute besonders die Decidua vollständiger ausgestossen werden.

Ich komme nun zu den klinischen Beobachtungen, die sich auf den Einfluss erstrecken, den die Berührung der inneren Genitalien durch die Hände des Arztes und der Hebamme bei Untersuchungen und Operationen hat.

457 Geburten verliefen ohne innere Untersuchung. Sie zeigten 66 (8) = 14,44% (12,69%) leichte und 14 (3) = 3,06% (2,41%) schwere Erkrankungen.

Es untersuchten

0	Untersucher	b.	457	Geb.	m.	66 (8)	leicht. u.	14 (3) schwer. Erkr.
1	„		78	„		39 (7)	„	12 „ „
2	„		220	„		41 (6)	„	19 (8) „ „
3	„		412	„		37 (3)	„	12 (2) „ „
4	„		325	„		44 (8)	„	11 „ „
5	„		304	„		26 (5)	„	13 (1) „ „
6	„		170	„		31 (1)	„	8 „ „
7	„		122	„		15 (2)	„	5 (1) „ „
8	„		116	„		26 (2)	„	7 (2) „ „
9	„		42	„		9 (1)	„	2 „ „
10	„		18	„		3 (1)	„	— „ „
11	„		20	„		3	„	— „ „
12	„		1	„		—	„	— „ „

1—5 Untersuchungen bei 1339 Geburten mit 187 (29) = 13,97% (11,80%) l. u. 67 (11) = 5,00% (4,18%) sch. Erkr.

Digitized by Google

6—12 Untersuchungen bei 489 Geburten mit 87 (7) = 17,83% (16,19%) l. u. 22 (3) = 4,51% (3,89%) sch. Erkr.

Es wurde untersucht

1	mal	bei	76	Geb.	mit	36	(6)	leichten	und	10	schwer.	Erkr.
2	„		195	„		39	(5)	„	„	16	(8)	„ „
3	„		348	„		26	(4)	„	„	12	(2)	„ „
4	„		236	„		28	(3)	„	„	9		„ „
5	„		277	„		30	(5)	„	„	9	(1)	„ „
6	„		108	„		14	(1)	„	„	5		„ „
7	„		148	„		22	(3)	„	„	7	(1)	„ „
8	„		83	„		18	(3)	„	„	2	(1)	„ „
9	„		119	„		12	(2)	„	„	5	(1)	„ „
10	„		26	„		7		„	„	3		„ „
11	„		72	„		10	(1)	„	„	—		„ „
12	„		5	„		4	(1)	„	„	—		„ „
13	„		38	„		7		„	„	4		„ „
14	„		3	„		3		„	„	—		„ „
15	„		43	„		7		„	„	4		„ „
16	„		4	„		3		„	„	—		„ „
17	„		20	„		3	(1)	„	„	2		„ „
19	„		10	„		1		„	„	—		„ „
20	„		3	„		1	(1)	„	„	—		„ „
21	„		6	„		3		„	„	—		„ „
22	„		4	„		—		„	„	—		„ „
23	„		1	„		—		„	„	—		„ „
25	„		1	„		—		„	„	—		„ „
26	„		1	„		—		„	„	—		„ „
29	„		1	„		—		„	„	1		„ „

Es wurde untersucht

1— 5mal bei 1132 Geb. m. 159 (23) = 14,05% (12,01%) l. u. 56 (11) = 4,95% (3,98%) sch. Erkrank.
6—10 „ „ 484 „ „ 73 (9) = 15,08 „ (13,23 „) „ 22 (3) = 4,55 „ (3,93 „) „
11—15 „ „ 161 „ „ 31 (2) = 19,25 „ (18,01 „) „ 8 = 4,97 „ „
16—24 „ „ 51 „ „ 11 (2) = 21,57 „ (17,65 „) „ 3 = 5,88 „ „

Zum Vergleiche mit ähnlichen Tabellen von Chrobak (14), Rosthorn (40), Knapp (29) und Ahlfeld (4) berechne ich für meine Zahlen die Gesamtmorbidität und stelle sie mit diesen Prozenten in die Reihe.

Digitized by Google

Zahl der Untersuchungen bei Chrobak

0 mal	217	Frauen mit	10	Erkrankungen	=	4,61%
1— 4 „	2288	„	84	„	=	3,67%
5—18 „	556	„	27	„	=	4,86%

bei Rosthorn

0 mal	172	Frauen mit	17	Erkrankungen	=	9,88%
1— 4 „	642	„	67	„	=	10,44%
5—13 „	272	„	32	„	=	11,39%

bei Knapp

0 mal	297	Frauen mit	27	Erkrankungen	=	9,09%
1— 4 „	1201	„	90	„	=	7,49%
5—13 „	437	„	43	„	=	9,84%

bei Ahlfeld

0 mal	37	Frauen mit	10	Erkrankungen	=	27,00%
1— 5 „	406	„	140	„	=	34,48%
6—10 „	334	„	110	„	=	32,93%
11—15 „	158	„	46	„	=	29,92%
16—42 „	65	„	28	„	=	43,08%

bei mir

0 mal	457	Frauen mit	69	Erkrankungen[1]	=	15,10%
1— 5 „	1132	„	181	„	=	15,91%
6—10 „	484	„	83	„	=	17,16%
11—15 „	161	„	37	„	=	22,98%
16—29 „	51	„	12	„	=	23,53%

Zahl der Untersucher bei Ahlfeld

1— 5 Untersucher	564	Frauen mit	190	Erkr.	=	33,69%
6—13 „	399	„ „	134	„	=	33,59%

bei mir

1— 5 Untersucher	1339	Geburt. m.	214	Erkr.	=	15,98%
6—12 „	489	„	99	„	=	20,08%

Die Tabellen zeigen insgesamt, dass die Zahl der Untersuchungen die Fieberfälle erhöht, die Zahl der Untersucher macht sich nur in meinen Tabellen geltend, in denen von Ahlfeld nicht. Da in der Ahlfeldschen Zusammenstellung der Untersuchungen ein sehr grosser Unterschied zwischen 1—15 und 16—42 Untersuchungen besteht — Ahlfeld sagt allerdings, wohl nicht ganz mit

[1]) Es sind hier nur die puerperalen von den Genitalien ausgehenden Erkrankungen gerechnet.

Digitized by Google

Recht, dass diese Zahlen wegen ihrer Kleinheit statistisch nicht mehr zu verwerten sind — so ist sein Schluss, den er aus seinen Zusammenstellungen macht, falsch, dass nämlich in der Marburger Anstalt die Zahl der Fieber im Wochenbett gänzlich unabhängig sei von der Zahl der Untersuchungen. Er macht diesen Schluss, weil er von der Sicherheit seiner Heisswasser-Alkoholdesinfektion für die Hände überzeugt ist, so überzeugt, dass nach seiner Meinung für seine Klinik „in den letzten 5 Jahren dank der Einführung, Einübung und genauen Kontrolle dieser Methode die Einbringung pathogener Keime bei den inneren Untersuchungen nahezu auszuschliessen war". Weil also die Hände steril sind, kann die innere Untersuchung auf die Entstehung von Fieber keinen Einfluss haben, so denkt Ahlfeld. Der Schluss ist falsch, nicht so sehr, weil er sich auf eine unsichere Voraussetzung gründet, sondern weil der Einfluss der inneren Untersuchung sich auch noch in einer anderen Weise geltend machen kann, als gerade in der, dass Keime eingebracht werden. — Bevor ich auf diese Möglichkeit eingehe, will ich erst die operativen Geburten betrachten. Wie steht es nun mit der Zahl der Fieberfälle nach den Geburten, die operativ beendigt werden, bei denen also die Hände, auch die ganz sterilen, in ausgiebige Berührung mit den inneren Genitalien kommen?

Es wurden in den 5 Jahren 1894—1899 folgende geburtshilfliche Operationen ausgeführt:

Zange	64	mal m.	11	leichten u.	9	schwer. Erkr.
Wendung[1])	47	„	5	„	10	„
Armlösung, Veit-Smellie mit u. ohne vorhergehende Extraktion[2])	53	„	6	„	3	„
Perforation	25	„	4	„	6	„
Dekapitation[3])	2	„	—	„	2	„
manuelle Placentalösung[4])	13	„	4	„	3	„
künstliche Frühgeburt	39	„	6	„	3	„
Reposition der Nabelschnur u. kl. Teile	12	„	1	„	—	„
Symphyseotomie	1	„	1	„	—	„
	256	mal m.	38	leichten u.	36	schwer. Erkr.

1. 2 gestorben nach Wendungen bei Placenta praevia; die eine 10 Stunden post partum an Schrumpfniere und Myocarditis, die

Digitized by Google

andere war tamponiert eingeliefert worden und starb am 10. Tag an Sepsis.

2. eine, mehrfach ausserhalb untersucht eingeliefert, gestorben am 11. Tag an Sepsis.

3. eine gestorben am 2. Tag an Sepsis, nach vergeblichen Wendungsversuchen ausserhalb mit verschleppter Querlage eingeliefert. In der Klinik: Exenteration, Decapitation, Perforation des Kopfes.

4. eine gestorben am 11. Tag an Sepsis, war kreissend eingeliefert worden; spontane Geburt des Kindes (28. Woche); bei der der manuellen Placentalösung vorangehenden Untersuchung zeigte sich an der vorderen Portiolippe eine rundliche Verletzung, wie von einer Stricknadel herrührend. Die Sektion ergab noch eine artifizielle Verletzung des rechten Parametriums vom hinteren Scheidengewölbe aus.

Es fällt also kein Todesfall an Infektion nach operativer Geburt der Klinik zur Last.

Die Morbidität der operativen Geburten beträgt 28,90%, davon 14,54% leichte und 14,06% schwere Erkrankungen.

Kleineren Eingriffen wie Ausräumung und Ausschabung nach Abort und Blasenmolen waren bei 247 Fällen 33 (2) = 13,31% (12,55%) leichte und 3 = 1,21% schwere Erkrankungen gefolgt.

Die Naht von Dammrissen und Episiotomien ergab bei 330 Fällen 34 (5) = 10,33% (8,79%) leichte und 15 (4) = 4,54% (3,33%) schwere Erkrankungen.

Die Zahl der Dammrisse und ihre Naht erhöhen also die Zahl der Fieber nicht, ebensowenig wie das die kleineren Eingriffe nach Abort thun. Diese Operationen unterscheiden sich also wesentlich von den grösseren.

Es zeigen übrigens alle Statistiken diesen ungünstigen Einfluss der operativen Geburten auf die Entstehung von Fieber im Wochenbette. Nur die Ahlfeldsche Statistik soll hier besonders erwähnt werden, eben weil Ahlfeld soviel Gewicht auf die Keimfreiheit seiner Hände legt. Ahlfeld hat bei 197 Frühgeburten 56, bei 120 Zangen 62, bei 95 Armlösungen, Entwicklungen des Kopfes u. drgl. 30, bei 59 Wendungen 20, bei 54 manuellen Placentalösungen oder manuellen Revisionen des Uterusinnern nach Geburt der Placenta 28 fieberhafte Erkrankungen, somit auf 525 Operationen 196 = 37,33% bei einer Durchschnittsmorbidität von 33,4%. Wir haben bei 216 gleichartigen Operationen 60 Fieberfälle = 27,78% bei einer Durchschnittsmorbidität von 16,71%.

Digitized by Google

Ich habe eben davon gesprochen, dass die innere Untersuchung sich auch anders geltend machen könnte, als durch Einschleppung von Keimen. Diese Annahme könnte nur bestätigt werden, wenn es möglich wäre, mit sicher sterilem Finger eine Reihe von Geburten zu untersuchen. Prof. Fehling ist nun, veranlasst durch die v. Mikuliczschen Versuche mit Zwirnhandschuhen, auf den Gedanken gekommen, mit ausgekochtem Handschuhfinger untersuchen zu lassen. Es wurden die feinsten Zwirnhandschuhe — die Friedrichschen Gummihandschuhe waren zu der Zeit, als diese Versuche begonnen wurden, noch nicht bekannt — gekauft, die Finger abgeschnitten, $^1/_4$ Stunde ausgekocht und bis zum Gebrauch in $1\,^0/_{00}$ Sublimatlösung aufbewahrt. Vor der inneren Untersuchung wuschen sich Assistent, Oberhebamme und Studenten genau so wie sonst; dann wurde über den Finger desjenigen, der untersuchen wollte, der Handschuhfinger, der direkt aus der Sublimatlösung kam, mit einer frisch ausgekochten Pincette gezogen und jetzt untersucht, nachdem die mit dem Handschuh versehene Hand nochmal ins Lysol getaucht worden war. Wir haben also ganz sicher mit sterilem Finger untersucht; denn niemand wird im Ernst annehmen wollen, dass auch dieser Finger noch infizieren konnte, da ja auf seinem Wege von der Waschschüssel zur Vagina Keime aus der Luft hätten darauf fallen, oder gar aus der Tiefe der Haut durch den Handschuh hindurch die Scheide hätten gelangen können.

Die Zahl dieser so untersuchten Geburten beträgt 60. Sie verliefen alle spontan in Schädellage, nur mit der einzigen Komplikation eines inkompleten Dammrisses in 10 Fällen. Sie betreffen keine fortlaufende Reihe. Sie verteilen sich vielmehr so, dass während des Semesters abwechselnd eine Geburtsabteilung eine Geburt mit Handschuhfingern und eine ohne untersuchte. Dadurch wurde zugleich eine durchaus parallel gehende Vergleichszahl in den ohne Handschuhfingern untersuchten Geburten gewonnen.

Von diesen 60 Fällen fieberten von den Genitalien aus 16, 9 leicht, 7 schwer = $24,5\,^0/_0$, während 242 mit diesen parallel gehende Geburten nur in $22,8\,^0/_0$ fieberten. Gewiss ein überraschendes Ergebnis. Die 16 Fieber teilen sich folgendermassen ein:

Tag des Fiebereintritts:				Höhe des Fiebers:			
1. Tag	leicht —	schwer	1	38,1—38,5	leicht 3	schwer	—
2. „	„ 2	„	1	38,6—39,0	„ 3	„	—
3. „	„ 3	„	—	39,1—39,5	„ 1	„	1

Digitized by Google

4. Tag	leicht	—	schwer	3	39,6—40,0	leicht	1	schwer	2
5. „	„	2	„	2	40,1 u. mehr	„	1	„	4
6. „	„	—	—						
7. „	„	2							
8. „	„	—	„	—					

Das Fieber dauerte bei den leichten Erkrankungen 1 Tag 2 mal, 2 Tage 7 mal; bei den schweren je 1 mal 6, 7, 8, 9, 10, 11 und 13 Tage.

Von den leicht Erkrankten wurden entlassen 3 am 9., 4 am 10., je 1 am 11. und 12. Tag; von den schwer Erkrankten 2 am 16. Tag, je eine am 14., 19., 20., 26. und 27. Tag.

Die Untersucher und Untersuchungen verteilen sich auf die 60 Fälle in folgender Weise: (Ich nehme hier leichte und schwere Fälle zusammen, weil getrennt die einzelnen Zahlen zu klein sind).

Es untersuchte

1	Untersucher	bei	4	Geb.	mit	2	Erkrankungen
3	„	„	4	„	„	1	„
4	„	„	7	„	„	1	„
5	„	„	12	„	„	3	„
6	„	„	7	„	„	2	„
7	„	„	8	„	„	2	„
8	„	„	9	„	„	2	„
9	„	„	4	„	„	2	„
10	„	„	2	„	„	0	„
11	„	„	3	„	„	1	„

1—5	Untersucher	bei	27	Geb.	mit	7	Erkrankungen	= 25,93 %
6—11	„	„	33	„	„	9	„	= 27,27 %

Es wurde untersucht

1	mal	bei	4	Geburten	mit	3	Erkrankungen
3	„	„	4	„	„	—	„
4	„	„	4	„	„	1	„
5	„	„	10	„	„	3	„
6	„	„	6	„	„	1	„
7	„	„	8	„	„	1	„
8	„	„	7	„	„	1	„
9	„	„	5	„	„	1	„
10	„	„	2	„	„	—	„

Digitized by Google

11	mal	bei	4	Geburten	mit	1	Erkrankungen
13	„	„	1	„	„	2	„
15	„	„	2	„	„	1	„
17	„	„	1	„	„	1	„
21	„	„	2	„	„	—	„

1—8	Untersuchungen	bei	43	Geb.	mit	10	Erkrankungen	= 23,26 %
9—21	„	„	17	„	„	6	„	= 35,29 %

Trotzdem wir also sicher mit sterilem Finger untersucht haben, hat die Zahl der Fieberfälle nicht nur nicht ab-, sondern sogar zugenommen. Und dieses Plus ist auf Rechnung der Untersuchung zu setzen. Denn trotz der Kleinheit der Zahlen lässt sich deutlich erkennen, dass die Zahl der Untersucher und der Untersuchungen die Fieberfälle vermehren. Die Untersuchung macht sich also auch geltend, ohne dass am Finger haftende Keime für die Infektion anzuschuldigen sind. Denn unser Finger ist ja steril gewesen. Wo kommen nun die Keime her? Entweder wurden sie bei der Untersuchung von den äusseren Genitalien mit eingewischt — das kommt bei der Sorgfalt, die man gerade auf Vermeidung dieser Infektionsquelle bei der Untersuchung anwendet, kaum in Betracht — oder die Keime waren schon in der Scheide. Also Selbstinfektion!

Ich bin natürlich weit entfernt, im folgenden dies vielfach behandelte Thema mit Berücksichtigung der ganzen Litteratur zum so und so vielten Male wieder zu behandeln. Ich werde nur so viel von der Litteratur berücksichtigen, als unbedingt notwendig ist. Das darf ich um so eher, als ja jedem, der sich mit puerperaler Infektion beschäftigt, die einschlägigen Litteraturkenntnisse augenblicklich gegenwärtig sind und ihm das Fähnlein derer, die für die Selbstinfektion kämpfen, so gut bekannt ist als der Heerbann ihrer Gegner.

Zum Teil ist der Kampf sicher nur ein Streit ums Wort. Das beweisen mir, um nur 2 Beispiele anzuführen, die Todesfälle, die Ahlfeld aus der Litteratur zusammenstellt, um seine Selbstinfektionslehre zu begründen, das beweist mir Krönigs echte autogene Infektion, die er annimmt, wenn eine Kreissende mit schmutzigen Fingern sich selbst touchiert. Und Bumm (11) hat ganz recht, wenn er angesichts dieser Begriffe über Selbstinfektion sagt: „Das zeigt nur wieder, bis zu welcher Verwirrung der Begriffe das Spielen mit Worten führen kann.“ Und ebenso recht hat er, wenn er den

Digitized by Google

Kernpunkt der ganzen Selbstinfektionslehre betonend äussert: „Was wir wissen wollen, ist, ob das Scheidensekret infiziert, ob wir die Scheide Gebärender zu desinfizieren haben oder nicht".

Bumm hat in seinem Referat über die Ätiologie und Pathogenese des Kindbettfiebers für den diesjährigen Gynaekologenkongress ausführlich dargelegt, was wir über die Infektiösität der Scheidenkeime bis jetzt wissen. Ich kann mich darum im folgenden kurz fassen. Es ist immer noch unsicher, ob die Scheide die gewöhnlichen pathogenen Mikroorganismen, besonders die Eitererreger, den Gonococcus ausgenommen, lebensfähig beherbergen kann. Über das Vorkommen des Streptococcus konnte man nach den widersprechenden Resultaten von Döderlein, Walthardt, Vahle einerseits und Krönig andererseits im Zweifel sein. Neuere sehr eingehende Untersuchungen von Krönig, Menge und Burckhardt machen es indes wahrscheinlich, dass der bisher im Scheidensekret gefundene Streptococcus ein anderer ist als der pathogene. Über die andern pathogenen Mikroorganismen, besonders die Staphylokokken und Bacterium coli sind nicht genügend Untersuchungen vorhanden, um sich in dem einen oder andern Sinne zu entscheiden. Ich werde mich deshalb darauf beschränken, die Bedeutung der Scheidensaprophyten zu erörtern. Die bakteriologischen Untersucher der Scheidensekrete Schwangerer wie Gönner (24), Steffeck (44), Döderlein (18), Walthardt (48), Vahle (47), Krönig (31), Williams (49) konnten alle aus dem Sekret saprophytische Keime züchten. Da aber die meisten ihr Hauptaugenmerk auf die pathogenen Mikroorganismen gerichtet haben, so wurde die Bedeutung der saprophytischen Keime für das Puerperalfieber weniger oder gar nicht in Betracht gezogen. So viel können wir aber sagen, dass ihre Unschädlichkeit nicht bewiesen ist und selbst Krönig, der vor allem die Keimfreiheit der Scheide verkündet hat und die baktericide Kraft ihres Sekrets, der mit aller Sicherheit die Infektion mit pathogenen Bakterien, die im Scheidensekret enthalten sein können, ausschliesst, muss die Möglichkeit einer autogenen Infektion mit den anaëroben Saprophyten der Scheide zugeben. Ich selbst habe bei 7 Schwangeren und 2 Kreissenden das Scheidensekret, das ich mit dem Mengeschen Scheidenlöffel entnommen habe, untersucht. Ich habe jedesmal bei der Aussaat viele Kolonien von aëroben und anaëroben Bakterien bekommen; 4 mal konnte ich Stäbchen züchten, die sich kulturell und mikroskopisch in nichts von denen unterschieden, die ich bei leichten Fiebersteigerungen

Digitized by Google

im Uterusinnern gefunden habe. Ich bin natürlich weit davon entfernt, aus diesen 9 Untersuchungen die Bedeutung der Scheidenkeime für bewiesen zu halten. Ich begnüge mich vielmehr damit, zu sagen: Es spricht bis jetzt bakteriologisch nichts gegen die Annahme, dass von den Scheidensaprophyten eine Infektion im Wochenbette ausgeht. Vieles aber spricht dafür und macht ihre unter Umständen fiebererregende Wirkung wahrscheinlich. Die klinischen Erfahrungen dazu genommen, machen die Wahrscheinlichkeit fast zur Gewissheit.

Gegen die Infektiosität der Scheidenkeime schienen nun die negativen Resultate zu sprechen, die bei Scheidenspülungen von einzelnen gemacht wurden, die nicht nur keinen Nutzen, sondern sogar einen Schaden von Scheidenspülungen sahen. Andere freilich haben wieder einen Nutzen festgestellt. Niemand aber einen so grossen, wie Hofmeier, der seinen Scheidenausreibungen mit Sublimatlösung die geringe Zahl von 9% Fieber verdankt. Hofmeier hat auf die Gründe hingewiesen, die die verschiedenen Resultate mit Scheidenspülungen erklären sollen, so z. B. auf den Vergleich ganz ungleicher Versuchsreihen. Aber kein Hinweis scheint mir für die Erklärung glücklicher zu sein als der, dass es eben einen Unterschied ausmacht, ob man Lysol oder Sublimat benutzt, ob man ausreibt oder ausspült. Das beweisen die Resultate, die jetzt Bumm in seiner Anstalt gehabt hat und die in Burckhardts Arbeit verzeichnet sind. Es wurde in Bumms Klinik bei 250 Geburten genau nach der Hofmeierschen Vorschrift mit Sublimatlösung ausgerieben und die Morbidität ging von 15,5% auf 10,4% zurück und zwar zu gunsten der leichten Temperatursteigerungen, die von 9,7% auf 6% herabgingen. Zudem weist Burckhardt bakteriologisch nach, dass das Wachstum der Scheidensaprophyten durch die Ausspülungen vermindert wird, was sich in einer Verminderung der Fieberfälle in den ersten Wochenbettstagen kundgiebt. Demnach scheint mir die Bedeutung der Scheidensaprophyten für die Entstehung leichter Fiebersteigerungen zweifellos, um so mehr, als mich auch meine bakteriologischen und klinischen Untersuchungen dazu drängen.

Nachdem wir gesehen haben, wie die Saprophyten ihre fiebererregende Wirkung im Cavum uteri entfalten, bleibt jetzt nur noch zu überlegen, wie sie in den Uterus kommen. Darüber habe ich ja bereits im bakteriologischen Teil Betrachtungen angestellt und bin dabei zum Begriff der Disposition gekommen, der vor allem in den Verhältnissen der Scheide zu suchen ist. Diese Verhält-

Digitized by Google

nisse hängen ab von den Geburtsvorgängen und von der inneren Untersuchung, wie die statistischen Zusammenstellungen gezeigt haben. Es fragt sich nur, in welcher Weise?

Durch die Geburtsvorgänge werden Verletzungen in der Scheide gesetzt, auf denen sich die Bakterien üppig entwickeln und so allmählich den Uterus überziehen können. In gleicher Weise wirkt die Untersuchung, die besonders wenn sie von ungeübten Händen ausgeführt wird, kleine Verletzungen in der Scheide setzt, in die die Keime gewissermassen eingeimpft werden. Für diese Annahme spricht gerade die Erfahrung, die wir mit den Handschuhfingern gemacht haben. Der mit dem rauhen Zwirnhandschuhfinger bekleidete Finger hat mehr derartige Verletzungen verursacht, um so mehr, als seine Tastfähigkeit herabgesetzt war und er länger fühlen musste, bis er den Befund aufnahm. So konnte sich folglich die innere Untersuchung fiebererregend geltend machen, ohne dass sie Keime in die Genitalien einschleppte.

Der Weg, den die Keime von der Scheide zum Uterusinnern zurücklegen, geht entweder an den Wänden des Genitalrohres entlang oder an Eihäuten, die aus der Cervix heraus in die Scheide hängen, worauf Burckhardt ganz richtig aufmerksam macht. Eiretentionen, besonders Retentionen der Decidua können aber noch in anderer Weise fieberbegünstigend wirken, nämlich als günstiger Nährboden für eingedrungene Bakterien.

Alle diese Überlegungen beziehen sich nur auf die Saprophyten der Scheide. Auf die pathogenen Mikroorganismen sie auszudehnen, erlaubt der gegenwärtige Stand unserer bakteriologischen Kenntnisse noch nicht. Nur einer Vermutung möchte ich Raum geben, besonders in Anbetracht der Erfahrungen, die wir mit den Handschuhuntersuchungen gemacht haben. Wir haben ja hier teilweise schwere Fieberfälle beobachtet und ich konnte in diesen Fällen Streptokokken im Cavum uteri nachweisen. Da ich mich vorerst nicht entschliessen kann für diese Fälle eine Selbstinfektion von pathogenen Scheidenkeimen aus anzunehmen, so glaube ich hier an eine Infektion im Wochenbette. Scheide und Uterushöhle stellen im Wochenbette eine grosse Wundhöhle dar, die mit der Aussenwelt in direkter Berührung steht und kaum in genügender Weise abzuschliessen ist. Gerade so, wie bei offenen chirurgischen Wunden eine sekundäre Infektion erfolgen kann, durch das Wartepersonal, die Wäsche, die Luft u. s. w., so ist es auch hier mög-

Digitized by Google

lich. Es werden nach dieser Richtung Untersuchungen anzustellen sein, um diese Annahme zu begründen oder auszuschliessen.

Zusammenfassung.

1. Die leichten Fiebersteigerungen im Wochenbette werden in den meisten Fällen durch Saprophyten bedingt, die in die Uterushöhle gelangen.

2. Die Saprophyten allein machen noch kein Fieber. Es entsteht erst, wenn der Abfluss des keimhaltigen Lochialsekrets gehindert ist.

3. Die bei leichten Fiebersteigerungen im Uterus befindlichen Saprophyten sind höchstwahrscheinlich identisch mit den Scheidensaprophyten.

4. Die innere Untersuchung ist in den meisten Fällen nur so weit von Einfluss auf die Entstehung leichter Fiebersteigerungen, als sie Verletzungen in der Scheide setzt, auf denen die schon vorhandenen Keime einen günstigen Nährboden finden.

5. Die leichten Fiebersteigerungen kommen bei Erstgebärenden um die Hälfte häufiger vor als bei Mehrgebärenden.

6. Mit der Abkürzung der Nachgeburtsperiode wächst die Zahl der leichten Fiebersteigerungen, während

7. Lange Geburtsdauer, lange Austreibungszeit, frühzeitiger Blasensprung nur von geringem Einfluss auf ihre Entstehung sind.

Litteraturverzeichnis.

1. Ahlfeld, Berichte u. Arbeiten B. 1—3.

2. Derselbe, Beiträge zur Lehre vom Resorptionsfieber in d. Geburt und im Wochenbette und von der Selbstinfektion. Zeitschr. f. G. u. G. B. XXVII.

3. Derselbe, Woher stammen die grossen Differenzen in den Morbiditätsstatistiken deutscher Entbindungshäuser? Deutsche med. Wochenschr. 1896, 13 u. 14.

4. Derselbe, Klinische Beiträge zur Frage von der Entstehung der fieberhaften Wochenbettserkrankungen. Z. f. G. u. G. B. XL, 3 u. XLI, 1.

Digitized by Google

5. Derselbe, Aphorismen über Pathogenese u. Prophylaxe des Fiebers im Wochenbette. Verh. d. deutsch. Ges. f. G. 1899.

6. Baumm, Über Asepsis und Antisepsis in der Geburtshilfe. Arch. f. G. LII.

7. Baumann, Vergleichende Beobachtungen über das Credésche und expektative Verfahren in der Nachgeburtszeit aus der Halleschen Frauenklinik. I.-Diss. Halle 1898.

8. Braun v. Fernwald und Hübl, Zur Frage über die Verwendung der Asepsis und Antisepsis in der Geburtshilfe. Arch. f. G. LIII.

9. Brutzer, Ein Beitrag zur Wochenbettsdiätetik. Inaug.-Diss. Breslau 1897.

10. Bumm, Zur Kenntnis des Eintagsfiebers im Wochenbett. Centralbl. f. G. 1897, Nr. 45.

11. Derselbe, Referat über Puerperalfieber in Frommels Jahresbericht 1898, S. 785.

12. Derselbe, Referat über Ätiologie und Pathogenese des Kindbettfiebers. Verh. d. deutsch. Gesellsch. f. G. 1899.

13. Burckhardt, Über Fäulnisfieber im Wochenbett. Beiträge zur Geburtshilfe u. Gyn. B. II, 2. H.

14. Chrobak, Verhandlungen d. deutsch. Ges. f. Gyn. B. VI.

15. Credé, Über die zweckmässigste Methode der Entfernung d. Nachgeb. Arch. f. G. B. XVII.

16. Czerniéwski, Zur Frage von den puerperalen Erkrankungen. Arch. f. G. B. XXXIII.

17. Döderlein, Das Scheidensekret und seine Bedeutung für das Puerperalfieber. Leipzig, Arthur Georgi 1892.

18. Derselbe, Untersuchungen über das Vorkommen von Spaltpilzen in den Lochien des Uterus u. d. Vagina der Wöchnerinnen. Arch. f. G. B. XXXI.

19. Dohrn, Deutsch. med. Wochenschr. 1880, 41; 1881, 12; 1883, 39.

20. Fehling, Zur Frage der zweckmässigsten Behandlung der Nachgeburtszeit. Centralbl. f. G. 1886, Nr. 25.

21. Fischer, Zur Frage über die Leitung der Nachgeburtsperiode. Centralbl. f. Gyn. Nr. 49.

22. v. Franqué, Bakteriologische Untersuchungen bei normalen und fieberhaften Wochenbetten. Zeitschr. f. G. u. G. B. XXV.

23. Freund, Deutsche med. Wochenschr. 1887, 43.

24. Gönner, Über Mikroorganismen im Sekret der weibl. Genit. Centralbl. f. G. 1887, Nr. 28.

25. Derselbe, Sind Fäulniskeime im normalen Scheidensekret Schwangerer. Centralbl. f. G. 1897, Nr. 24.

26. Hägler, In Fehlings Physiologie u. Pathol. d. Wochenbetts, 2. Aufl. 1897.

27. Hofmeier, Die Verhütung des Kindbettfiebers in den geburtshilfl. Unterrichtsanstalten. Volkm. kl. Vortr. N. F. 177.

28. Derselbe, Zur Verhütung des Kindbettfiebers. Berl. kl. Wochenschr. 1898, 46.

29. Knapp, Wochenbettsstatistik. Berlin, Kornfeld 1898.

30. Koblank, Zur puerperalen Infektion. Zeitschr. f. G. u. G. B. XXXIV u. XL.

31. Krönig, Menge u. Krönig, Bakteriologie des weibl. Genitalkanals. Lpzg., Georgi 1897.

Digitized by Google

32. Löbelt, Das Verhalten der Nachgeburt. I.-D. Würzburg.

33. Madlener, Die puerperalen Todesfälle der Münchener Frauenklinik 1887—91. München, Lehmann 1892.

34. de Marval, Über Mortalität und Morbidität des Puerperalfiebers an der geburtshilfl. Klinik zu Basel während d. Decenn. 1887—96. Inaug.-Diss. Basel 1897.

35. Menge u. Krönig, Über verschiedene Streptokokkenarten. Monatsschr. f. G. u. G., B. IX, 6.

36. v. Ott, Zur Bakteriologie der Lochien. Arch. f. G., B. XXXII.

37. Peiser, Klinische Beiträge zur Frage der Entstehung und Verhütung der fieberhaften Wochenbetterkrankungen. Arch. f. Gyn. B. LVIII.

38. Pipek, Bericht über die Morbiditäts- und Mortalitätsverhältnisse auf der geburtsh. Klinik v. Prof. Pawlik in d. Zeit vom 1. Okt. 1897—31. Dez. 1895. Monatsschr. f. G. u. G. B. IV.

39. Römer, Klinische Beobachtungen über die Nachgeburtszeit. Arch. f. Gyn. B. XXVIII.

40. Rosthorn, Wochenbettsstatistik. Monatsschr. f. G. u. G. B. V.

41. Saft, Zur Prophylaxe u. Therapie des Wochenbettfiebers. Arch. f. G. B. LII.

42. Schröter, Statistik der fieberhaften Puerperalprozesse der Giessener Frauenklinik aus den Jahren 1894—1897. Inaug.-Diss. Giessen 1898.

43. Stadtfeld, Die Behandlung der Nachgeburtsperiode. Verhandl. d. gyn. Sekt. des VIII. intern. med. Kongr. in Kopenhagen 1884. Arch. f. Gyn. B. XXIV.

44. Steffeck, Über Desinfektion des weiblichen Genitalkanals. Zeitschr. f. G. u. G. B. XV.

45. Stähler u. Winkler, Untersuchungen über den Bakteriengehalt des puerperalen Uterus. Monatsschr. f. G. u. G. B. IX, 6.

46. Thomen, Bakteriologische Untersuchungen normaler Lochien und der Vagina und Cervix Schwangerer. Arch. f. G. B. XXXVI.

47. Vahle, Über das Vorkommen von Streptokokken in der Scheide Gebärender. Zeitschr. f. G. u. G. XXXV.

48. Walthard, Bakteriologische Untersuchungen des weiblichen Genitalsekrets in Graviditate und im Puerperium. Archiv f. G. B. XLVIII.

49. Williams, The bacteria of the vagina and their practical significance. Transactions of the American gynecological Society 1898.

50. Zinstag, Beiträge zum Mechanismus der physiolog. Lösung der Placenta. Arch. f. G. B. XXXIV.

Digitized by Google

Aus der Frauenklinik der Universität Strassburg i. Els.

Die Dermoide der Bauch- und Beckenhöhle.

Von

A. Funke,

I. Assistent.

Mit Tafel V u. VI und einer farbigen Text-Abbildung.

Die scheinbar selbstverständliche Benutzung der so scharf charakterisierten Neubildung der Dermoide für die Erklärung der Histogenese der Geschwülste hat sich als irrig erwiesen. Die neueren Forschungen haben gezeigt, dass die Dermoide weder pathologisch-anatomisch noch genetisch eine gleiche Dignität zu beanspruchen haben; so bald man sie alle unter einen Gesichtspunkt zusammenfassen wollte, geriet man in unlösbare Widersprüche. Auch die Cohnheim sche Theorie, so gut sie zunächst für die Dermoide zu passen schien, hat speciell durch die neueren Forschungen über die Dermoide und Teratome, die an den Geschlechtsdrüsen vorkommen, fast vollständig ihre Gültigkeit für diese Neubildung verloren. Auf die Dermoide des Eierstockes ist neuerdings durch die schönen Untersuchungen von Wilms und andrerseits durch Pfannenstiel und Krömer die Aufmerksamkeit der Gynaekologen und Anatomen gelenkt worden.

Wilms hat die Eierstocksdermoide, die vermöge ihres Baues und ihrer Entstehung sich besonders auszeichnen, im Gegensatz zu allen übrigen, kurzweg mit dem Namen Dermoid oder Teratom bezeichneten Neubildungen, Embryome genannt. Ich möchte von vornherein bemerken, dass ich mich nach meinen eigenen Untersuchungen über diesen Gegenstand im Princip der Wilms schen Ansicht vollkommen anschliesse und ich werde demge-

Digitized by Google

mäss die Ovarialdermoide im folgenden ebenfalls als Embryome bezeichnen.

Weiter ist von Sänger seiner Zeit die Gruppe der Beckenbindegewebsdermoide ebenfalls als eine besondere Klasse der Beckendermoide aufgestellt worden. Alle die, welche später kasuistische Beiträge zu dieser Gruppe lieferten, so in neuester Zeit de Quervain und Skutsch, haben sich Sänger angeschlossen und seine Fälle rekapituliert. Ich gebe die Beckenbindegewebsdermoide zunächst als besondere Gruppe auf und teile die sämtlichen in Bauch und Becken vorkommenden Dermoide und Teratome in 2 Gruppen ein:

1) in die intraperitoneal im Bauch und Becken liegenden und
2) in die retroperitoneal im Bauch und Becken gelegenen Dermoide und Teratome.

Anhangsweise werden auch noch die angeblich von Blase, Uterus, Tube und Rektum ausgehenden Dermoide erwähnt und kritisch beleuchtet werden, während die Embryome nur insoweit Berücksichtigung finden werden, als ihr Bau und ihre Eigenschaften von Wichtigkeit sind für die oben erwähnten Gruppen. Auch wird sich Gelegenheit bieten, hier noch einige ergänzende Bemerkungen zu machen!

Die Angaben aus der Litteratur bezüglich des Sitzes und der pathologisch-anatomischen Zusammensetzung der Dermoide sind in vielen Fällen sehr ungenau und unvollständig und ist es hier notwendig, ebenfalls strenge Kritik anzulegen. Doch muss ich sie benutzen, wenn mir auch die Originale speciell mancher älteren Fälle nicht zu Gebote standen, weil die eigenen Fälle zu wenig zahlreich sind, um auf sie allein ein grosses Gebäude aufzubauen.

Nur Wilms hat versucht, die Dermoide der Bauch- und Beckenhöhle sowohl die intra- als die retroperitonealen zusammenzustellen; in neuester Zeit auch Sänger im Martinschen Handbuch. Der erstere führt die ihm bekannte Litteratur auf und versucht die Fälle in Gruppen einzuteilen. Seine Angaben sind aber nur ziemlich kurz und es hatte der Gruppen zu viel. Ich bin daher genötigt, die zu beiden oben erwähnten grossen Gruppen der intra- und retroperitoneal gelegenen Dermoide gehörigen bekannt gewordenen Fälle kurz und übersichtlich zusammenzustellen auf die Gefahr hin, hie und da bekanntes zu wiederholen.

Digitized by Google

I. Gruppe der intraperitonealen Dermoide.

Dermoide des Netzes.

1. Depaul. Grosse Dermoidcyste mit Haaren, Zähnen und Knochen lediglich an einem Netzstiel hängend und an der Vagina angewachsen. Im Cul de sac war eine Kontinuitätstrennung. Über die Geschlechtsorgane wird nichts ausgesagt.

2. Ruysch. Eine mit weissen breiähnlichen Massen und Haaren angefüllte faustgrosse Netzcyste bei einer Frau mit gangränösen Bauchdecken. Durchbruch nach aussen.

3. Laflize. Im Netz ein Tumor mit Haaren und Zähnen.

4. Doran. Dermoidcyste zwischen Mesocolon ascendens und Omentum majus gelegen, aber nicht mit einem Stiel mit dem Ovarium zusammenhängend.

5. Mantel. Dermoidcyste im Netz.

6. Günther entfernte durch Colpotomia anterior ein Dermoidcystom, das mit den Genitalien nicht im Zusammenhang stand; es hing nur mit einem fingerdicken Strang am Netz fest; beide Ovarien wurden gesehen und waren intakt. Im Becken chronische Pelveoperitonitis. Inhalt des Tumors nicht näher bezeichnet.

Dermoide im Bauchraum ohne bestimmten Ausgangspunkt.

7. Scortigagna. Dermoid mit Zähnen, Haaren, Knochen und talghaltigen Cysten durch den Nabel durchgebrochen im Peritonealraum gelegen.

8. Roux. Dermoid vom Magen bis zur Blase reichend.

9. Lawson-Tait. Bei einer 37jährigen Frau eine grosse intraperitoneale Cyste mit Haaren, war vollkommen an dem Peritoneum parietale angewachsen, ohne Zusammenhang mit den Ovarien und den Lig. lat. Leider war mir das Original nicht zugänglich und Rendu, der den Fall citiert, erwähnt nicht, an welchem Teil der Bauchwand der Tumor sass.

10. Gordon. Grosse Cyste vom Magen sich bis zur Blase erstreckend, von dieser getrennt durch eine zweite vereiterte Cyste. Der Tumor war ein Polycystom mit einzelnen talghaltigen Cysten, Knäuel von Haaren, Knochen und Zähnen.

Dermoide in der Nähe des Ovarium.

11. Sippel. Im grossen Becken liegt ein Dermoid, das mit dünnem Stiel vom Ansatz des Lig. lat. am Beckenrand abgeht;

Digitized by Google

es ist verwachsen mit dem Netz, der Beckenwand und der rechten Tube. Im Stiel, der torquiert war, stark obliterierte Gefässe aus dem Lig. lat. zum Tumor verlaufend. Nach seiner Auslösung aus den Adhäsionen kommt man auf einen zweiten Tumor, der mit dem ersten in gar keinem Zusammenhang steht, derselbe stellt sich dar als ein Ovarialdermoid; dasselbe war frei beweglich ohne Adhäsionen und bot die Stielverhältnisse wie jeder Ovarialtumor.

12. Siveking. Aus der Leistengegend wurde ein Tumor exstirpiert, der mit 2 cm breitem Stiel am linken Tubenwinkel festsass; daneben noch 2 wallnussgrosse Knoten, ebenfalls gestielt, nach aussen von demselben. Der erste Tumor enthielt Cutis mit Haarbälgen, Fettgewebe, Inseln von Knorpel, Cysten und Knochen, in dem andern fand v. Recklinghausen Struktur, die an den Wolffschen Körper erinnert; in der dritten ist ebenfalls Knochen nachzuweisen.

13. Wilms. Dermoid der rechten Seite vom Lig. lat. ausgehend, beide Ovarien vorhanden und kleincystös degeneriert. 3 blättrige Keimanlage und Ovarialgewebe nachgewiesen.

14. Ruppold beschreibt einen Fall, in dem eine Dermoidcyste gestielt von der Uterustubenecke abging, in dem $2^1/_2$ mal gedrehten Stiel war eine teilweise obliterierte Tube und ein Ovarium enthalten. Beide Organe wurden mikroskopisch als solche erkannt. In dem Dermoid Haare, Talg, Knochen; mikroskopisch Haut, aber kein Entoderm.

15. Neumann. Dermoidcyste, karcinomatös degeneriert, ausgehend mit Stiel vom rechten Lig. lat., beide Ovarien gesund. Inhalt: Abkömmlinge aller 3 Keimblätter. Entoderm nur rudimentär.

16. Falk. Der Tumor ist von den Geschlechtsorganen vollkommen getrennt, mit dem Netz durch entzündliche Adhäsionen verwachsen; der Tumor ist cystisch mit Talg gefüllt, also jedenfalls eine Dermoidgeschwulst, an der ein wohlerhaltener Fimbrienkranz zu sehen war, während in der Wand Ovarialgewebe nachgewiesen und ausserdem die normalen Eierstöcke und Tuben vorhanden waren.

17. Krömer. 24jährige Virgo hat ein kindskopfgrosses linksseitiges Ovarialcystom mit gutem Stiel, aber im Douglas mit einem Pol fixiert. Nach Lösung der Adhäsionen erscheint im Grunde des Douglasschen Raumes eine derbe ovale Masse von etwa Kindsfaustgrösse, die mit ihrer Unterfläche dem Scheidengewölbe fest aufsitzt. Rechte Adnexe normal. Es handelt sich um eine doppelte

Digitized by Google

Ovarialanlage derselben Seite, von denen jede ein typisches Dermoidcystom gebildet hat.

18. Charcot. 11 cm langer und 6 cm breiter dicker Tumor. An der Oberfläche glatt, fast ganz verkalkt, mit Fett, Haaren und Knochen. Die Cyste war fast frei in der Beckenhöhle zwischen Uterus und Rektum. Das Ovarium der gleichen Seite war gesund.

19. Cullingworth beschreibt, wie er nach Entfernung einer Dermoidcyste des rechten Ovarium auf dem Boden des Douglas noch eine zweite fand, die mit den Genitalien in keinem Zusammenhang stand und sehr schwierig auszuschälen war, ob intra-, ob extraperitoneal ist unbestimmt.

20. Uranossow. Atherom im kleinen Becken zwischen Scheide und Mastdarm gelegen in der Excavatio recto-uterina. Ausgangspunkt ist unbekannt.

21. Winship. Neben grossem Echinokokkensack eine Dermoidcyste zwischen Uterus und Rektum gelegen. Inhalt: Knochenlamellen, Haare und Brei.

Abgeschnürte Ovarialdermoide.

22. Winter. Ein ca. faustgrosser Tumor war innig mit dem Netz verwachsen und lag der rechten Darmbeinschaufel auf. Die rechten Uterusanhänge waren normal, während sich auf der linken Seite kein Ovarium fand, wohl aber ein dünner rötlicher Strang, welcher als Rest der Tube gedeutet werden musste, das Peritoneum in der linken Beckenhälfte zeigte reichliche strahlige Narben und sternförmige Zusammenziehungen.

23. Rokitansky. Dermoidcyste am rechten Lig. lat. gelegen, die linke Tube zu einem dünnen Faden ausgezogen; kein linkes Ovarium.

24. Rokitansky. Dermoid im Hypogastrium gelegen, adhärent an der Bauchwand und am Mesenterium. Rechtes Ovarium fehlt.

25. Fränkel. Dermoid adhärent im grossen Netz und Mesenterium. Tube und Lig. ovar. der rechten Seite laufen in einen dünnen Strang aus, das rechte Ovarium fehlt.

26. A. Doran. Dermoidcyste im Abdomen, deren ovarieller Ursprung durch die Inspektion des Uterus klargestellt wird.

27. Thornton. Dermoidcyste an einem Netzstiel hängend; das Ovarium der linken Seite fehlt.

28. Spencer Wells. Dermoidcyste an einem Netzstiel hängend und an einer Darmschlinge adhärent.

Digitized by Google

29. De Quervain. 41jährige Frau. Polycystom mit fäkulent aussehendem Inhalt, Haaren etc., vielfach verwachsen mit Därmen, Netz und Bauchwand. Rechte Adnexe normal. Linke Tube etwa 5 cm lang, endet blind und ist durch einen dünn ausgezogenen Strang mit dem S. Romanum verwachsen. Linkes Ovarium fehlt.

30. Amann. 45jährige Pat., grosses Dermoidcystom mit dem Darm verwachsen nur mit einem 20 cm langen dünnen Faden mit dem Rest der linken Tube verbunden. Linkes Ovarium fehlt.

31. Sänger. Rechtsseitiges vielfach verwachsenes Dermoidcystom. Rechte Adnexe nicht vorhanden. An der rechten Uterusecke ein Adnexstumpf.

32. Sänger. 61jährige Frau. Sehr stark mit Netz und Bauchwand verwachsene Dermoidcyste. Linke Adnexe normal, rechte Adnexe fehlen.

33. Griffiths. Grosse dünnwandige Cyste, dem untern Teil des Netzes lose aufsitzend mit Haaren und Knochen: Ovarialcyste, die sich durch Torsion des Stieles losgelöst hat.

34. Funke. Aus der Privatpraxis des Herrn Prof. Freund: Frau steril verheiratet. Dermoid der rechten Regio iliaca. Der Tumor ist fast vollkommen im Netz eingehüllt. Die Beckenorgane sämtlich durch Pelveoperitonitis verwachsen. Nach Ablösung des Netzes und stumpfer Lösung der Adhäsionen an der seitlichen und hinteren Beckenwand sitzt der Tumor breit an der rechten Tubenecke auf. Auslösung des Tumors auch hier ohne Unterbindung. (N. B. Der Tumor war nicht subserös entwickelt.) Nach Entfernung des Tumors war an dem atrophischen Uterus weder Tube noch Ovarium zu sehen. Die linken Adnexe waren atrophisch. Hier hatte sich der Tumor vollkommen vom Mutterboden losgelöst, denn er wurde nicht mehr von demselben ernährt. — Der Inhalt des Tumors war der gewöhnliche Dermoidbrei mit Haaren, Knochen und Zähnen. Keine mikroskopische Untersuchung.

35. Funke. Frau L., gynaekolog. Journ. 1898, No. 335. 30 Jahre alt. Der Tumor, der zwischen Blase und Uterus lag, wurde als Ovarialtumor, wahrscheinlich Dermoid angesprochen. Derselbe wurde am 19. 7. 98 durch Colpotomia anterior vom Verf. exstirpiert. Er konstatierte, dass der Tumor nicht mit dem Uterus zusammenhing, sondern lediglich an 2 dünnen Netzadhäsionen und Append. epiploic. der Flexur befestigt war. Perimetritis posterior. Das rechte Ovarium wurde nicht gefunden, die linken

Digitized by Google

Adnexe waren frei. Der Inhalt des Tumors bestand aus kleinen Haaren und Dermoidbrei. An der Wand der einkammerigen Cyste befand sich eine 3 mm hohe und 2 mm breite Dermoidwarze mit Knochen. Die Haare konnten durch Fortwischen entfernt werden, sie sassen weder auf der Wand noch auf der Warze fest. Die genaue mikroskopische Untersuchung folgt am Schluss.

Multiple Dermoide resp. Dermoidimplantationen.

36. Fränkel fand bei der Operation Talg, Fett u. Haare in der Bauchhöhle. Grosser cystischer Dermoid-Ovarialtumor z. T. zwischen den Blättern des Lig. lat. entwickelt, reichlich Adhäsionen mit dem Netz, Konglomerate von Talg und Haaren am Netz, ferner freiwachsende Haare auf dem Peritoneum, ausserdem cystische Körper bis Wallnussgrösse an langen Gewebsfäden vom Peritoneum herabhängend. Mikroskopisch wurde der Ovarialtumor als richtiges Dermoid erkannt, die übrigen, speciell ein grosser Netztumor, sind keine charakteristischen Dermoide, sondern sie enthalten nur epidermisähnliche Zellen.

37. Fränkel. Dermoidcyste des rechten Ovarium und ähnliche Dermoidbildungen auf dem Mesenterium. Sektion: Zahlreiche Dermoidcysten mit honigähnlichem Inhalt von Hanfkorngrösse bis Haselnussgrösse auf dem Peritoneum des kleinen Becken etc. Haselnussgrosse Dermoidcyste mit atheromähnlichem Inhalt im Douglasschen Raum. Ähnliche Verhältnisse auf der linken Seite.

38. Kolaczek fand bei der Laparotomie wegen Ovarialcyste ein mannskopfgrosses Dermoid mit Talg und Haaren, daneben aber auf dem visceralen Blatt des Peritoneum eine zahlreiche Menge leicht gelblicher Knötchen, die regellos verstreut sassen. Wenn man diese Knötchen zerdrückte, so sah man, dass in jedem ein feines kleines Härchen drin sass, das auf der Unterlage festgeheftet war, so dass das Peritoneum wie behaart aussah; richtige Dermoidgeschwülste waren es aber nicht, sondern vielmehr Implantationen.

39. Barth. 40jährige Frau hat eine dermoidartige Masse vor und über der Leber liegen. Dieselbe Frau hatte eine Ovarialcyste mit Haaren und Talg.

40. Deman. 2 Haare enthaltende Cysten, die eine im Ovarium, die andere auf der Rippe (?).

41. Noble. Doppelseitige Dermoidcyste des Ovarium mit Knochenimplantation beiderseits in der Gegend der Synchondrosis sacroiliaca.

Digitized by Google

N. macht darauf aufmerksam, dass dieselben vielleicht aus den Dermoiden stammen, aus denen sie durchgeeitert sind. Lage und Form des linksseitigen Knochen lassen daran denken, dass eventl. eine Infötation vorliegt.

Übergangsformen zu den retroperitonealen Dermoiden.

42. Simons. Grosses allseitig verwachsenes Dermoid des Ovarium. Im untersten Teil intraligamentär entwickelt.

43. Engström. Dermoidcyste des rechten Ovarium nach unten teilweise intraligamentär entwickelt, Ausschälen aus dem Beckenbindegewebe.

44. Freund. Die Untersuchung ergab bei der 40jährigen Frau einen linksseitigen Adnextumor, der breit auf dem Uterus festsass. Die Laparotomie ergab folgenden Befund: Im Abdomen molkenähnliche Peritonealflüssigkeit, massenhafte Adhäsionen des Netzes mit dem Tumor und der vorderen Bauchwand. Der Inhalt der Cyste, der durch Punktion abgelassen wurde, enthielt zahlreiche ganz gleich grosse drehrunde Kügelchen von der Grösse einer Erbse, die nach der Untersuchung durch Prof. v. Recklinghausen lediglich aus Fett bestanden und von Haaren durchsetzt waren. Im Cysteninnern liegen noch grössere Fettmassen und an einer Stelle befindet sich eine warzenförmige Hervorragung, die mit Haut bedeckt ist. Nach Lösung der Adhäsionen sieht man folgenden Status: Uterus liegt mit seinem Körper fast horizontal nach rechts hinüber. Auf seiner ganzen linken Kante ist derselbe breit angewachsen. Das rechte Ovarium ist normal. Ein Stiel des Tumors ist nicht zu sehen. Derselbe ist offenbar intraligamentär entwickelt. Das Lig. rot. verläuft als ganz dünner Strang ausgezogen auf der Vorderseite des Tumors. Die Tube ist nicht zu sehen, sie verläuft, wie sich später zeigt, auf der Hinterwand des Tumors. Links geht die Flexur mit Adhäsionen an den Tumor heran. Die Blase ragt sehr hoch hinauf und ist mit dem Netz verwachsen. Nach Lösung der Adhäsionen sieht man, dass der Tumor nur in den obersten Schichten des Lig. lat. entwickelt ist und somit noch eine ansehnliche Basis des Lig. lat. übrig gelassen hat. Er wird ohne erhebliche Mühe ausgeschält; beim Versuch, ihn vom Uterus abzulösen, gerät man in die Substanz des Uterus und kann hier nur mit Verletzung der Uterussubstanz ablösen. Vernähung des Tumorbettes. Glatte Genesung.

Digitized by Google

II. Retroperitoneale Dermoide.

1. im Bindegewebe zwischen Mastdarm und Steissbein.

45. Birkett. Wallnussgrosse Cyste mit atheromatösem Brei gefüllt, mit dicker fibröser Kapsel zwischen Mastdarm und Steissbein auf der rechten Seite.

46. Küster. Dermoidcyste zwischen After und Steissbein auf der linken Seite.

47. Walzberg. Angeborene doppelfaustgrosse dreilappige Geschwulst zwischen After und Steissbein mehr nach links hin entwickelt. Erbsensuppenartiger Inhalt mit kleinen Knochenstückchen.

48. Weinlechner. 2 Dermoidcysten von der vorderen Fläche des Steissbeins ausgegangen.

2. Dermoide zwischen Mastdarm und Kreuzbein.

49. Page. Tumor hinter Rektum und Vagina, diese nach vorn schiebend, bis zum Nabel reichend.

50. Schulze. Sitz der Geschwulst zwischen Mastdarm und hinterer Beckenwand, von der Analgegend zur linken Kreuzdarmbeinfuge reichend, vom Rektum schalenförmig umfasst. Ovarien normal.

51. Colonna. 4 cm über der Analöffnung findet sich ein kugelförmiger Tumor, der das Rektum nach rechts vorn verdrängt. Der obere Pol mit dem Finger nicht erreichbar.

52. De Quervain (beim Mann). Grosse Cyste vom dritten Kreuzbeinwirbel bis zum Nabel reichend, Rektum nach rechts vorn verdrängt.

53. Biernacki. Geschwulst zwischen Kreuzbein und hinterer Mastdarmwand, die hintere Scheidenwand bis 4 cm von der Afteröffnung vorwölbend. Inhalt: Dermoidbrei mit Haaren. —

54. Skutsch. Dermoid mehr links gelegen nach unten bis unter die Spinallinie reichend, nach oben den Beckeneingang überragend. —

55. Skutsch. Dermoid wie oben, nur nicht so gross.

56. Funke. Gyn. Journ. 1897. No. 20. 34jährige Frau kommt wegen Prolapsbeschwerden und mit eigentümlichen Beschwerden bei der Stuhlentleerung 6 Monate nach gut überstandener Geburt in die Klinik. Die Untersuchung ergiebt: Damm gut erhalten, nur ein kleiner Fistelriss hinter demselben. Der auffallend retroponierte Uterus ist antevertiert und puerperal atrophisch. Die

Digitized by Google

linken Adnexe liegen frei beweglich im Douglas. Die Rektaluntersuchung ergiebt zwischen hinterer Rektalwand und dem Kreuzbein einen Tumor, der links seitlich und auf dem letzten Kreuzbeinwirbel sitzt, unterhalb des letzten Sakralloches. Der erste Steissbeinwirbel ist vollständig beweglich. Die Basis des Tumors sitzt nach dem Kreuzbein zu, während der Tumor nach dem Rektum zu hornartig vorspringt. Die Grösse des Tumors ist etwa die der Endphalanx des Daumens. Die Spitze des Tumors ist gut zu umkreisen. Auf der Spitze des Tumors befindet sich eine Delle. Die Rektalschleimhaut ist nicht ganz beweglich. Gegen das Kreuzbein ist der Tumor nicht zu verschieben. Die Entfernung geschah durch einen paraanalen Schnitt. Der Tumor wird stumpf freipräpariert, wobei die Rektalwand durch den in das Rektum eingeführten Finger kontrolliert wird. Der Tumor platzt und es entleert sich richtiger Atherombrei. Die Kapsel konnte nur in Stücken herauspräpariert werden. Die Wand des Tumors bestand aus einer wenig vaskularisierten Bindegewebsschicht und nach innen zu aus einer mehrfachen Lage von Plattenepithel, die mehr oder weniger gut erhalten war. Haare, Papillen, Drüsen waren nicht vorhanden.

3. Dermoide entwickelt im Cavum subperitoneale sinistrum. (Sänger.)

57. Mannel. Taubeneigrosse Balggeschwulst mit atheromatösem Breiinhalt, links von der Medianlinie im lockeren Zellgewebe zwischen Bauchfell und Lev. ani gelegen.

58. Mannel. Reichlich hühnereigrosse Balggeschwulst mit dermoidähnlichem Inhalt, Sitz am gleichen Ort wie oben.

59. Trzebicky. Kindskopfgrosse Geschwulst der linken Gesässgegend, welche unter Verdrängung der Gebärmutter nach rechts und des Scheidengrundes nach unten fast die ganze linke Hälfte des Beckens ausfüllte. —

4. Entwicklung im Bindegewebe hinter dem Mastdarm samt Cavum subperitoneale. (Sänger.)

60. Deahna. Retrorektale Dermoidcyste, die aus dem kleinen Becken bis zur Mitte zwischen Nabel und Symphyse emporragt und Scheide und Rektum zu einem Querspalt verengend vorwölbt, später wölbte sie auch die Gegend des Cavum ischio-rectale vor. Der Inhalt bestand aus gelber und braungrüner krümeliger Masse, in der sich Epidermiszellen, kleine Fettkügelchen und Pigment nachweisen liessen.

Digitized by Google

61. Solowjew. Hinter dem Mastdarm entwickelte die ganze linke Beckenhälfte einnehmende Geschwulst.

62. Sänger. Kindskopfgrosses, im Bindegewebe hinter dem Mastdarm und im Cavum subperitoneale pelvis dextrum entwickeltes Dermoid ohne Haare.

63. Emmet. Dermoid im Beckenbindegewebe des Douglas-Bauchfells oberhalb des Septum rectovaginale entwickelt.

64. Höfer: Dermoidcyste aus dem linken Lig. lat. nach der Glutealgegend gewachsen. Gut kindskopfgrosse Geschwulst in der linken Gesässgegend. Rima ani und Schamspalte nach rechts verschoben. Der Tumor reicht bis über den Beckeneingang. Beide Ovarien fühlbar.

5. Parametrane Dermoide.

65. Rendu: Dermoid des linken Lig. lat., sehr schwierige Enukleation aus den Blättern des Ligamentes. Kopfgrosse Cyste mit kaffeeartigem Inhalt. Talg, blonde Haare, ein unförmiger Knochen, der keine Ähnlichkeit mit irgend einem im Organismus vorkommenden hatte. Von der Tube wird gesagt, dass sie gewissermassen im Tumor aufging. Von einem linken Ovarium ist nichts erwähnt.

66. Bode. Rechtsseitiges, ganz intraligamentär in der Beckentiefe entwickeltes Dermoid, äusserst mühselig und nach Ruptur zu exstirpieren.

67. Gsell. Solides Teratom, bestehend aus embryonalem Bindegewebe, Knorpel, drüsenartigen Hohlräumen mit teilweise geschichtetem Cylinderepithel und Plattenepithelzapfen. Weitere Abkömmlinge des Ektodermes wurden nicht gefunden! (Maligner Tumor).

68. Frantz. Nach Entfernung eines rechtsseitigen gestielten Dermoids findet man hoch oben über dem Becken auf der gleichen Seite einen Tumor, der intraligamentär entwickelt ist und 2—3 cm weit vollständig vom ersten Tumor getrennt ist: derselbe wird stumpf mit Eröffnung des Peritonealstiels des ersteren aus dem Subserosium ausgeschält. Dieser Tumor ist ein richtiges Dermoid mit Haaren und einer Zotte, die in ihrem Innern einen Molarzahn birgt.

69. Marchand fand bei der Autopsie eines kleinen Mädchens dicht unter dem linken Ovarium, aber vollständig von ihm getrennt, ein an der Hinterfläche des Lig. lat. sitzendes Knötchen von der Grösse eines Stecknadelkopfes. Es bestand aus Elementen der Epidermis, eingehüllt von einer Bindegewebsschicht. M. fasst das Gebilde auf als kleinstes Dermoid im breiten Mutterband.

Digitized by Google

6. Retroperitoneale Dermoide oberhalb des Beckeneingangs gelegen.

70. Funke: Gyn. Journal. 1898 No. 8. Frau S., 47 Jahre alt, hatte 11 Geburten und 4 Aborte durchgemacht, seit einigen Wochen scheint die Menopause begonnen zu haben.

Pat. sucht die Klinik auf wegen eines Vorfalles, den sie nach der 9. Geburt zuerst bemerkte, der dann in den letzten 2 Jahren grösser wurde und ihr jetzt Kreuzschmerzen und Ausfluss verursacht.

Die Frau ist mittelgross, sieht kräftig und gesund aus. Etwas Emphysem, chron. Bronchitis und Enteroptose.

Totalprolaps der Vagina, Descensus uteri. Behufs Beseitigung der Senkung der Genitalien beschliesst Herr Prof. Freund die Ventrofixation. Nach Eröffnung des Abdomens holt man sich den Uterus hervor; derselbe ist mässig vergrössert, die Tuben sind beiderseits sehr dünn und atrophisch. Das linke Ovarium ist platt und ziemlich voluminös. Das rechte sitzt ebenfalls an normaler Stelle, ist kleincystisch degeneriert und sieht graurötlich aus. Der Einblick in das Becken ist bei schlechter Narkose (Emphysem, Bronchitis) erschwert, dagegen sieht man unerwarteterweise median und etwas unterhalb des Coecum 2 weissglänzende Tumoren liegen. Der eine hat etwa Hühnereigrösse, der andere, der etwas tiefer liegende, ist etwa kirschkerngross. Der obere grössere Tumor war gestielt und zwar sass er an einem kurzen etwa 3 cm breiten von einer Peritonealduplikatur gebildete Stiel. Dieselbe umfasst den Tumor kelchartig, so dass nur eine kleine Calotte, die nach der Bauchhöhle zu sieht, von Peritoneum frei bleibt. Der Stiel ist ziemlich gefässreich und wird mit 3 Fäden unterbunden; dann wird das Peritoneum eingeschnitten und der Tumor ausgeschält. Bei dieser Gelegenheit platzt die sehr dünne Wand und es entleert sich weisser, mit Haaren untermischter Dermoidbrei. Der zweite Tumor sitzt völlig subserös, ragt aber mit dem grössten Teil seiner Oberfläche in den Bauchraum herein. Er wird leicht ausgeschält; er ist von weissglänzender Farbe und prallelastisch.

Verkürzung der Lig. rot. und Ventrifixur des Uterus. Lappendammplastik nach Lawson-Tait. Bei der Entlassung fühlte man in der Höhe des 3. Kreuzbeinwirbels eine querverlaufende Resistenz, von der man annahm, dass es vielleicht noch ein drittes subserös

Digitized by Google

sitzendes Dermoid sei. Eine Probepunktion ergab klare, helle Flüssigkeit, die Plattenepithelien mit grossen Kernen enthielt, auch einige Fettkügelchen wurden gefunden. Als die Cyste dann später entfernt wurde, zeigte es sich, dass es sich lediglich um eine Cyste des Douglas, entstanden aus einer teilweisen Verklebung der beiden Blätter, handelte. Von dermoiden Bestandteilen war nichts nachzuweisen.

71. Andral. Dermoid bei einer Negerin im Mesenterium entwickelt.

72. J. Mayer. Dermoid im Mesenterium, mannskopfgrosse Cyste und enthielt ausser dem erbsensuppenartigen Inhalt 8—10 lange schwarze Haare, die ebenfalls die Innenwand der Cyste dicht besetzten.

73. Schützer. Bei einem 15jährigen Mädchen ein kindeskopfgrosser Tumor, im Mesenterium gelegen in der Region der letzten Brust- und ersten Lendenwirbel mit Zähnen und einem kieferähnlichen Knochen.

74. Neugebauer stiess gelegentlich der Entfernung eines karcinomatösen Uterus auf 2 Ovarialdermoide. Nach ihrer Entfernung präsentierte sich noch eine Dermoid-Cyste des Dünndarmgekröses.

75. Hosmer. 8 monatliches, weibliches Kind, grosses, teils festes, teils cystisches Teratom, das die rechte Seite des Abdomen einnahm und an der rechten Seite der Wurzel des Mesenterium retroperitoneal seinen Ausgangspunkt nahm. Cysten teils mit Haut bekleidet, und mit Haaren und Dermoidbrei angefüllt, teils Flimmercysten. In der festen Masse Fettgewebe, Knochen, Knorpel, Muskel und Nervenmasse.

76. Bonfigli. Tumor, entwickelt im Lig. gastrocolicum, hat birnförmige Gestalt und ist mit der Spitze nach der Mittellinie gerichtet. Der Tumor sass fast ganz im Netz.

77. Tillaux. Frau mit grossem retroperitonealem festem Tumor in der Bursa omentalis zwischen Magen und dem abwärts gedrängten Colon im Niveau des Pankreas gelegen. Im Innern Knochen und Cysten wie Ovarialcysten. Hauptmasse Fett: angeborenes Teratom.

78. Bardenheuer. 17jähriges Mädchen, Tumor der rechten Seite, subserös entwickelt und zwar hauptsächlich im Omentum minus, er war mit der Leber verwachsen. Das Colon ascendens war durch den Tumor verdrängt und das Pankreas war von demselben durchwachsen. Die linke Niere lag nicht an ihrem Platz, sondern war nach abwärts gewandert oder verschoben.

Digitized by Google

79. Zweifel: 18jähriges Mädchen hatte einen Tumor, der vom Zwerchfell bis in das Becken reichte und sogar den Douglas vorwölbte. Die linke Niere war bis in das Becken hineingedrängt, das Colon descendens verlief über die Mitte des Tumors; nach rechts reichte der Tumor bis an den Schwanz des Pankreas.

80. Herrera berichtet von einem männlichen Indianer mit einem grossen Dermoid in der linken Seite, das nach aussen durchgebrochen war. Bei der Sektion zeigte sich dasselbe mit Zwerchfell und Darm verwachsen und hatte Milz und Niere nach abwärts verdrängt. Wenn in dem kurzen Referat auch nicht angegeben ist, ob der Tumor retroperitoneal gesessen hat, so ist es doch wohl aus den Verdrängungserscheinungen zu folgern.

Dermoide im Leistenkanal resp. im Lig. rot.

81. Cuhsing. Seit der Kindheit Geschwulst in der linken Seite, gänseeigross, extraperitoneal. Exstirpation durch Schnitt auf den Tumor. Derselbe nimmt den ganzen Leistenkanal ein: Dermoidcyste.

82. Fischer. Tumor bei einer 25jährigen Person. Seit der Kindheit in der linken Leistengegend entwickelt. Bei der Operation sieht man, dass derselbe im Lig. rot. liegt. Es wurden im Tumor gefunden: Mehrschichtiges verhorntes Plattenepithel, Strat. Malpighi, elastische Fasern mit Fettablagerung, dicke Schicht glatter Muskulatur.

Was nun die Organe anlangt, in denen Dermoidcysten gefunden wurden, so haben wir zunächst die Niere mit einem Fall von Paget und einem von Madelung-Schlegtendahl; in letzterem Falle handelt es sich um ein echtes, angeborenes verkalktes Atherom.

Die als Dermoide der Blase und des Mastdarms beschriebenen Fälle sind als solche nicht anerkannt worden, sondern dieselben stellen meist Ovarialdermoide dar, die in die Blase durchgebrochen sind. Es ist dies s. Z. von v. Winckel und Sänger genügend hervorgehoben worden. Seitdem sind auch keine von der Rektal- oder Blasenwand ausgehende Dermoide beschrieben worden; während Durchbrüche von Dermoidcysten sowohl von uns als von anderer Seite mehrfach beobachtet wurden.

Nicht so einfach liegen die Beobachtungen von Dermoiden des Genitaltraktus.

Digitized by Google

Klob schreibt darüber: Voigtel citiert Fälle von Fabricius, von Hilden und Vicq d'Azyr, wo sich Haare im Uterus gefunden haben sollen; der eben dort von Blancard angeführte Fall dürfte wohl als eine Dermoidcyste des Eierstocks anzusehen sein. Merkwürdig erscheint daselbst die Angabe, dass sich auch Haare in Mutterpolypen gefunden haben. Meckel scheint von dem Befund von Haaren urd Zähnen in der Gebärmutter als von etwas Bekanntem zu sprechen. E. Wagner fand im Uterus eine mannsfaustgrosse gestielte Geschwulst vor mit Cysten, Haaren, Zähnen und Knochen. Also ein echtes Dermoid.

Die erste Beobachtung wird von Bailli erwähnt, nämlich ein im Museum zu Kopenhagen befindlicher Uterus, in dem sich Haare befinden. Kiwisch beschreibt eine kindskopfgrosse Cyste mit Haaren und Zahnbildung auf der Innenfläche des Uterus. Barzlett ein gestieltes Dermoid von der Innenfläche des Uterus ausgehend. Causot ein Dermoid in der Cervix.

An all diese Fälle hat die Kritik berufenster Autoren einen strengen Massstab angelegt und die Fälle sind als nicht beweisend angesehen worden. Diese Zweifel sind auch gelegentlich der Diskussion in der Berliner geburtshilflichen und gynaekologischen Gesellschaft über den Witte schen Fall geteilt worden. Das Gebhard sche Lehrbuch erwähnt die Dermoide des Uterus überhaupt nicht.

Von neueren Fällen haben wir ausser dem Witte schen Fall noch ein Dermoid der Tube und ein Dermoid der Vagina.

Das Dermoid der Tube ist in der Niederländischen Zeitschrift für Geburtshilfe und Gynaekologie Bd. II pag. 235, wie aus einer Mitteilung des Herrn Prof. Treub hervorgeht, von Shouwman publiziert. Das wesentliche der Krankengeschichte ist folgendes:

XV p. 43 Jahre alt, hat seit 4 Monaten Schmerzen in der rechten Bauchseite. Bei der Laparotomie wird eine hühnereigrosse Geschwulst gefunden, die rechts und hinter der Gebärmutter lag. Die Geschwulst war von dem normalen Ovarium ganz geschieden und befand sich in der Tubenwandung. Multiple leicht zu lösende Verwachsungen mit der Umgebung. Beim Einschneiden des entfernten Tumors zeigte es sich, dass der Inhalt aus Fett und Haaren bestand. Weitere Untersuchung des Präparates fand nicht statt.

Der Teratom-Uteruspolyp von Witte ging mit einem Stiel vom oberen Teil der Cervix dicht unter dem Orific. internum und zwar von der hinteren linken Seite ab; er enthielt eine Cyste, deren Wand quergestreifte Muskulatur, Fett, geschlängelte Drüsen und

Digitized by Google

spindelförmiges Bindegewebe enthielt. Die Cyste selbst enthielt einen klaren schleimigen Inhalt, der bei der Operation ausfloss. Die Cystenwand ist mit hohem, teilweise doppeltem Cylinderepithel ausgekleidet. —

Das Vaginalteratom von Geyl stellt einen gestielten Tumor dar mit Haut, Fettgewebe, Knochen, Drüsen etc., der vom oberen Teil der hinteren Vaginalwand seinen Ausgang hat.

Überblickt man die Reihe der im Gebiet der Müllerschen Gänge gefundenen Dermoide, so fällt dem Kritiker verschiedenes auf, was ihn stutzig machen muss. Es hat deshalb ein Teil späterer Autoren, die sich mit diesem Gegenstand beschäftigt haben, die Fälle, soweit sie aus älterer Zeit stammen, als nicht beweisend abgelehnt. Auf anderer Seite hält Geyl die Möglichkeit des Vorkommens von Dermoiden im Uterus resp. im Gebiet des Müllerschen Ganges für möglich. Die neueren Tumoren der von Shouwman und der von Geyl sind entweder zu kurz beschrieben, oder zu ungenau beobachtet, was die grobanatomischen Verhältnisse angeht, um als beweisend für das Vorkommen der Dermoide resp. Teratome im Gebiet des Müllerschen Ganges zu gelten. Andererseits zeigt der von Witte genau beschriebene Tumor eine so abweichende Struktur von den übrigen Dermoiden und Teratomen durch das Fehlen ektodermaler Bestandteile, dass ihm wohl eine ganz gesonderte Stellung zukommt. Wir schliessen daher mit folgendem Resumé:

Die Genese der Dermoide im Gewebe des Müllerschen Ganges muss als möglich zugegeben werden; die bisher als solche beschriebenen Fälle lassen eher die Deutung einer Einwanderung der Geschwülste zu.

Die oben in der Litteratur, wie ich glaube, in den Haupttypen vollständig herangezogenen Fälle glaube ich für meine Zwecke ausreichend benutzt zu haben.

In der Gruppe der intraperitonealen Dermoide haben wir zunächst 2 grosse Unterabteilungen zu unterscheiden, je nachdem nämlich nur ein Ovarium oder beide Ovarien bei bestehendem Dermoid vorhanden sind.

In der ersten Gruppe ist die Identität mit ovariellen Dermoiden, also Embryomen, unschwer nachzuweisen.

Bekannt ist, dass dieselben sehr zur Stieldrehung neigen, und sind Befunde mit mehrfacher Stieldrehung nichts seltenes. Die nächste Etappe ist dann die, dass der Stiel dünner wird und die stielbildenden Organe und Gefässe mehr oder weniger obliterieren

Digitized by Google

und dass der der venösen Stauung, später bei energischer Drehung, der Nekrose verfallende Tumor Verwachsungen mit der Nachbarschaft eingeht. Ein selbstbeobachteter Fall möge den Prozess der Abdrehung illustrieren.

83. Frau F. Gynaekolog. Journ. 1898 No. 147. Doppelseitiges Embryom. Auf der rechten Seite ist der Stiel $3^1/_2$ mal gedreht, keine Verwachsungen am Stiel und am Tumor. Auf der linken Seite bestand ein faustgrosser Tumor, der zu dreiviertel mit seiner Oberfläche vom Netz bedeckt war, das fest mit dem Tumor verwachsen war. Der Tumor hängt mit dem Uterus durch einen dünnen, vielfach gedrehten Stiel zusammen, an dem Netz, Dünndarm und Appendices der Flexur adhärent sind. Auch die einzelnen Windungen des Stieles sind durch chronische Peritonitis miteinander verwachsen. Nach Lösung der Adhäsionen sieht man, dass die Tube $2^1/_2$ cm vom Uterus fast vollkommen abgedreht ist, sie bildet nur einen dünnen Faden und ist vollständig obliteriert. Hiermit ist der interessante Prozess eingeleitet, vermöge dessen der durch Zugrundegehen der stielbildenden torquierten Organe von seinem Mutterboden losgelöste Tumor an ein anderes Organ (Netz) durch Adhäsionen befestigt wird. Die verschiedenen Stadien finden wir in dem Fall von Winter (22), Griffiths (33) sowie in Fall 34 mit Sicherheit. In der Zusammenstellung von Chalot, die sich auf die Fälle abgelöster Ovarialtumoren überhaupt bezieht, befinden sich auch 6 Fälle von Dermoiden, dazu kommen noch die Fälle von de Quervain und Amann, 2 von Sänger, weiter von Winter, von Griffiths und von eigener Beobachtung sicher einer (Fall 34), wahrscheinlich aber 2 (35). Betrachten wir den Sitz dieser Tumoren, die mit Netz, Därmen, Bauch- resp. Beckenwand verwachsen waren, und ziehen wir die merkwürdigen Wanderungen in Betracht, die abgeschnürte Ovarialtumoren in der Bauchhöhle durchgemacht haben, ziehen wir weiter in Betracht, dass ein grösserer Teil der abgeschnürten Ovarialdermoide lediglich an einem Netzstiel befestigt war, so glaube ich berechtigt zu sein, die angeblich autochthon entstandenen Netzdermoide überhaupt fallen zu lassen und dieselben lediglich als deplacierte Embryome aufzufassen. Ich glaube um so mehr Grund zu dieser Annahme zu haben, als die beschriebenen Dermoide der Bauchhöhle zumeist aus einer früheren Zeit stammen, in denen der anatomische Befund meist in einem weit späteren Stadium der Entwicklung erhoben wurde, wie heute. Während die Befunde bis in die 60er Jahre alle vom Sektionstisch stammen

Digitized by Google

(Rokitansky), wird der heutige pathologische Anatom wohl nur noch selten Gelegenheit haben, Embryome in situ zu sehen, weil eine strikte Indikation für die Operation der Ovarialtumoren besteht. Die Fälle aus den letzten Jahrzehnten stammen aus einem früheren Stadium der Entwickelung, weil sie fast ausschliesslich durch die Operation gewonnen sind, also das letzte Stadium der Ablösung seltener zeigen wie früher.

In den älteren Krankengeschichten, die wir ja fast nur aus kurzen Citaten von Lebert kennen, ist nur in wenigen Fällen etwas über den Befund der Ovarien angegeben, jedoch nur, weil man den wesentlichen Zusammenhang zwischen dem Dermoid und dem Ovarium nicht kannte und das Vorkommen der Dermoide an den übrigen Organen der Bauchhöhle als etwas Gewöhnliches ansah. Neuere Autoren z. B. Doran weisen dagegen stets darauf hin, dass diese angeblichen nichtovariellen Dermoide als ovarielle Dermoide aufzufassen seien.

Schwieriger ist die Erklärung derjenigen Fälle, in denen neben den beiden gesunden Ovarien noch ein intraperitoneales Dermoid gefunden wurde; es sind das die Fälle 11—19 und der Fall Neugebauer (74). In dem Fall Neumann und Krömer wurde der Beweis, dass der Tumor in einem dritten Ovarium oder Ovarialrest entstanden war, durch den Nachweis der 3blätterigen Keimanlage geliefert; ebenso bei Wilms und Falk die auch noch Ovarialgewebe in der Tumorwand fanden. In den Fällen von Sippel und Sieveking gingen deutlich Stiele an das Lig. lat. resp. die Tubenecke heran. Die Fälle von Charcot und Cullingworth sind bezüglich der Zugehörigkeit zu dieser Kategorie weniger klar. Hier scheint kein Zusammenhang des Tumors mit den Genitalien mehr vorhanden gewesen zu sein. Zur Erklärung dieser Fälle können wir aber auf das bereits oben über die Loslösung der Tumoren vom Mutterboden gesagte verweisen. Andererseits können wir uns hier auf die Analogie mit anderen Eierstockstumoren berufen. Ich führe hier nur den sehr interessanten Fall von Thumim aus der Landauschen Klinik an, in dem bei 2 Laparotomien 1. ein linksseitiges Colloidkystom des Ovarium gefunden wurde und 2. ein Pseudomucinkystom im Netz angewachsen, mit einem frischen Corpus luteum versehen und 3. ein unversehrtes rechtes Ovarium.

Eigentümlich ist, dass in mehreren Fällen das deplacierte Dermoid resp. Embryom vergesellschaftet ist mit der gleichen Ent-

Digitized by Google

artung des betreffenden Eierstockes derselben Seite. Ich will diese Thatsache hier nur erwähnen, um später nochmals darauf zurückzukommen.

Zur Erklärung der Tumoren bei vorhandenen normalen Eierstöcken ist es nicht notwendig, jedesmal dritte Eierstöcke anzunehmen, sondern es wird in manchen Fällen genügen dieselben aus einer Absprengung aus dem Eierstock der gleichen Seite zu erklären. Es ist bekannt, dass namentlich die Embryome sich gerne nur an einem Pol des Eierstockes entwickeln, in dem sie dann entweder nur einen kleinen Teil eines Kombinationstumors bilden, oder das Ovarium fast unversehrt dem Embryom aufsitzt. Es ist das ja nach den Angaben von Wilms über die Entstehung des „Embryoms aus einer Geschlechtszelle", oder wie Krömer meint, der „Dermoidcyste aus einem Follikel" vollständig erklärlich. Vergegenwärtigen wir uns nun, dass der menschliche Eierstock manchmal in normaler Verfassung oder bei kleincystöser Degeneration bei seinem gewöhnlichen oder nur wenig vergrösserten Dicken- und Breitendurchmesser eine sehr respektable Länge bis zu 10 cm zeigt und dass die Ala vespertilionis manchmal sehr kurz ist, so ist es erklärlich, dass bei der Stieldrehung das Ovarium vom Tumor abgesprengt wird. Somit ist zur Bildung der Anomalie nicht immer auf einen Fehler der Anlage, oder eine Störung im fötalen Leben zurückzugehen, sondern es kommen da wohlbeobachtete Vorgänge des postfötalen Lebens in Betracht.

Das Vorstadium der Ablösung des Embryoms vom Ovarium, nämlich die Bildung einer tiefen Furche zwischen Tumor und Ovarium, also die beginnende Stielung konnte ich in 2 Fällen beobachten. Der eine Fall betrifft die bereits oben erwähnte Frau F. (Fall 83). Die Verhältnisse am linken Stiel sind bereits beschrieben. Rechts war der Stiel $3^1/_2$ mal gedreht. Der Stiel wird aufgedreht und man findet in ihm neben der atrophischen Tube ein atrophisches Ovarium, das mit in den Stiel eingedreht war und durch eine etwa $1^1/_2$ cm breite Furche von dem eigentlichen Tumor getrennt war. In dieser Furche lag eine Windung des Stieles.

In einem zweiten Fall habe ich in der Krankengeschichte notiert: Nach dem Bauchschnitt fühlt man hinter dem 5monatlichen graviden Uterus das linke Ovarium. Hinter und oberhalb desselben sitzt ein doppelfaustgrosser Tumor, der dem Sitze nach zunächst als Parovarialtumor imponiert. Der Stiel, der aus Tube, Mesosalpinx, Ovarium und Lig. ovar. besteht, verläuft nach der linken

Digitized by Google

Tubenecke und ist 3 mal gedreht. Nach Aufrollung des Stieles sieht man, dass das Ovarium vollkommen normale Grösse und Gestalt hat und durch eine Furche von 1 cm Breite von der Basis des Tumors entfernt ist. Bei der Stielversorgung musste ein grosser Teil des Ovarium, da es dem Uterus sehr nahe sass, mit geopfert werden.

In beiden Fällen ergab die mikroskopische Untersuchung der derben Brücke zwischen Ovarium und Tumor Ovarialgewebe, so dass es sich nur um eine Ovarialanlage handelte, die durch Tumorbildung und Abdrehung auf dem Wege war, in 2 Teile geteilt zu werden.

An dieser Stelle wären auch noch kurz die sogenannten Dermoidmetastasen, besser gesagt Implantationen zu erwähnen; dieselben sind in den Fällen von Fränkel und Kolaczek sehr zahreich, während bei Barth nur 2 „Klumpen" an der Leber liegen und bei Nobel je ein Knochenstück in der Gegend der Synchondrosis sacroiliaca lag. In keinem dieser Fälle hat es sich um richtige sekundäre Dermoidbildungen gehandelt. Dieser Befund an den einzigen mir bekannt gewordenen Dermoidimplantationen steht im Gegensatz zu einer Behauptung Ewalds, dass auch Teratome ohne maligne Entartung Metastasen machen können, und dass hier eine besonders schöne Papillenbildung in dem Ektoderm auf ein besonders energisches Wachstum hindeute. Dass die malignen Teratome metastasieren, ist bekannt. Obige Bemerkung Ewalds gilt vielleicht auch nur für die soliden Teratome des Ovarium und nicht für die Embryome. Immerhin werden diese Implantationen mit selbständig gewachsenen Tumoren nicht zu verwechseln sein; die Implantationen wiederholen nur das Gewebe des Mutterbodens, von dem sie stammen. Ob dabei noch eine Umbildung der Gewebe, z. B. von Vorknorpel in richtigen Knorpel stattfindet, ist fraglich. Ich werde weiter unten noch Gelegenheit haben, diese Frage zu berühren.

Die zweite grosse Gruppe ist die der retroperitonealen Dermoide der Bauch- und Beckenhöhle, d. h. der Dermoide, die im subserösen Bindegewebe entwickelt sind. Zu der Zeit, wo Sänger seine Arbeit über die Dermoide des Beckenbindegewebes schrieb, waren ausser diesen nur die beiden subserösen Bauchdermoide von Zweifel und Bardenheuer bekannt. Sänger scheute sich auch wohl, die Teratome mit in Betracht zu ziehen. Seit dieser Zeit sind nun noch mehrere neue Tumoren beschrieben worden und vor allen Dingen mein Fall No. 70, welche geeignet sind, eine Revision in der Gruppierung zu veranlassen.

Digitized by Google

Die Gründe, die Sänger zur Aufstellung der besonderen Gruppe der Beckendermoide gegenüber den Dermoiden des Eierstocks und den übrigen retroperitonealen Dermoiden veranlasste, sind folgende:

1. Sitz, Ausbreitung und Wachstum der Beckendermoide ist völlig verschieden von den intraligamentär oder subperitoneal entwickelten Cysten des Eierstockes, als welche nur proliferierende Cysten des Eierstockes und solche der Nebeneierstöcke in Betracht kommen. Die ausschliessliche Lage innerhalb des Beckenbindegewebes, die Dünnwandigkeit der meist einkammrigen Beckendermoide, die charakteristische Verschiebung von Mastdarm, Scheide, Gebärmutter, Levator ani; das nach unten dammwärts gerichtete Wachstum ist typisch.

2. Ein Zusammenhang von Dermoidcysten des Beckenbindegewebes mit dem Eierstock ist weder klinisch noch anatomisch nachgewiesen. Vielmehr wurden in einigen Fällen neben einem solchen die gesunden Eierstöcke gefunden.

3. Eine vollständig intraligamentär entwickelte Dermoidcyste des Eierstockes ist noch nie beschrieben worden.

4. Es bedarf für die Erklärung des Ursprunges der Dermoide des Beckenbindegewebes ebensowenig eines solchen Zusammenhanges, als er beispielsweise für die Dermoide der Augenhöhle, der Lungen denkbar wäre.

Was die Trennung der Beckenbindegewebs-Dermoide von denen des Eierstocks angeht, so hat Sänger vollkommen Recht behalten. Auch bezüglich der Lokalisation der Dermoide. Die sämtlichen bisher bekannt gewordenen Dermoide liegen nämlich hinter oder neben dem Uterus, der Uterus liegt stets an die Symphyse gepresst und eleviert. Vor dem Uterus ist noch kein subseröses Dermoid gefunden worden. Das von Sänger seiner Zeit vermisste intraligamentäre Dermoid ist in mehreren Fällen — teils mit, teils ohne Eierstock derselben Seite gefunden worden. Auch v. Rosthorn erwähnt die intraligamentäre Entwickelung der Dermoide noch nicht, obwohl diese doch auch zu den im Beckenbindegewebe entwickelten gehören. — Ein Teil dieser Tumoren liegt ante-, der andere retrorektal. Ein grösserer Teil der Cysten ragt über den Beckeneingang heraus, so im Fall Page bis zum Nabel, De Quervain (beim Manne) ebenfalls bis zum Nabel. Aus dem Tumor von Biernacki werden bei der ersten Punktion über $^3/_4$ Liter Flüssigkeit entleert; weiterhin wurde in dem einen Fall von Skutsch der Beckeneingang überragt, ebenso bei dem von Höfer; bei Fall

Digitized by Google

Deahna ragte er bis zur Mitte zwischen Nabel und Symphyse; nur in wenigen Fällen war der Tumor so klein, dass man vom After oder der Scheide aus die obere Kuppe des Tumors umgreifen konnte wie bei Birkett, Mannel, Weinlechner und Funke. Auffallend ist das bereits von Sänger hervorgehobene häufige Vorkommen auf der linken Seite, womit dann auch das retrorektale Wachstum zusammenhängt. Nehmen wir mit Sänger ein vorwiegend nach abwärts gerichtetes Wachstum der Tumoren an, so ist der Ausgangspunkt der Tumoren erheblich höher zu legen, als wie die untere Kuppe des ausgebildeten Tumors; ich hebe das hervor, weil damit der Abstand von den von mir unter No. 70 beschriebenen Dermoiden erheblich verringert wird. Das kleinste hat nur wenig über dem Beckeneingang gelegen, während der Sitz des grösseren nur wenig darüber lag, in der Höhe des Abgangs des Processus vermiformis. Während nun der kleine Tumor vollständig subserös sass und nach Spaltung des Peritoneum enukleiert wurde, war eine kleinere Calotte des grösseren sicher von Peritoneum frei. Ich glaube aber, da der Tumor zum grösseren Teile subperitoneal gesessen hat, ihn auch zu diesen rechnen zu können und dass nur ein Teil des Tumors durch sein Wachstum mit dem Peritoneum verwachsen ist, und an dieser Stelle dasselbe zum Schwund gebracht hat. Der subperitoneale Sitz des kleineren Tumors macht auch den Einwand zu nichte, als könnte der kleinere Tumor eine Implantation des grösseren sein, was bei einem intraperitonealen Sitze desselben wohl möglich wäre. Noch weiter oben subperitoneal kommen dann im Mesenterium die Dermoide von Schützer, Andral, Mayer und Neugebauer, dann vom Pankreas oberhalb der Niere gewachsen bis in das Becken reichend die Tumoren von Bardenheuer und Zweifel, dann von Bonfigli im Lig. gastrocolicum, von Tillaux in der Bursa omentalis und der suprarenal gelegene von Herrera.

Zeichnen wir uns nun die sämtlichen retroperitonealen Tumoren in einen Sagittalschnitt schematisch ein, der linksseitlich durch den Körper durchgeht, so finden wir, dass dieselben eine fortlaufende Reihe von Tumoren bilden, die sich in ununterbrochener Linie vom Zwerchfell bis in das Beckenbindegewebe erstreckt und von hier bis in die Ligamente herein wieder heraufsteigt, nachdem sie 2 Nebenlinien ausgesendet hat, die eine nach dem lig. rot., die andere hinter das Rektum. Diese Linie stellt nichts anderes dar, als was

Digitized by Google

man in früherer Zeit als die Bahn des Descensus der Keimdrüsen beschrieben hat; selbstverständlich mit kleinen Aberrationen.

Ich betone, dass nach meinen Untersuchungen die Tumoren sämtlich ihren Ausgangspunkt von der hinteren Bauchwand her genommen haben. In den Fällen von Durchbruch durch die vorderen Bauchdecken hat es sich stets um intraperitoneale Dermoide gehandelt. Primär kommen an der vorderen Bauchwand Dermoide nur am Leistenkanal, der in engster Beziehung zum Genitalsystem steht, vor. Während so bereits alles auf Beziehungen der Dermoide auf die Ovarialanlage hinweist, kommt uns auch hier die Analogie noch zu Hilfe.

Winter demonstrierte kürzlich einen Tumor, der retroperitoneal dicht unter der rechten Niere gewachsen war; er war faustgross, cystisch mit colloidem und pseudomucinhaltigem Inhalt und Papillen, und wird aufgefasst als versprengter Keim der beim Descensus ovarii nicht mit herabgewandert sei.

Bassini schälte aus dem Mesokolon ein unzweifelhaftes Ovarialkystom, während die beiden normalen Ovarien an Ort und Stelle gefunden wurden.

Auffallend ist das Fehlen der Tumoren an der vorderen Bauchwand im Gegensatz zu den Dermoiden und Teratomen der Brust, die bei weiten am häufigsten im Mediastinum anticum angetroffen werden; sehr viel seltener in anderen Gegenden. In der Medianlinie des Bauches kommen wohl Spaltbildungen, aber keine Ausstülpungen der Keimblätter vor.

Resümieren wir kurz die Schlüsse, die wir aus der Lokalisation der Tumoren ziehen.

Wir unterscheiden, abgesehen von den in Organen gelegenen Dermoiden 2 Arten von Dermoiden der Bauchhöhle:

a) die intraperitonealen,

b) die retroperitonealen.

1. Die intraperitonealen Tumoren sind in Beziehung zum Ovarium zu bringen, indem sie entweder abgeschnürte Embryome darstellen oder Embryome, die aus Ovarialsegmenten oder dritten Ovarien hervorgegangen sind.

2. Die retroperitonealen Tumoren sitzen an der hinteren Bauch- und Beckenwand (mit Ausnahme der im Leistenkanal); sie bilden eine fortlaufende Reihe, die der Bahn des Descensus ovarii entspricht und stehen in keiner Beziehung zu den an diesem Körperabschnitt vorkommenden Spalten.

Digitized by Google

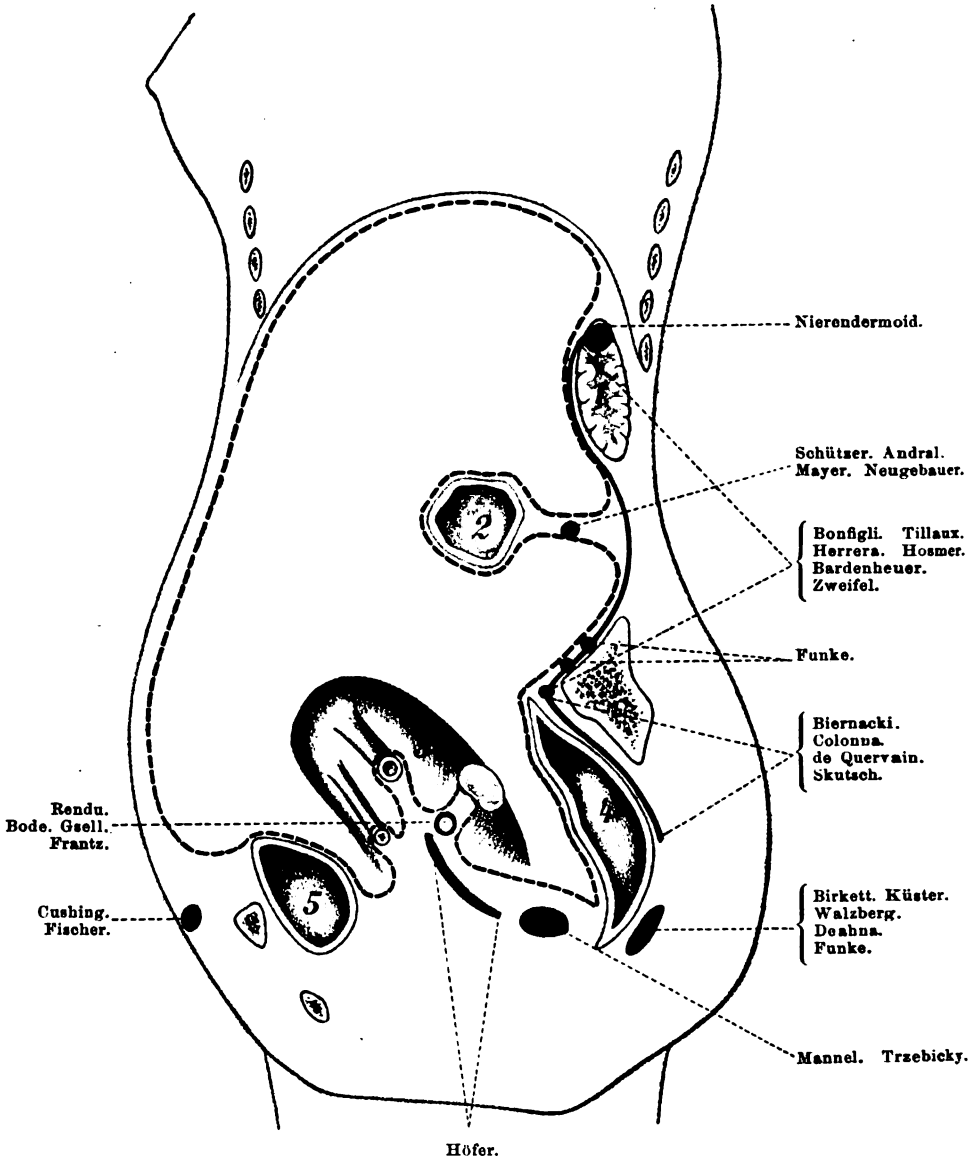

Seitlicher Sagittalschnitt.

1 Niere, 2 Dünndarm, 3 Uterus mit Anhängen, 4 Rektum, 5 Blase.
Gestrichelte Linie: Peritoneum; Rot: die Lage der Tumoren.

Anm.: Die Niere ist an ihrem normalen Platze gezeichnet, obwohl sie in mehreren Fällen nach abwärts verdrängt war.

Digitized by Google

Gehen wir nun zur Betrachtung der histologischen Beschaffenheit der Tumoren über, so ist vorauszuschicken, dass wir hier bei Beurteilung der früheren Publikationen noch mehr wie bei der Lagebestimmung, mit Unvollständigkeit der Beschreibung Schwierigkeit haben. Denken wir doch daran, dass erst die Untersuchungen der neuesten Zeit ein vollständiges Bild der histologischen Struktur des Ovarialdermoides gegeben haben. Erst die ausserordentlich genauen und mühevollen Untersuchungen von Wilms und Pfannenstiel-Krömer haben uns ein Bild von der Häufigkeit des Vorkommens von Gehirn und Augenanlage gegeben und auf das regelmässige Vorkommen des Entoderms aufmerksam gemacht, ganz abgesehen von der Bestimmung des Lageverhältnisses der einzelnen Gewebe zu einander, die erst durch Vergleich des makroskopischen Befundes mit dem Ergebnis der Serienschnitte gewonnen werden kann. Wir dürfen daher bei der Aufzählung der in den einzelnen Gebilden vorkommenden Gewebsarten bei früheren Fällen von dem Fehlen in der Beschreibung nicht auch gleich auf ein Fehlen im Tumor schliessen, sondern wir werden auch hier etwas Rücksicht walten lassen müssen.

Wenn wir die oben angeführten Fälle betrachten, so konstatieren wir folgende Verhältnisse:

Intraperitoneale Cysten.	Retroperitoneale Cysten.
a) Nur Ektoderm (sogenannte Breicysten).	
	(Marchand), Birkett, Mannel, Sänger, Schulze, Küster, Hofer, De Quervain, 2 Funke, 2 Skutsch.
b) Mit Haut und Haaren.	
Ruysch, Uranossow, Fränkel, Kolaczek, Barth.	Trzebicky, Deahna, Andral, Page, Funke, Mayer, Neugebauer, Zweifel.
c) Haut, Haare. Zähne, Knochen.	
Laflize, Scortigagna, Charcot, Winship, Griffiths, 2 Funke, Depaul, Gordon, Siveking, Ruppold, De Quervain, Amann, Freund, Noble, Simons.	Frank, Bardenheuer, Herrera, Bonfigli, Schützer, Tillaux, Walzberg, Rendu.

Digitized by Google

d) 3 Keimblätter.

Krömer, Wilms, Neumann, Hosmer, Gsell.
Falk, 2 Sänger.

Die Fälle die nur unter der Bezeichnung Dermoid ohne Angabe des histologischen Befundes aufgeführt wurden, konnten in der Liste nicht berücksichtigt werden!

Überblicken wir die Reihe der aufgezählten Tumoren, so haben wir auch hier wieder eine fortlaufende Reihe von den einfachsten Breicysten bis zu den allerkompliziertesten Teratomen. Beim Vergleich der intraperitonealen und retroperitonealen Tumoren fällt allerdings ein Unterschied sehr in die Augen. Bei ersteren fehlen die Breicysten vollkommen, während sie bei den letzteren häufiger vorkommen, während umgekehrt die komplizierteren Gebilde, die zusammengesetzten Dermoide bei den intraperitonealen Tumoren prävalieren. Eine Einteilung nach dem Vorkommen der Abkömmlinge der 3 Keimblätter schien kaum thunlich. Reine ektodermale Bildung haben wohl nur die Breicysten aufzuweisen. Ich möchte diesen Ausdruck dem von Wilms öfter gebrauchten „Hautcysten" vorziehen, da er für reines Ektoderm charakteristisch ist; während für die vollkommene Nachbildung der Hautgebilde doch immer schon 2 Keimblätter nötig sind.

Die grösste Gruppe zeigen die Dermoide, in denen es zur Bildung von Haaren, Fett, Knochen und Zähnen gekommen ist. Die Gruppe ist mutmasslich auf Kosten der letzten Gruppe zu gross bemessen. Jedenfalls gehören 2 genau in Serienschnitten von mir untersuchte Tumoren dazu. Erstens der bereits oben unter 70 beschriebene grössere Tumor mit Haaren und Fettgewebe, sowie der Tumor 35; die genaue mikroskopische Beschreibung folgt am Schluss.

Der Ausgangspunkt resp. die Entstehung des letzteren Tumors ist ja allerdings nicht ganz klar; man hat sicher nur Netzverbindungen durchtrennt; man hat auch sicher kein Ovarium derselben Seite gefunden. Ob aber nicht ein solches dagewesen, ist nicht mit Sicherheit zu sagen. Immerhin ist der Tumor mit Sicherheit zu den ovariellen Dermoiden, zu den Embryomen zu rechnen. Es fällt daher um so mehr die ausserordentlich geringe Differenzierung, sowohl des Ektodermes und Mesodermes, als auch das Fehlen des Entoderms auf. Die aus dem Tumor entleerte Flüssigkeit enthielt Haare, deren Entstehungsort nicht gefunden wurde. Mit den Haaren fehlen auch die Talgdrüsen vollkommen. Schweissdrüsen sind vor-

Digitized by Google

handen. Auch das Mesoderm zeigt nur geringe Neigung zur Differenzierung in Fettgewebe, glatte Muskulatur und Knochen.

Der Tumor zeigt eine ähnliche Zusammensetzung wie die Dermoidanlage in dem Fall von Cystadenoma pseudomucinosum (Fall 6) von Krömer. Die Haut ist hier zwar besser ausgebildet wie in unserem Fall, aber auch hier ist auffallend, dass Haare und Talgdrüsen sehr spärlich, die Knäueldrüsen dagegen zahlreicher und häufig cystisch entartet sind. Zwischen den „Hautblättern" eine reichliche Lage glatter Muskulatur. Nach Nervengewebe, Knorpel und Knochen, sowie nach Entoderm wurde vergebens gesucht.

Ich habe unter den von mir untersuchten Embryomen nur noch eines gefunden, in dem ein vollkommenes Fehlen des Entoderms festgestellt wurde. Dieser Tumor stammt von einer Frau C., bei der ich den neben und hinter dem Uterus liegenden überfaustgrossen Tumor mittelst Kolpotomia posterior entfernt habe. Seine Beschreibung folgt am Schlusse.

Die Einteilung der Dermoide, nach der Kombination und Zusammensetzung aus den verschiedenen Derivaten der Keimblätter, scheint mir auch deswegen nicht thunlich, weil wir sonst die Atheromcysten, wie sie unter der Haut, hauptsächlich im Bereiche der Kopfhaut vorkommen, mit den in dem subserösen Bindegewebe der Bauch- und Beckenhöhle gefundenen identifizieren müssten. Unter Atheromcysten der Haut kann man zweierlei Arten unterscheiden, die in der Zusammensetzung gleich, doch in ihrer Genese verschieden sind. Virchow rechnet die Atheromcysten zu den Follikularcysten, sie kommen zu stande durch die Abschnürung eines Haarfollikels, oft ist an ihnen auch noch der offene Ausführungsgang gefunden worden. Das Vorkommen feinster Härcheu darin erklärt Virchow damit, dass manche Haarfollikel mehrere Haarwurzeln haben. Die tiefer im subkutanen Gewebe liegenden Atheromcysten, deren Wand annähernd den Bau der äusseren Haut wiederholt, werden auf Einstülpungen des äusseren Keimblattes zu einer gewissen Zeit des fötalen Lebens zurückgeführt, die sich dann später vollkommen abgeschnürt haben; oder als Versprengungen von Epithelhäufchen in das subkutane Gewebe bei der Entwickelung der Haut. Auch andere ektodermale Geschwülste, wie die Cholesteatome oder Perlgeschwülste, wie sie in der Hirnhaut vorkommen, können nicht in eine Reihe gebracht werden mit den Dermoiden, von denen hier gesprochen wird.

Digitized by Google

Auch Geschwülste, die sich nur aus Abkömmlingen des Ektoderms und Entoderms zusammensetzen, oder nur Mesoderm und Entoderm erhalten, sind nicht bekannt. Eine Ausnahme würde vielleicht der Wittesche Tumor machen. Bei den meisten Dermoiden ist vorherrschend Ektoderm und Mesoderm, das Entoderm ist öfters rudimentär oder kann fehlen. Das Vorherrschen des Ektoderms und seine hervorragende Differenzierung haben der Neubildung ja auch den Namen gegeben.

Eine zweite und zwar charakteristische Eigenschaft der Dermoide ist die Heterotopie. Lebert, der der Neubildung ja den Namen gegeben hat, hebt dies auch besonders hervor und hat darauf seine loi d'hétérotopie plastique aufgebaut. Er behauptet: „Beauconp de tissus simples au composés et des Organs plus complexes même peuvent se former de toutes pièces dans des endroits du corps où à l'état normal on ne les rencontre." Wenn dieses Gesetz nun auch nicht für alle Gewebe oder Organe und für alle Körperregionen zutrifft, so gilt es doch in einem weiten Sinne.

Durch Wilms u. a. ist, wie bereits mehrfach erwähnt, das Embryom aus der Klasse der Dermoide ausgeschieden und zwar ist als charakteristisches Merkmal angegeben, dass Abkömmlinge aller 3 Keimblätter stets in ihnen vorhanden sind. Schon Krömer hat aber ein Ovarialdermoid beschrieben, in dem das Entoderm nicht aufzufinden war; auch ich war in der Lage, ebenfalls ein solches zu untersuchen. Ich brauche wohl nicht hervorzuheben, dass dieser Fall (C) besonders genau und sorgfältig untersucht wurde. Wenn selbstverständlich der positive Befund ein beweisender ist, so ist es auch der negative, wenn er sich auf genaue Untersuchung der Dermoidanlage und Umgebung in Serienschnitten stützt. Wir können in diesem Falle nicht nur sagen, wir haben kein Entoderm gefunden, sondern es ist keines da. Wir können aber nicht behaupten, es ist keines auch nur angelegt dagewesen, um so weniger, als die Bemerkung „Entoderm nur rudimentär entwickelt", sowohl bei Wilms, wie bei Krömer öfter vorkommt. Durch die sehr fleissigen Untersuchungen vieler Autoren kennen wir den Bau der Embryome sowohl als auch der übrigen Dermoide sehr genau. Wir wissen, wie mannigfaltig die Weiterbildung der einzelnen Keimblätter und die Differenzierung von Organen und Organsystemen sind. Namentlich die neuesten Untersuchungen haben das bisher ungeahnt häufige Vorkommen ganzer Organanlagen, wie Gehirn, Augenanlage, Respirationstraktus erwiesen, so dass neue

Digitized by Google

Befunde kaum mehr überraschen werden. Man hat sich mehr und mehr bemüht, besonders auffallende Befunde im Bau der Dermoide zu vergleichen mit Gebilden, des menschlichen Körpers z. B. der Stimmbandanlage oder rudimentäre Anlage des Uterus (Krömer), doch glaube ich, dass man auf diesem Gebiete weitere Kombinationen unterlassen möge, die ev. der Phantasie zu grossen Spielraum liessen. Man könnte ein Dermoid, in dessen Rete Malpighi eine ausserordentlich starke Pigmentablagerung von mir gefunden wurde, so dass dasselbe sich als ein ganz braunschwarzer Streifen vom Hellrot des Alaunkarmins abhob, kurzweg als ein Neger-Embryom bezeichnen.

Die nächste Aufgabe an diesem Gegenstand liegt nicht in der bereits genügend erforschten Anatomie, auch nicht in der Ätoliogie, sondern in der Erforschung der Entwickelungs- und Wachstumsbedingungen von dem gegebenen Keime aus.

Wir wissen, dass die Zahnbildung im Embryom vor sich geht wie beim Menschen, wir wissen aber nichts von dem Vorkommen embryonalen Bindegewebes, embryonalen Knorpels: des Vorknorpels; man müsste danach forschen, da quergestreifte Muskulatur meines Wissens nicht gefunden ist, ob nicht embryonale Anlage derselben vorkommt.

Man müsste ferner zu erforschen suchen, ob die Organe sich in derselben Weise entwickeln wie die normalen. Hier ist der Befund von v. Recklinghausen einer rudimentären Genitalanlage von höchster Bedeutung. v. Recklinghausen berichtet darüber: „In dem andern Abschnitt, nämlich dem mit der Cystenwand versehenen, sind die Knollen solid und bestehen aus zellreichem Gewebe; dichtgedrängte, aus kleinen, aber epithelial geordneten Zellen aufgebaute Netze bildende Stränge liegen in einem bindegewebigen Stroma, so dass der ganze Bau an fötale Genitaldrüsenanlage, namentlich an den Wolffschen Körper erinnert. Die Nebenmasse besteht aus 2 je wallnussgrossen Körpern A und B, die durch ein 1 cm langes Band verbunden sind. In letzterem sitzt an seinem freien Rande eine deutliche Tuba. Diese verläuft durch den Körper C hier ganz eingeschlossen in dessen weisse solide Gewebe, welche wiederum den Typus der fötalen Genitaldrüse darbieten. Selbst das Ostium abdominale der Tube ist leicht nachzuweisen an dem einen Pol dieses Körpers und zwar ist er umstellt von abdominalen Fimbrien, die an ihrem freien Ende jedesmal ein Kalkkorn enthalten.

Digitized by Google

Wo sich jenes Ligament am Körper B inseriert, ist es von seiner Oberfläche noch als eine Fettgewebe einschliessende Bauchfellduplikatur weiter zu verfolgen, aber die Tube verliert sich hier in einem kleinen Knollen. Alle diese Knollen, welche B zusammensetzen, sind solide und wiederholen die geschilderte Struktur der fötalen Genitaldrüse."

Hier sind noch neue, schwierige Aufgaben zu lösen. Die Embryome, die wir untersuchen, stellen häufig ein späteres Stadium dar, meist ein fertiges Embryom, sehr häufig schon im Zustande der Degeneration. Auf diese letztere kommt es mir im Augenblicke für meine Zwecke hauptsächlich an.

Wilms giebt in den „Krankheiten der Eierstöcke von Martin" an, dass Sklerosierung und Verkalkung die hauptsächlichsten regressiven Metamorphosen des Dermoids darstellen, die das Zugrundegehen alles parenchymatösen Gewebes bewirken können. Ich kann dies nur bestätigen. Ich habe in meinem Falle 70 auch besonders bei dem grösseren Tumor auf die Einlagerung von Bindegewebsplatten hingewiesen, die eben auch nur eine partielle Sklerosierung des Unterhautbindegewebes darstellt. Auch im Falle 25 ist die Entwickelung des kernarmen Bindegewebes in der Basis der Dermoidanlage eine ausserordentlich reichliche, so dass hier von regressiver Metamorphose wohl die Rede sein kann. Auch im zuletzt beschriebenen Falle C weisen die Kalkplättchen in der Wand auf eine regressive Metamorphose hin.

Der Liebenswürdigkeit des Herrn v. Recklinghausen verdanke ich noch eine Dermoidcyste des Ovarium, die aus dem Hebammeninstitut des Herrn Professor Dr. H. Freund stammt, bei welcher ebenfalls eine Zerstörung oder Zersprengung der Dermoidanlage zustande gekommen ist und deren Beschreibung ich am Schlusse dieser Arbeit folgen lasse.

Wie man aus derselben ersehen wird, haben wir es mit einem seltenen relativ frühen Stadium eines Embryoms zu thun, was hervorgeht aus der geringen Differenzierung des Ektoderms und Mesoderms und der sehr reichlichen Entwickelung der Flimmerzellen. Von Weiterbildung haben wir nur gewisse Epithelzapfen nachweisen können. Daneben gehen aber schon Vorgänge der Zerstörung einher. Die ursprüngliche Zotte ist zerstört und 2 Teile sind abgesprengt worden. Das unterliegt nach der histologischen Zusammensetzung der Gebilde keinem Zweifel. Da die Zotte auf einem bindegewebigen Rand in der Hauptcyste sass, so

Digitized by Google

ist wohl anzunehmen, dass die Zotte, wie dies Wilms ja als häufig erwähnt, in einem Septum gesessen hat und dass dieses Septum beim weiteren Wachstum der Cyste zerrissen worden ist, und dass dabei der jetzt als loser Körper imponierende Teil und die stecknadelkopfgrosse Erhabenheit abgesprengt sind. (cfr. Beschreibung und Figur.) Vorbereitet wurde diese Absprengung entschieden durch die kolossale Wucherung der Talgdrüsen, die die ursprünglich bedeckende äussere Haut und das Flimmerepithel in weitem Umfange unterminiert hat, so dass die äussere Decke leicht loszulösen war. Hier war entschieden durch das excessive Wachstum einer Gewebsart im Dermoid eine Zerstörung anderer Gewebe vorbereitet. Werden dann in einem frühen Stadium der Entwickelung des Dermoides kleine Teile der Zotte abgesprengt, so kann es unter Umständen sehr schwer sein, dieselben in der Cyste aufzufinden und man wird mit Sicherheit das Fehlen dieser Bestandteile behaupten dürfen. Wäre hier der lose Körper verloren gegangen, so hätte man entschieden von einem Dermoid ohne Haare und Haut sprechen müssen, zumal auch im Cysteninhalt keine Härchen aufzufinden waren.

Der Befund an den Haaren in diesem letzten Tumor erinnerte mich lebhaft an den Zustand derselben in dem grösseren Tumor (70); auch hier war eine Wurzelscheide nicht mehr zu differenzieren, auch hier waren die Haare sehr klein, nur eine koncentrische Schichtung um die Haare deuteten eine Wurzelscheide an und das tiefe Eindringen der Haare in das Unterhautbindegewebe deutete an, dass dieselben nicht sekundär implantiert, sondern auf dem Boden gewachsen waren.

Auch in dem Falle scheint durch das Wachstum des Tumors die Dermoidanlage auseinander gedehnt und dadurch in seinem Wachstum behindert zu sein.

In einem je früheren Stadium die ohnehin nicht zur vollkommenen Fötalausbildung befähigte Dermoidanlage nun durch diese Einflüsse in Mitleidenschaft gezogen wird, um so grösser wird die Destruktion sein. Ausser gewaltsamer Sprengung der Anlage durch Platzen von Cysten und durch Dehnung infolge des Wachstums der Cystenwand kommen als destruierende Einflüsse noch in Betracht die Stauung und Hämorrhagie bei Stieldrehung und die Verjauchung. Diese Vorgänge werden allerdings die Dermoidanlage wohl nie bis zur Unkenntlichkeit verändern, namentlich, wenn es sich um eine vorgeschrittene Ausbildung handelt. Selten

Digitized by Google

platzen die Dermoidcysten nach der Bauchhöhle und implantieren charakteristische Bestandteile: Haare und auch Knochen in ihrer Umgebung.

Ich glaube, dass diese Destruktion für die Erklärung der einfach aus Haut bestehenden Dermoidcysten weniger in Betracht kommt, als eine frühzeitige Hemmungsbildung infolge von Störung in der Ernährung. Ein Fötus zeigt die Anlage der Extremitätenbildung etwa in der dritten Woche. Da nun Extremitätenbildungen in Embryomen nur äusserst selten beobachtet worden sind, so wissen wir, dass die meisten Embryome diesen Zeitpunkt der dritten Woche nicht erreicht haben und können annehmen, dass in manchen Fällen, namentlich da, wo die Entwickelungsbedingungen ungünstiger sind, die Hemmungsbildung in den ersten Tagen eintritt und dass dann durch excessive Wucherung des Ektoderms das Entoderm völlig zu Grunde geht und das Mesoderm sich nicht in dem Masse entwickelt und differenziert wie das Ektoderm. Ich stehe nicht an, die einfachen Dermoide der Bauch- und Beckenhöhle, hauptsächlich die subserös gelegenen von gleicher pathologischen Dignität zu halten wie die Embryome.

Der Ausdruck „Embryom" würde nur zu gebrauchen sein für die Neubildungen, in denen die Abkömmlinge aller 3 Keimblätter (aufgebaut in Nachahmung physiologischer Anordnung) enthalten sind. Als zusammengesetzte und einfache Dermoide wären solche Neubildungen zu bezeichnen, die nur aus Ektoderm und Mesoderm mit grösserer oder geringerer Differenzierung der Keimblätter bestehen.

Es kommen demnach auch Ovarialdermoide vor, d. h. Tumoren, in denen nur die Abkömmlinge zweier Keimblätter nachgewiesen werden können. — Die hauptsächlich sich subserös entwickelnden Dermoide, bei denen lediglich Ektoderm vorhanden ist, würden demnach an die Embryome und Dermoide anzureihen sein und in Gegensatz zu stellen sein zu den in der Haut vorkommenden von den Haarbälgen ausgehenden Atheromcysten. —

Während so von den Embryomen zu den einfachen Breicysten eine Brücke geschlagen ist, kommen auch Übergangsformen von Embryomen zum soliden Teratom vor. Dazu sind zunächst die multiplen Dermoidanlagen zu rechnen, wie sie von Pfannenstiel, Sänger, Wilms u. a. gesehen sind und dann die Kombination von Dermoid und Teratom, wie sie von Krömer beschrieben ist und wie ich hier ebenfalls einen Tumor (Fall Richter) beobachtet

Digitized by Google

habe. Wilms hat durch seine ausgezeichneten Untersuchungen die pathologisch-anatomische Gleichwertigkeit zwischen cystischen und soliden Embryomen einerseits und mit den embryoiden Hodengeschwülsten andererseits nachgewiesen; ich habe deshalb mich auch nicht gescheut, die beim Manne beobachteten Dermoide von de Quervain und Herrera mit einzurechnen und andererseits cystische und solide Tumoren als gleichwertig hinzustellen. Ich möchte hier, ohne auf die bekannte Anschauung über die Entstehung der Teratome einzugehen, auf einen Unterschied zwischen den cystischen und soliden Embryomen aufmerksam machen, der wohl bekannt ist, aber doch bei Wilms nicht genügend hervortritt, nämlich, dass in den soliden Tumoren, das wirklich embryonale Gewebe, also z. B. Bindegewebe und quergestreifte Muskulatur mehr hervortritt als wie bei den Cysten. Die Teratome würden sich also den embryonalen Charakter der Zelle länger wahren, oder das embryonale Gewebe als solches im noch nicht in Organe differenzierten Zustande würde in eine viel lebhaftere Wucherung geraten und durcheinander wachsen, um dann erst Organe zu differenzieren, während die Embryome mehr normalo Bahnen einschlagen und ohne abnorme Wucherung der embryonalen Zelle sich mehr in physiologischen Grenzen auswachsen und sich frühzeitig differenzieren. In der Beibehaltung des embryonalen Charakters der Zellen im Teratom liegt vielleicht auch die Erklärung der Neigung zur Malignität.

Als Resumé möchte ich für die Charakterisierung der einfachsten und kompliziertesten Dermoide folgende Sätze aufstellen:

1. gemeinsam ist allen die Eigenschaft der Heterotopie der Gewebe der Neubildung;

2. sie bestehen aus Abkömmlingen eines, zweier oder aller drei Keimblätter, wobei zu beachten ist, dass eine Kombination aus Ektoderm und Entoderm allein noch nie beobachtet ist;

3. die einzelnen Gewebsarten stehen auf einer ganz verschiedenen Entwickelungsstufe, es kommen embryonale Gewebe neben fertigen Geweben des ausgewachsenen Menschen vor;

4. die einzelnen Keimblätter zeigen eine sehr verschiedene Differenzierung ihrer Produkte, vermöge deren bei geringer Differenzierung des äusseren und mittleren Keimblattes das innere Keimblatt zeitweise nicht nachzuweisen ist;

5. zwischen Dermoid und Teratom kommen Übergangsformen vor.

Digitized by Google

Sänger[1]) hat für die höher gelegenen retroperitonealen Dermoidcysten in seiner Arbeit über die Beckenbindegewebsdermoide die Ableitung von Einschlüssen des Axenstranges für plausibel gehalten. Er nimmt für die hoch gelegenen retroperitonealen Dermoide Absprengungen aus dem sakrolumbalen Teil des Axenstranges für die tiefer gelegenen Beckenbindegewebsdermoide aus dem sakralen Teil an, während die am tiefsten gelegenen Dermoide von Einstülpungen des ectodermalen Afters ihren Ausgangspunkt haben können.

De Quervain macht diesbezüglich mit Recht auf den Fall von Schulze aufmerksam. Hier liegt das eine Dermoid unter, das andere oberhalb des lev. ani, man müsste demnach für die beiden Tumoren einen doppelten Ursprung annehmen, das eine Mal den Axenstrang, das andere Mal die Aftereinstülpung. De Quervain nimmt daher für alle Beckendermoide auch für die höher gelegenen die alte Remak sche Theorie der Einstülpung an, aber nur insoweit, als einfache Dermoidcysten in Frage kommen, während er für die zusammengesetzten Dermoide die Einstülpungstheorie und wohl auch mit Recht fallen lässt. De Quervain schreibt nun weiter, dass Einstülpungen in der Gegend des Afters nicht selten vorkommen. Mir fehlt die Erfahrung, um diese Meinung zu entkräften, ich möchte aber doch bezüglich der Herbeiziehung des ektodermalen Afters und seiner Beziehung zur Genese von Geschwülsten durch Abschnürung eingestülpter Partien bemerken, dass heutzutage die Anatomen überhaupt keine ektodermale Einstülpung des Afters mehr gelten lassen! Keibel giebt darüber wörtlich an: „Der After entsteht nicht an der schliesslichen Durchbruchsstelle der Aftermembran, also an der Grenze von Ektoderm und Entoderm, sondern er liegt gänzlich im Gebiete des Ektoderm, eine ektodermale Einstülpung kommt dabei nicht zustande, sondern das ektodermale Stück des Darmes entsteht dadurch, dass zunächst hinter dem After, zwischen ihm und der Schwanzwurzel der postanale Wulst entsteht. Später greift dann die Mesodermwucherung auch auf die Seite des Afters über und aus der Tiefe aufwärts vereinigen sich die Mesodermanlagen über dem primitiven Damm. Während so der definitive Damm sich bildet, entsteht infolge der gleichen Entwickelungsvorgänge die ektodermale Aftergrube."

[1]) Martin, Krankheiten des Eierstockes, die Bemerkung über das Urkeimepithel.

Digitized by Google

Auch Wilms erklärt einen Teil der Hautcysten im Abdomen durch Einstülpungen. Die von ihm herangezogenen Fälle sind aber ungenau und absolut nicht geeignet, als Unterlage für eine Hypothese zu dienen.

Wir sehen also, dass die diversen Ein- und Ausstülpungstheorien auf die verschiedensten Widersprüche stossen, und dass von diesen Theorien keine für alle Fälle passt. Es wäre hier noch einer Theorie zu gedenken, auf die Wilms aufmerksam macht und die u. a. auch von Switalski aufgenommen ist. Die Theorie gründet sich auf die Beziehungen, die der Wolffsche Gang zum Ektoderm hat.

Von allen Autoren wird zugegeben, dass der Wolffsche Gang in seiner Entwickelung am caudalen Ende direkt unter dem Ektoderm liegt, während andere die Entwickelung des Wolffschen Ganges aus dem Ektoderm bei Tieren direkt nachgewiesen haben. Von anderen ist die Thatsache beim Tier nicht gefunden und für den Menschen bezweifelt worden. Doch sicher ist, dass der Wolffsche Gang in nächster Beziehung zum Ektoderm steht, einschlüsse von Ektoderm in den Wolffschen Gang also leicht vorkommen können. Diese Einschlüsse sind dann selbstverständlich an den Verlauf des Wolffschen Ganges geknüpft, würden sich also beschränken auf die an der Hinterwand der Bauchwand und im lig. lat. gefundenen Dermoiden.

Ich gebe zu, dass die von Switalski und von Marchand (cfr. Fall 69) beschriebenen Gebilde derartige Einschlüsse in den Wolffschen Gang darstellen können, da diese Körper lediglich eine reine Anhäufung von Epidermiszellen im Bindegewebe zeigen. In beiden Fällen handelt es sich auch um angeborene Neubildungen, die sich auch in mehreren Hinsichten in der Struktur von den gewöhnlichen Beckenbindegewebsdermoiden unterscheiden. Zweifelhaft erscheint es mir dagegen, ob, wie Wilms meint, die Dermoide Zweifels und Bardenheuers hierhergehören. Das letztere ist durch seine sehr differente Zusammensetzung mit Sicherheit auszuschliessen und das Zweifelsche, wie ich glaube, ebenfalls. Es ist dort nämlich eine so schöne Differenzierung der Haut beschrieben, wie sie sonst nur in einem Organismus vorkommt. Ein ektodermaler Einschluss kann das unmöglich allein bewirkt haben, dazu gehört vor allen Dingen auch Mesoderm; wir hätten es also schon mit dem erheblich komplicierteren Vorgang der Einstülpung zweier Keimblätter in einen embryonalen Gang zu thun, dessen nur mikroskopisch wahr-

Digitized by Google

nehmbares Lumen wohl durch diese Einstülpung erheblich hätte alteriert werden müssen. Ausser der nicht nachzuweisenden Alteration des Wolffschen Ganges haben wir hier noch die Nachbardissemination von Gewebe im Gegensatz zur Implantation fötaler Organe resp. Gewebe in Betracht zu ziehen. Zur Erklärnng der Körper von Switalski und Marchand, die im Bereich des Verlaufes des Wolffschen Ganges liegen, ist nur die Annahme der ersteren nötig, zur Erklärung des Tumors von Zweifel, wenn die mikroskopische Untersuchung vollständig war, mindestens eine Implantation von Haut.

Wir sehen aus dieser Zusammenstellung, dass die Entstehung der retroperitonealen Dermoide nach einer einheitlichen Hypothese nicht erklärbar ist, dass Einstülpungen und Absprengungen der verschiedensten Art und aus den verschiedensten Gebilden herangezogen werden müssten, um die Neubildungen zu erklären. Auch die folgende Gruppe von Hypothesen, die die Neubildungen als ektogene erklärt, giebt eine einheitliche Erklärung nicht.

Ich übergehe hier die Hypothese der parthenogenetischen Entwickelung des Eies, sowie die Hallersche Lehre, wonach die Dermoide entstanden sind aus Extrauteringraviditäten, bei denen der Fötus resorbiert worden ist. Ich will nur mit kurzen Worten auf die Lehre von den fötalen Inklusionen eingehen.

Wir haben hier eine fortlaufende Reihe von fehlerhafter Entwickelung einer Keimanlage; die Epigastrii, die Engastrii und die Teratome resp. Dermoide. Während es bei den beiden ersteren Kategorien zur Ausbildung einer mehr oder minder vollkommenen Fötalanlage gekommen ist, nimmt man an, dass bei den letzteren die eine Keimanlage sehr frühzeitig von der anderen umschlossen wurde und nur ein partielles Wachstum eingegangen ist; denn es ist sehr schwer denkbar, dass eine Fötalanlage so vollständig resorbiert oder in der Entwickelung gehemmt werden kann, dass nur ein kleiner Rest die vollständige Entwickelung zur Dermoidcyste eingeht. In den Fällen von Engastrii und Epigastrii haben wir es mit einer Zwillingsbildung zu thun, die event. durch Nabelschnur und eine Pseudoplacenta mit dem Träger in Verbindung steht, während in den Fällen von Teratom oder Dermoid die Keimanlage einer Cystenwand aufsitzt, es sich also um eine Art von Geschwulstbildung handelt. Die Erklärung der Bildung als foetus in foetu ist für einen Teil der Tumoren sicher richtig und wird dann mit dem Beginn des extrauterinen Lebens auch die Entwicke-

Digitized by Google

lung desselben bis zu einem gewissen Punkte beendet sein müssen. Nun finden wir aber gerade in den Teratomen embryonale Gewebe in üppiger Wucherung, wir müssten also annehmen, dass dann in solchen Tumoren der embryonale Charakter des Wachstums bedeutend längere Zeit gewahrt bliebe wie in dem Träger der Neubildung. Ein Vorgang, wie er in der pathologischen Anatomie vielleicht nur bei den „malignen Deciduomen" gefunden wird, wo ein Wachstum der Geschwulst aus Elementen, die für Schwangerschaft charakteristisch sind, noch stattfindet zu einer Zeit, wenn die Trägerin des Tumors das Puerperium lange überstanden hat.

Gegen die Theorie der Entstehung der Neubildung nach Analogie des Fötus in foetu spricht, wie auch Wilms bereits hervorgehoben hat, der ausschliessliche Sitz der Tumoren an der hinteren Bauchwand, ohne Zusammenhang mit der vorderen.

Wir finden, also um es kurz zu resumieren, in der Einstülpung und Einschliessung von foetalen Geweben oder Organismen keine ausreichende Erklärung der Genese der Neubildung.

Es steht fest, dass schliesslich die Neubildung aus einer Zelle hervorgegangen sein muss, und zwar aus einer embryonalen Zelle. Glaubt man doch für die Geschwulstbildung überhaupt, dass die Zelle wieder einen embryonalen Charakter annimmt und dann in Wucherung gerät. Kehrt sie dann zum Charakter des Muttergewebes zurück, dann haben wir einen gutartigen homologen Tumor; einen heterologen dann, wenn das Geschwulstgewebe durch Metatypie den Charakter eines anderen fertigen Gewebes desselben Gewebssystems annimmt. Ob die Metatypie auch zur Metaplasie werden kann, d. h. ob Zellabkömmlinge der Bindegewebssubstanz auch Epithelien bilden können, ist nicht sicher nachgewiesen aber nicht unwahrscheinlich (Zahn). Ich glaube nicht, dass die Dermoidcysten als metaplastische Neubildungen zu betrachten seien, sondern als Neubildungen, die sich aus dem embryonalen Zellmaterial entwickelt haben, das sich im späteren extrauterinen Leben unter günstigsten Umständen zu einer Frucht hätte entwickeln können.

Ich würde glauben, dass die retroperitonealen Dermoide der Bauch- und Beckenhöhle im Keim angeboren sind und sich später nach Analogie der Embryome in irgend einer Zeit des extrauterinen Lebens zur Geschwulst entwickeln. Es müssten diese Zellen eine Zeit lang in einem Schlummerzustande verharrt haben, um schliesslich durch irgend eine Ursache zur Entwickelung zu kommen.

Digitized by Google

Begründet wird diese Auffassung hauptsächlich durch die Lokalisation der retroperitonealen Dermoide und Teratome, über die ich bereits oben berichtet habe. Wenn wir uns nun den Sitz der sämtlichen Tumoren in der Figur nochmals betrachten und die alte Anschauung von Descensus ovariorum für einen Augenblick beibehalten, so drängt sich einem mit Macht der Gedanke auf, das Ovarium habe bei seiner Wanderung Keime ausgestreut, die die Bahn des Descensus bezeichnen, teilweise aber durch Wachstumsvorgänge in die Nachbarschaft dispergiert wären. Dieser Gedanke wird noch befestigt durch die in No. 70 beschriebenenen 2 Dermoide, die durch ihre Richtung die Bahn bezeichnen. Wir müssen hier ganz kurz auf den Descensus ovariorum eingehen.

Nach Wieger besteht ein Bandapparat beim Weibe wie beim Mann.

Der Bandapparat zerfällt in 2 Teile, der obere geht von der Spitze des Wolffschen Körpers nach dem Zwerchfell zu: Zwerchfellsurnierenband. Vorn am untersten Ende der Keimdrüsenanlage, wo diese mit der Tube verwachsen ist, zieht das lig. rot. nach dem Leistenkanal. Mit dem Wachstum des Fötus wird nun das Zwerchfellsurnierenband, das beim 2 cm langen Fötus etwa 1 mm lang ist, länger, beim 7—8 cm langen Fötus ist dasselbe 7 mm lang und atrophiert dann. Mit dem Schrumpfen des Wolffschen Körpers ändert sich auch die Insertion, die nach dem Ovarium (lig. inf. ovarii) und nach dem Becken (lig. inf. pelv.) ausstrahlt. Andererseits nimmt das lig. teres, das mit Muskelzügen in das lig. ovarii ausstrahlt und das dem lig. Hunt. beim Mann entspricht, mit dem Wachstum des Uterus und Ovarium an Mächtigkeit zu. Jedenfalls geht aus Messungen hervor, dass die Distanz von der Spitze des Ovarium zum Zwerchfell rascher wächst, als der Fötus überhaupt, dass also thatsächlich ein Grösserwerden der Entfernung des Ovarium vom Zwerchfell stattfindet: Die Wanderung.

Mehrere Einwände sind gegen diesen Descensus ovariorum und speziell gegen den Versuch eine vollkommene Analogie mit dem Descensus testiculorum herzustellen, gemacht worden, u. a. dass der Canalis Nuckii beim Weibe primär offen ist und doch kein vollkommener Descensus ovariorum stattfindet; ferner ist das Vorkommen quergestreifter Muskulatur im lig. rot. mit dem gewöhnlichen Mechanismus des Descensus nicht vereinbar, ganz abgesehen davon, dass man in neuester Zeit zweifelhaft geworden ist, ob überhaupt beim Manne ein Descensus im gewöhnlichen Sinne stattfindet.

Digitized by Google

Dass das Ovarium seine Lagebeziehungen während des fötalen Lebens und auch noch im extrauterinen Leben wechselt, ist sicher. Wir können da am besten 2 Phasen unterscheiden. Die Grenze liegt etwa im dritten Monat.

Wie bekannt, bildet sich nach Waldeyer das Ovarium beim Menschen, indem an der dorsalen Wand der Splanchnocele zwischen Wolffschen Körper und Ansatz des Mesenteriums sich ein Lager cylindrischer Zellen aus dem übrigen Mesothel differenziert. Aus diesem verdickten Mesothelstreifen gehen die Eizellen hervor. Waldeyer giebt vom Hühnchenembryo an, dass die erste Anlage der Keimdrüse in der 80—88ten Brutstunde als ein feiner weisslicher Streifen besteht, der an der medialen Seite des Wolffschen Körpers verläuft und fast so lang ist, wie dieser d. h. er reicht vom Zwerchfell bis zur plica urogenitalis. Später hält das Wachstum des Ovariums mit dem des Wolffschen Körpers nicht Schritt, dasselbe beschränkt sich auf die vordere Spitze desselben. Noch später wächst dann das Ovarium und der Wolffsche Körper atrophiert. Jedenfalls, sagt Waldeyer im Schlusskapitel, breitet sich in allen Fällen von den Amphibien bis zum Menschen herauf das Keimepithel stets mehr flächenhaft aus und überzieht einen mehr oder minder grossen Abschnitt der Peritonealhöhle.

Nach Minot erstreckt sich die Genitalleiste beinahe über die ganze Länge der Bauchhöhle. Ihr vorderes Ende ist wahrscheinlich mit dem Glomus der Vorniere identisch, ihr hinteres Ende bleibt undifferenziert und bildet das sogenannte Gubernakulum. Der Rest der Leiste, welcher dem grössten Teile ihrer Ausdehnung entspricht, wird zur eigentlichen Anlage der Geschlechtsdrüse.

Auch in der Abbildung von Coste im Köllikerschen Lehrbuche sehen wir die Eierstocksanlage als einen langen Streifen, medial vom Wolffschen Körper durch den Bauchraum ziehen.

Nach Nagel hat die Keimdrüse bei einem Embryo von 7 cm Länge eine solche von 5 mm und bei einem von 15 cm eine solche von 9 mm. Nimmt man zu diesen Zahlenangaben noch dazu, dass von der gemessenen Körperlänge in der frühesten Zeit ein relativ viel grösserer Teil auf den Kopf kommt wie später, sowie, dass infolge der Krümmung der Wirbelsäule die Längsausdehnung des Bauches in dieser Zeit eine viel winzigere ist, so erkennt man, dass das Ovarium, je jünger es ist, einen um so grösseren Teil der Längsausdehnung des Bauches einnimmt, und indem es selbst bedeutend im Wachstum gegen das der übrigen Bauchorgane zurück-

Digitized by Google

bleibt, kommt es am Ende des intrauterinen Lebens zu dem bekannten Zustande, nach dem das Ovarium nur einen kleinen Teil der Längsausdehnung des Bauches einnimmt. Ja dieses inkongruente Wachstum geht auch im extrauterinen Leben noch weiter.

Diese Differenz im Wachstum, verbunden mit der Streckung der Längsaxe der Frucht, giebt zu eigentümlichen Verschiebungen Anlass, die zur Aufklärung der Lageverhältnisse von Ovarium und Nierenanlage in den ersten Monaten dienen.

Das asymmetrische Wachstum des Bauches geht etwa um den Nabel als Mittelpunkt vor sich und zwar kann man es sich am besten mit dem Aufrollen eines Fächers, der nach beiden Seiten auseinandergeht, vergleichen, wobei die Enden der Spangen der Wirbelsäule des Fötus entsprechen. Man muss dann noch annehmen, dass die Spangen resp. die Radien des Fächers mit dem weiteren Aufrollen länger werden, so dass ihre Enden nicht ein Kreissegment, sondern eine einer Parabel entsprechende Linie bilden. Nur auf diese Weise ist es zu erklären, dass die Niere, die als Nierenknospe nahe dem untersten kaudalen Ende des Wolffschen Ganges entspringt, ohne allzusehr ihre Lagebeziehungen zu den entsprechenden Wirbeln zu ändern, am Ende des intrauterinen Lebens soweit vom Ovarium ab zu liegen kommt. Betrachtet man das Schwanzende des Fötus als fixen Punkt, dann wandert die Niere sicher nach aufwärts, denn sie entspringt mit einem kurzen breiten Stiel aus dem Wolffschen Gang und der lange Ureter bildet sich erst allmählich aus. Hier haben wir nicht ein konstruiertes Band, welches die Niere heraufzieht und wenn es diesen Dienst geleistet hat, zu Grunde geht, sondern ein Organ, das sich bilden muss, um einem anderen lebenswichtigen Organ als Ausführungsgang zu dienen. Da nun das Ovarium mit samt den Resten des Wolffschen Körpers am Schluss der Entwickelungsperiode im Becken liegt, so müssen, wie sich die topographischen Verhältnisse an den ausgezeichneten, nach Serienschnitten angefertigten Wachsmodellen von Keibel klar übersehen lassen, die Ovarialanlage und das Ende der epithelialen Ausstülpung des Wolffschen Ganges, um die sich dann die Niere bildet in einem gewissen Stadium aneinander vorbeipassieren. Auf diesen Verschiebungen beruht das Vorkommen der Dermoide resp. Teratome oberhalb der Niere, wie in den Fällen von Bardenheuer, Zweifel und Herrera. Die Lokalisation dieser Dermoide ist auf diese Weise vollkommen erklärlich. Leichter jedenfalls wie bei einer

Digitized by Google

Ableitung aus dem Wolffschen Gang. Hier wäre auch der Platz der Dermoide der Niere von Page und Madelung zu gedenken. So erklären sich alle Dermoide leicht und ungezwungen bis auf die am tiefsten retrorectal sitzenden Dermoide, bei denen man die obere Grenze mit dem Finger umgreifen konnte und die Dermoide im lig. rot. Die Aberration oder Dispersion der Keime in die Nachbarschaft hat aber durchaus nichts befremdliches und ungewöhnliches. Gerade in neuester Zeit hat die genaue Untersuchung derartige Versprengungen bekannt gegeben. Man denke an die Versprengung von Nebennierenkeimen in die Substanz des lig. lat., die durch das Abwärtswachsen der Müllerschen Gänge dorthin dislociert werden sollen, ohne dass man sich auf einen sehr nahen Zusammenhang dieser Gebilde berufen könnte.

Geschwulstbildung von Seiten des Wolffschen Körpers sind beschrieben an der hinteren Becken- bezw. Bauchwand (Hartz) von v. Recklinghausen in den Tuben und dem Uterus, ferner im Retractor uteri und was für uns besonders wichtig ist, auch von v. Recklinghausen u. a. im lig. rot. bezw. der Leistengegend.

Die Analogie ist hier, wie wir sehen, eine sehr weitgehende, da Reste des Wolffschen Körpers legitimer Weise nicht in das lig. rot. gehören. Wie diese Verschleppung abgesprengter organoider Teile zustande kommt, gehört nicht in den Rahmen dieser Abhandlung.

Die Absprengung selbst kommt jedenfalls bei der Bildung des Ovarium zustande und hat mit dem fertigen Ovarium nichts mehr zu thun. Absprengungen vom Ovarium, die erst nach Bildung des Ovarium, also nach dem dritten Monat des fötalen Lebens stattgefunden haben, sind als dritte Ovarien vielfach beschrieben worden und liegen manchmal in grosser Anzahl in der Nähe des Ovarium auf dem hinteren Blatt des Ligamentes verstreut. Dass aber in frühester Zeit Keimpartikel abgesprengt werden und dann retroperitoneal zu liegen kommen, erklärt sich aus der Bildung des Ovarium ohne Schwierigkeit: aus dem Mesenchym aus der Gegend des Wolffschen Körpers beginnt Bindegewebe in das Mesothel der Keimanlage hereinzuwandern, sie hebt sich zu einer in sich geschlossenen Falte ab und entfernt sich, indem sie eine Peritonealduplikatur, die später das lig. lat. bildet, nach sich zieht, von der subserösen Unterlage. Bei diesem Vorgange können nun analog, wie bei der Schilddrüse oder einem andern Organe durch die Wachstumsvorgänge selbst Keimepithelzellen abgesprengt

Digitized by Google

werden, die auf der Unterlage haften bleiben; sie werden dann von dem in das Keimepithel einwuchernden Bindegewebe abgekapselt und kommen so subserös zu liegen.

Waldeyer ist auf Grund seiner entwickelungsgeschichtlichen Arbeiten zu einem ähnlichen Resultat gekommen, wie ich durch die Zusammenstellung und Orientierung der bisher bekannten Tumoren.[1]) Er schreibt, es liegt nahe, das Keimepithel und partielle lokale Einstülpungen desselben für die Genese der Cysten des lig. lat. zu verwerten. Wir können aber noch weiter gehen und manche anscheinend seröse Cysten, die man mitunter an dem Mesenterium etc. findet, auf das Keimepithel zurückführen. Vielleicht sind auch manche Dermoidcystome der Peritonealhöhle dem Keimepithel nicht fremd. Bezüglich der Eierstocksdermoide stellt er in einer anderen Arbeit seine bekannte Theorie auf: Jede Epithelzelle im Eierstock ist zur Bildung eines Eies befähigt, jedes Ei hat das Zeug in sich, anders als es selbst geartete Bildungen zu produzieren. Wenn sich die Ovarialzelle furcht und vermehrt, dann kann, wenn ein abnormer Wucherungstypus auftritt, entweder, wenn die Zellen sich gleich bleiben, ein Myxoidkystom entstehen, oder, wenn die Zelle ihren Charakter ändert und zwar einen epidermoidalen Charakter annimmt, ein Dermoidkystom.

Diese Auffassung hat sich in der letzten Zeit durch die neueren Untersuchungen nicht als ganz haltbar erwiesen, und wir schliessen uns hier den Wilmschen Anschauungen an, so verführerisch es auch wäre, für die einfachsten Atherome, deren Wand lediglich aus Plattenepithel ohne Differenzierung besteht, einen derartigen Modus anzunehmen. Aber in einer anderen Weise nähere ich mich dann wieder der Waldeyerschen Auffassung, als der weitergehenden, indem ich den Begriff des Keimepithels beibehalte. Wir wissen nicht, ob die abgesprengten Keime, die Zellen sind, die sich ursprünglich vom Cölomepithel differenzieren, oder ob die Ureier dabei eine Rolle spielen. Über die Bedeutung derselben herrscht noch keine Klarheit. Nach Angaben von Minot finden sich dieselben auch ausserhalb der Keimleiste im Cölomepithel verstreut, ja, wie Geyl annimmt, sollen dieselben auch gelegentlich in den Müllerschen Gang eingeschlossen werden können und hier die Keime für Dermoide der Vagina etc. abgeben können. Von diesen fern der Keimleiste vorkommenden Ureiern liegen keine An-

[1]) cf. auch eine Bemerkung bei Gebhardt.

Digitized by Google

haltspunkte vor, dass sie in Beziehung zu den Generationsvorgängen stehen, dagegen kann man im Ovarium ihre Entwickelung zu Eizellen oder reifen Eiern verfolgen. Als Geschlechtszellen sind also nur die Ureier der Keimleiste anzusprechen. Es liegt mir hier fern, mich nun in spekulative Erörterungen behufs Erklärung der Dermoide einzulassen, also etwa in Analogie mit den Embryonen anzunehmen, dass ein derartiges Urei in der oben geschilderten Weise sich von der Keimleiste abschnürt, wie es sich, nachdem es eine Zeit lang im Schlummerzustande verharrt hat, ausreift und unter dem Einflusse eines Nisus formativus, einer Summe von Reizen, zu denen hier wesentlich die Verlagerung zu rechnen ist, in Wucherung gerät und unter Wachstum ausschliesslich resp. vorzugsweise des Hornblattes sich zu einer Neubildung auswächst, wie sie im Beginn der Arbeit aufgezählt sind.

Ich beschränke mich darauf, zu behaupten, dass die retroperitonealen Dermoide der Becken- und Bauchhöhle aus abgesprengten Teilen des Keimepithels stammen und dass die intraperitonealen Dermoide zurückzuführen sind auf Abschnürungen von Embryonen oder auf Neubildungen aus dritten Ovarien.

Mikroskopische Beschreibung der Tumoren.

1. Fall 70. Gyn. Journ. 1898 No. 8.

Der kleinere der beiden entfernten Tumoren hat im gehärteten Zustande die Grösse einer grossen Erbse. Konsistenz prall-elastisch, Farbe weiss, Oberfläche glänzend und glatt. Der grösste Durchmesser am Präparat beträgt 8 mm. Makroskopisch erkennt man an Schnitten, dass die Wand des Tumors ungleich dick ist, an einzelnen Stellen ist die Wand papierdünn, an anderen bis zu 1 mm dick. An dem einen Pol erhebt sich die Wand zu 2 papillenartigen Vorsprüngen. In der Tumorwand lassen sich makroskopisch 3 Schichten unterscheiden; die äusserste wird durch einen scharfen dunklen Rand gebildet, die mittlere Hauptmasse des Mantels durch eine mit Alaunkarmin sehr schlecht sich färbende Schicht, der dann nach innen eine unregelmässig gefärbte Schicht aufsitzt. Das Innere ist ausgefüllt von einem richtigen Atherombrei, in dem weder makroskopisch noch mikroskopisch Haare oder andere auffallende Bestandteile nachzuweisen sind.

Mikroskopische Untersuchung ergiebt: Die äusserste Schicht des Tumors wird gebildet durch ein fast strukturloses Bindegewebe

Digitized by Google

von bräunlicher Farbe, das wellenförmig und koncentrisch angeordnet ist; nirgends ist ein Peritonealüberzug zu erkennen!

An den Stellen, an denen der Mantel etwas dicker ist, erkennt man spindelförmige Bindegewebszellen mit meist sehr protoplasmaarmen Zellleib, manchmal auch noch ganz schöne Bindegewebszellen. Die äusserste Schicht sitzt auf der mittleren durch Vermittelung einer lockeren, durchflochtenen Bindegewebsschicht auf, deren Fasern meist radial oder senkrecht zwischen beiden Schichten verlaufen. Das Gros dieser Fasergewebsbündel ist jedenfalls quer getroffen. Nur an den dünnsten Stellen der Cystenwand fehlen sie. An den papillenartigen Erhebungen partizipiert die gesamte äussere Schicht nicht, diese kommt vielmehr vollkommen auf Rechnung der mittleren Schicht.

Letztere bildet überhaupt die Masse der Wand, sie bewirkt neben den Papillen auch die Verdickung der übrigen Teile der Wand, sie hat sich mit Alaunkarmin fast gar nicht gefärbt und ist fast strukturlos. Sie besteht aus geschichteten fibrillärem Bindegewebe, in dem nur spärlich eingestreute Kerne sichtbar sind. Das Bindegewebe ist ebenfalls lamellär koncentrisch angeordnet und mit Spalträumen durchsetzt, die vielleicht zur Cirkulation verwendet werden, da Gefässe überhaupt nicht sichtbar sind.

Die innerste, wieder intensiver gefärbte Schicht lässt nur an einzelnen Stellen deutliche Plattenepithelien erkennen mit gut gefärbtem Kern und schönem Protoplasma. Die Epithelien liegen in mehreren Schichten übereinander. An einzelnen Stellen haben die Zellen mehr kubische Gestalt, an anderen sind sie mehr spindelförmig. Bei weitem der grösste Teil der Zellen ist degeneriert und geht ohne bestimmte Grenzen in die das Innere ausfüllende breiige Masse über. Eine grössere Mächtigkeit der Lage oder bessere Struktur besitzt die Plattenepithellage weder auf den Papillen noch an anderen Stellen der Wand. Eine Zotte oder weitere Bestandteile anderer Keimblätter waren in der Schnittserie nicht zu erkennen.

Der grössere Tumor ist bei der Formalinhärtung ziemlich stark geschrumpft. Die Wand ist grösstenteils nur 1 mm dick, manchmal noch weniger. An einzelnen Stellen bestehen Verdickungen der Wand in Form halberbsengrosser Erhabenheiten oder 1 mm hoher und 3 mm breiter Leisten, die ohne bestimmte, gesetzmässige Anordnung in das Innere der Cyste vorspringen. Der grössere Teil der Aussenwand ist von einem jetzt graurötlich aussehenden zarten Häutchen überzogen, dem Peritonealstiel, an dem die Cyste fest-

Digitized by Google

sass. In einem kleinen Teile liegt die ebenfalls weissglänzende Oberfläche klar zu Tage und ist hier keine Peritonealschicht über der Tumorwand verschieblich.

Die Innenfläche erscheint ziemlich rauh mit Schüppchen bedeckt und zeigt die oben erwähnten Erhabenheiten. An der Innenwand sind regellos kurze Haare angeheftet, sie senken sich aber nur in die oberflächlichsten Schichten ein und lassen sich sehr leicht ausziehen. Eine bestimmte Stelle, wo sie angewachsen sind und wo die Cystenwand die Beschaffenheit der äusseren Haut zeigt, kurz eine Dermoidzotte, ist nicht zu sehen.

Der Tumorstiel besteht aus einem ganz lockeren, grossmaschigen, zellreichen, fibrillären Bindegewebe, das ausserordentlich reich mit Blutgefässen in allen Grössen durchsetzt ist. Der Stiel giebt deutlich Blutgefässe in die Tumorwand ab, zumal da, wo der Stiel sich am Rande an den Tumor inseriert. Hier ist die Ernährung des Tumors im Gegensatz zu dem erstbeschriebenen klar. Eine bestimmte Grenze besteht zwischen dieser Stielschicht und der zellarmen Wandschicht des Tumors nicht, vielmehr sind sie durch eine vielfach, namentlich längs des Verlaufs der Blutgefässe angehäufte mit Rundzellen durchsetzte Schicht miteinander verbunden. An einzelnen Stellen sind die Rundzellen zu kleinem Haufen angesammelt.

Der Hauptteil der Tumorwand besteht aus zellarmem fibrösen Gewebe von wechselnder Mächtigkeit, an einzelnen schwillt es zu den oben erwähnten Leisten an; da, wo diese am mächtigsten ist, zeigt das Bindegewebe ebenfalls wie an dem kleinen Tumor eine fast kernlose lamellenartige koncentrische Schichtung, auch die Spalträume ohne Endothelbesatz sieht man; Blutgefässe fehlen vollkommen. Nur an wenigen Stellen, wo auch die Epitheldecke besonders ausgezeichnet ist, findet man die Struktur des Unterhautfettgewebes.

Die Innenfläche des Tumors besteht an den meisten Stellen aus einer mehrfachen dicht geschichteten Reihe von Plattenepithel, die Zellen langgestreckt, spindelförmig, meist sehr stark überfärbt und undeutlich, nur an einigen Stellen, wo die Wand dünn ist, wo die gefässhaltige Stielschicht mittelst der ebenfalls sehr gut ernährten, zellreichen, dem Unterhautbindegewebe gleichenden Schicht nahe an die Innenfläche herantritt, sieht man ein schönes geschichtetes Plattenepithel, in den untersten Schichten mit grossen kubischen, dem Rete Malpighi ähnlichen Zellen, an der Oberfläche

Digitized by Google

sind die Zellen ebenfalls wieder überfärbt und undeutlich. Von Papillen, Drüsen, überhaupt der Haut ähnlichen Struktur ist nichts zu sehen.

Die in dem Tumor gefundenen Haare besitzen eine Länge von $1-2^1/_2$ cm; man findet sie nicht nur an Stellen, wo das Plattenepithel noch schön erhalten ist, sondern auch da, wo die äusserste Innenschicht des Tumors als Plattenepithel nicht mehr deutlich erkennbar ist oder ganz fehlt; nur da, wo die zellenarme Bindegewebssubstanz des Mantels in besonderer Mächtigkeit entwickelt ist, fehlen die Haare vollkommen. Die Haare zeigen, soweit man sie einzeln untersucht, alle eine Spitze, sie zeigen ferner eine leichte Längsstreifung, doch ist weder eine Querstreifung der Rindensubstanz, noch eine Kutikula zu erkennen. Auch auf Querschnitten ist eine Scheidung in Mark und Rindensubstanz zn erkennen. Die Epithelzellen der inneren und äusseren Wurzelscheide sind ebenfalls nicht zu erkennen, einzig und allein sieht man eine koncentrische Schichtung des Bindegewebes um das Haar als äussere Haarbalgscheide.

Schnitte durch die prominenten Stellen des Tumormantels zeigen, dass dieselben hervorgerufen werden entweder durch Einlagerung von Platten zellarmen Gewebes oder durch Fettgewebe. An Rasiermesserschnitten durch die in Formalin gehärteten Teile sah man die Maschen mit einer trüben homogenen Masse ausgefüllt. Bei Alkoholbehandlung traten unter Leerung der Maschenräume deutliche Fetttröpfchen auf. Die Gerüstsubstanz strahlt aus 3 Knotenpunkten, die in dem hier gefässreichen Bindegewebe gelegen sind, aus. Die Zellen des Bindegewebes sind jung und zeigen deutliche Sternform. Der Epithelbesatz über dieser Stelle ist ausserordentlich schwach färbbar.

Die Tumoren stellen also richtige Atherome resp. Dermoidcysten dar, der Mantel besteht aus Bindegewebe, die Innenschicht aus Plattenepithel. Letzteres ist im kleineren Tumor im Zustande höchster Degeneration, im grösseren besser erhalten. Die Haare sind z. T. vielleicht sekundär implantiert, nachdem die ursprüngliche Dermoidmasse, auf der sie gewachsen, zu Grunde gegangen ist. Also, wenn man auch das Fehlen der Talgdrüsen in Betracht zieht, auch hier Zeichen der Degeneration. Letztere ist verursacht durch Störung der Ernährung, wahrscheinlich durch die massenhafte Einlagerung von kernarmem koncentrisch lamellär angeordneten Bindegewebe an Stelle des subkutanen Zellgewebes.

Digitized by Google

2. Frau L., Gyn. Journ. No. 335. cfr. Fall 35.

Die Dermoidanlage ist dargestellt durch den oben beschriebenen kleinen Höcker oder vielmehr nur durch eine Kuppe über diesen Höcker, denn die Hauptmasse der Warze besteht aus einer bindegewebigen Verdickung der Cystenwand an dieser Stelle. Das Bindegewebe ist relativ kernarm, unterscheidet sich von der übrigen Cystenwand überhaupt nur durch seinen sehr grossen Reichtum an stattlichen Blutgefässen.

Die äussere Bedeckung wird gebildet durch eine mehrfache, 8—10fache Lage von geschichteten Plattenepithelzellen. Ein Stratum corneum fehlt vollständig, die Zellen der untersten Lage entsprechen vollkommen dem Stratum Malpighi. Papillen sind nicht zu sehen, die seichten Einwölbungen des Unterhautbindegewebes sind als solche kaum anzusehen. Am Rand der Dermoidwarze geht das Plattenepithel auf die Innenwand der Cyste über. An einzelnen Stellen gehen solide Zapfen des Epithels etwas mehr in die Tiefe, das sind dann die Stellen, in die aus der Tiefe die Schweissdrüsen einmünden. Es fehlen vollständig die Haare, die Talgdrüsen und Papillen. Die Ähnlichkeit mit der Haut ist also nur eine sehr beschränkte. Das unter dieser Plattenepithelschicht liegende Bindegewebe ist ausserordentlich dicht und je mehr nach innen, um so kernarmer; nur selten wird dasselbe durchbrochen durch einen senkrecht durchverlaufenden Ausführungsgang einer Schweissdrüse, häufiger dagegen durch grössere Blutgefässe. Darunter kommt dann eine Schicht, in der bunt durcheinander Fettgewebe, glatte Muskulatur, eine kleine Knochenspange und die Schweissdrüsen liegen. Die letzteren bilden knäuelförmig zusammenliegend eine grosse Platte, sind stark dilatiert und sehr stark gewunden, so dass nur ausserordentlich selten Längsschnitte der Drüsen gefunden werden. Sie reichen teilweise sehr tief herunter, so dass manchmal eine dicke Schicht glatter Muskulatur zwischen ihnen und dem Epithel liegt, an der sie vorbei müssen, um an die Oberfläche zu kommen. Das umliegende Gewebe ist meist Fettgewebe. Die Muskulatur verläuft meist in grösseren Bündeln, die stellenweise ziemlich erhebliche Komplexe ausmachen, von dem Unterhautbindegewebe aber getrennt durch starke Gefässe. An einzelnen Stellen liegen auch kleinere Muskelbündel unter dem Unterhautbindegewebe. Am stärksten ist die Lage da, wo die Dermoidanlage der Cystenwand aufsitzt. Die Muskulatur verläuft meist parallel zur Cystenwand und senkrecht zur Schnittführung. Das Fettgewebe ist

Digitized by Google

sehr zart. Der Knochen zeigt sehr schöne Knochenkörperchen und Haversische Kanäle. Nach der Cystenwand zu kommt dann noch eine Lage kernarmen, fibrillären, mit grossen arteriellen, venösen und Lymphgefässen durchzogenen Bindegewebes. —

3. cfr. pag. 131 u. Fig. I—III.

Das Präparat stellt eine Ovarialcyste dar, die in der Nähe der Ala Vespertilionis deutlich polycystös ist, eine etwa pflaumengrosse Cyste überragt die übrigen bedeutend an Grösse. Die Tube ist stark gewunden und sitzt an einer schönen Mesosalpinx, die ebenfalls kleine Cystchen enthält. Auf der Aussenfläche des Tumors fällt ein Kranz von Blutgefässen auf, die um den Tumor einen Ring bilden, der einen grösseren und dickeren, tubenwärts gelegenen Teil, in dem sich auch das Polykystom befindet, scheidet von einem kleineren dünnwandigen; die tubenwärts gelegene Partie schimmert bläulich durch, während die übrige weiss ist. Auf der Innenfläche entspricht der Reihe Blutgefässe ein etwas erhabener Ring, an dem nach abwärts sich die Cyste etwas in Falten absetzt, so dass dieser ringförmigen Linie deutlich eine Einschnürung entspricht; der Ring ist an einer Stelle bis zu 1 cm dick. In dem tubenwärts von der zirkulären Einschnürung gelegenen Partie der Cyste befindet sich an einer Stelle ein stecknadelkopfgrosses, weisses, etwas erhabenes Knötchen, das etwas in die Wand des Tumors eingebettet ist, und an das sich ein etwa 1 cm langer ganz flacher Wall anschliesst. In der mehrfach erwähnten zirkulären Linie befindet sich nur eine warzenförmige etwa bohnengrosse Hervorragung, die sich nach oben in 2 kleine etwa im rechten Winkel abzweigende Hörner teilt. Das eine Horn hat 2 stecknadelkopfgrosse Öffnungen, die durch eine freie Brücke getrennt sind. Der Inhalt dieses Hornes ist deutlich talgig. Auch im anderen Horn ist eine kleine Öffnung, aus dessen Inneren ebenfalls ein gelblich-weisser Brei herausschimmert. Die Warze sitzt auf einer harten Partie des Tumors auf und hat eine im ganzen unebene Oberfläche. — In der Cyste liegt ein plattes, etwas über bohnengrosses Gebilde, das wie ein kleinster Schwamm mit kleinsten Poren aussieht, aus dem freie Härchen bis zu 1 cm Länge heraussehen. Auf seinem Durchschnitt kann man eine hellere Rindenschicht von einer dunkler gefärbten inneren Schicht unterscheiden. —

Digitized by Google

Mikroskopische Beschreibung.

a. Die Dermoidzotte: die Cystenwand in der Nähe der Basis der Zotte ist ausserordentlich dick und besteht aus 3 Lagen von Bindegewebe. Die äussere und innere Lage besteht aus sehr derben, kernarmen fibrillären Bindegewebe, während die mittlere Schicht kernreicher und lockerer ist und die grössere Menge Arterien und Venen zeigt, und zwar werden die Blutgefässe um so reichlicher, je mehr man sich der Basis der Zotte nähert. An der Aussenfläche sieht man mehrfach Blutgefässe, aber kein Epithel. Die Innenfläche der Cyste ist von einer Lage kubischer Zellen bedeckt. Die Dermoidzotte sitzt auf einer Verdickung des Bindegewebes, springt pilzförmig vor und teilt sich dann in 2 Partien. Der Epithelbesatz der Zotte besteht zum Teil aus einer dünnen mehrfachen Lage von Plattenepithel; sodann kommt vor ein niedriges Cylinderepithel als Übergangsepithel und eine mehrfache Lage schönsten hohen Cylinderepithels, das an der Oberfläche sehr gut erhaltene Flimmern trägt; bei weitem der grösste Teil der Zotte trägt Flimmerepithel, erstens ist das eine Horn (a) vollständig damit besetzt und auch auf dem zweiten Horn (b) befinden sich grosse Inseln von Flimmerepithel. Plattenepithel ist hauptsächlich auf dem Horn b, wo dieses in die Cystenwand übergeht. Es kommen infolgedessen Übergänge von Plattenepithel zu Cylinderepithel auch auf einem Schnitte mehrfach vor und zwar ist der Übergang mehr oder minder rasch durch Einschaltung eines Zwischenepithels, oder es geht z. B. der Epithelbesatz des erweiterten Ausführungsganges einer Talgdrüse, in dem derselbe sich nur eine ganz kurze Strecke wallartig über die Oberfläche erhebt, ganz unvermittelt in das Flimmerepithel über. —

Z. T. sind entsprechend den schon makroskopisch sichtbaren Löchern in der Oberfläche grosse Defekte im Epithelbesatz und zwar sind dieselben entschieden hervorgerufen durch die kolossale Wucherung der Talgdrüsen. Diese bilden die Hauptmasse des Horns b und einen guten Teil der Masse des Hornes a. Dieselben zeigen ausserordentlich grosse Zellen mit sehr viel Protoplasma und einen schön gefärbten Kern. Die einzelnen Drüsenlappen liegen dicht aneinander, so dass nur sehr wenig Zwischensubstanz vorhanden ist. Die Drüsen sind z. T. cystisch degeneriert, die Ausführungsgänge der übrigen Drüsen sind dilatiert und z. T. mit Sekret gefüllt. An einzelnen Stellen ragen die Talgdrüsen bis fast

Digitized by Google

an die Oberfläche, so dass unter dem Epithel nur sehr wenig Zwischengewebe ist, z. T. haben sie den Epithelbesatz wohl, in dem Atherome geplatzt sind, durchbrochen; Haare sind in der ganzen Dermoidzotte nicht vorhanden, sondern nur in dem kleinen losen Körperchen, das unten beschrieben werden soll. In einzelnen Teilen gehen diese Talgdrüsenkonglomerate auch bis in die Zotte a, und liegen hier direkt unter dem Flimmerepithel. In dem Gebiete der Talgdrüsen liegen in der Zotte b unter dem Plattenepithel noch mehrere eigentümliche Gebilde, die sich durch ihre sehr starke Färbung auszeichnen. Dieselben sind fast vollkommen rund und konzentrisch geschichtet, sie machen im ersten Augenblick den Eindruck von Knorpelspangen in einem frühen Entwickelungsstadium. Sie bestehen aus platten spindelförmigen Zellen mit sich nicht sehr stark abhebendem Kern, weil das Protoplasma sich ebenfalls sehr stark färbt. Eine Zwischensubstanz ist aber nicht sichtbar. An einigen Stellen sieht man die Gebilde auch in Beziehung zu dem Plattenepithel der Oberfläche treten. Jedenfalls stellen sie aber im Gegensatz zu diesem wohl ein jüngeres noch wachsendes Stadium dar, aus dem sich bei weiterer Entwickelung vielleicht später irgend ein anderes ektodermales Gebilde differenziert haben würde.

Selten werden die Talgdrüsenkonglomerate durchzogen von Zügen glatter Muskulatur, häufiger von Bindegewebszügen, in denen die Ausführungsgänge der tiefliegenden Schweissdrüsen an die Oberfläche geführt werden.

Im Gebiete des Hornes a, das mit Flimmerepithel besetzt ist, haben wir tiefe gewundene Einsenkungen des Flimmerepithels, in der Tiefe angetroffen, machen sie den Eindruck von Flimmercysten. In flachere Einsenkungen des Epithels sieht man die mit hohem Cylinderepithel (mit basalstehendem Kerne) ausgekleideten Ausführungsgänge der stark gewundenen knäuelförmigen Drüsen, die wohl als Schleimdrüsen anzusprechen sind. Auch hier sind die Ausführungsgänge dilatiert und deutlich mit Sekret angefüllt. Diese Drüsen sowie die Schweissdrüsen liegen in den tiefen Schichten, in denen das Bindegewebe prävaliert. In die Dermoidzotte eingelagert ist auch noch ein grösserer Komplex von Fettgewebe. In den tieferen Schichten befindet sich eine starke Lage glatter Muskulatur, die in mehr oder minder mächtigen Bündeln angeordnet ist und ein anderes eigentümlich angeordnetes Gebilde. Dasselbe besteht aus einer grossen Anzahl grösserer und kleinster Cysten, die zusammen

Digitized by Google

einen linsenförmigen Körper bilden, der beiderseits noch etwas weiter in die bindegewebige Basis der Zotte sich erstreckt wie die Schweissdrüse. In eine Kapsel ist der Körper nicht eingehüllt, die kleinsten Cysten haben eine noch regelmässige sechseckige Gestalt, während die grösseren mehr lang rechteckig ausgezogen sind; bekleidet sind die Cysten mit einer einfachen Lage eines niedrigen Cylinderepithels mit sehr grossem Kern. Der Inhalt ist homogen mit kleinen Vakuolen darin, namentlich am Rande. Die Cysten liegen fast Wand an Wand, nur getrennt durch eine schmale Zwischenschicht von Bindegewebe mit Blutgefässen darin. In einzelnen dickeren Bindegewebsbündeln waren auch Nervenfasern nachzuweisen. Von Herrn Privatdocent Dr. Schmid wurde dieser Körper als Schilddrüse erkannt.

b. Die stecknadelkopfgrosse Hervorragung bildet fast eine vollkommene Wiederholung der Dermoidmasse. Die Oberfläche ist bedeckt mit Cylinderepithel, das an einigen Stellen, hauptsächlich an der Spitze, geschichtet ist und deutliche schöne Flimmern trägt. Plattenepithel tritt nur an wenigen Stellen der Oberfläche zu Tage, meist nur da, wo der Ausführungsgang einer Talgdrüse sich wallartig umschlägt oder wo die Epithelzapfen, die schon oben beschrieben sind, an die Oberfläche treten. Darunter liegt wieder eine grosse Lage Talgdrüsen, stark in Wucherung begriffen mit weiten Ausführungsgängen. Darunter kommt dann als Unikum im Tumor eine längliche Knorpelspange aus schönstem hyalinen Knorpel bestehend. Sie reicht tiefer in das Gewebe hinein, wie die Talgdrüsen, nur die soliden Epithelzapfen begleiten sie bis an das Ende. Das Epithel geht allmählich in das Epithel der Cystenwand über. Bindegewebe ist in dem Knopf nur in spärlichen Zügen vertreten und konzentrisch um den Knorpel angeordnet. Glatte Muskulatur nur sehr wenig. Dagegen befindet sich die kolloide schilddrüsenähnliche Substanz auch hier wieder vor, wenn auch nicht so grossartig, wie in der Hauptzotte, die Cystchen sind durchschnittlich kleiner und das Bindegewebe zwischen den Cysten stärker entwickelt. —

c. Der lose Körper. Die Grundsubstanz resp. das Gerüst besteht aus einem lockeren Bindegewebe mit feinen Zügen glatter Muskulatur, die teils netzförmig verwebt sind, teils in Beziehung zu den Härchen stehen. In dieses Netz ist eine grössere Partie Fettgewebe eingelagert und dichteres Bindegewebe mit grösseren Gefässen. Das Bindegewebe ist in der Hauptmasse sehr locker

Digitized by Google

und mit reichlicher Zwischensubstanz durchsetzt, die sich schlecht färbt und etwas undurchsichtig ist. Beginn der fettigen Degeneration. In dieses Grundgewebe sind Haare implantiert; wenn nun auch keine Struktur der äusseren Haut vorhanden ist, so sieht man doch, dass die Haare hauptsächlich an der Peripherie sitzen, während das Innere des Körpers, namentlich das Fettgewebe, frei von Haaren ist. Die Haare sind grösstenteils in den Schnitten schräg getroffen, sind auffallend klein, am besten ausgebildet ist die bindegewebige Haarscheide; während die Epithelzellen der äusseren Wurzelscheide meistenteils noch erhalten sind, sind die Epithelzellen der inneren Wurzelscheide fast bei allen Haaren degeneriert, sie haben sich schlecht gefärbt, die Zellgrenzen sind teilweise nicht mehr zu unterscheiden, die Zellen teils gequollen, der grössere Teil ist überhaupt zu Grunde gegangen, denn die Haare stecken manchmal ohne Zusammenhang ganz lose in der äusseren Wurzelscheide drin. Auch die Talgdrüsen sind bei weitem nicht in dem üppigen Wucherungszustand, wie in der Hauptzotte, sie sind im ganzen viel kleiner, die Zellen verschwommen und schlecht gefärbt.

Frau C. Gyn. Journal No. 225, 1898. cfr. pag. 127 u. Fig. IV.

Der Tumor stellt ein Polycystom dar, das bei der Operation einriss und aus welchem sich helle, klare Flüssigkeit entleerte. Eine Stelle fühlt sich besonders hart an und beim Aufschneiden entleert sich die richtige Dermoidschmiere mit wenigen Haaren. In der Zwischenwand einer grösseren Cyste und der Dermoidcyste befindet sich eine halbpfennigstückgrosse flache Erhabenheit, die mit etwa 10—20 mehr oder minder dicken Haaren besetzt ist. Die Bedeckung macht vollständig den Eindruck der äusseren Haut; von dort aus geht bogenförmig ein erhabener Rand aus, etwa von der Länge von 2 cm. Die übrige Innenfläche der Cyste ist rauh durch anhaftende Schmiere, aber sonst ohne Besonderheiten. In resp. auf der Wand haften dann noch einige spitze, kleine Bröckel, die makroskopisch den Eindruck kleiner Knochensplitter machen, sich mikroskopisch aber als Kalk erweisen.

Mikroskopisch besteht die Dermoidanlage aus einer flachen Erhabenheit, die der hier durch eine mächtige Anschwellung jungen Bindegewebes verdickten Cystenwand, mittelst einer lockeren Schicht von Zwischenbindegewebe aufgeheftet ist. Die Bedeckung der Anlage besteht aus einer mehrfachen Lage von Plattenepithel, das sich stark überfärbt hat. Die Zellen liegen dicht, wie im

Digitized by Google

Stratum corneum aufeinander. Nur die untersten Zellenschichten zeigen deutlich die Struktur des Rete Malpighi.

Auch hier von Papillen keine Andeutung. Die Talgdrüsen nehmen auch hier wieder einen grossen Raum ein; die Ausführungsgänge sind durchweg dilatiert und mit Talg angefüllt; die Cystenbildung ist seltener. Die Drüsen liegen in grossen Paketen nur durch wenig Zwischengewebe getrennt bei einander. Die Haare sind sehr spärlich vorhanden, meist klein, aber noch in voller Lebensfrische erhalten ohne Zeichen von Degeneration. Die Schweissdrüsen sind ebenfalls sehr reichlich zu sehen; sie sind sehr stark dilatiert und liegen in grossen Knäueln zusammen. Auch hier sind die Ausführungsgänge dilatiert und mit Sekretionsprodukten angefüllt. Die Schweissdrüsen liegen in lockeres Fettgewebe eingebettet unterhalb der Talgdrüsenplatten und dringen oberflächlich in das Bindegewebe ein, das man bereits zu der Basis des Dermoids zu rechnen hat. Glatte Muskulatur ist nur in spärlichen Zügen unterhalb der Hautanlage und zwischen den Schweissdrüsen zu sehen. Das Fettgewebe ist nicht besonders stark entwickelt, Knorpel, Knochen oder Entoderm sind nicht vorhanden.

Die Untersuchung der von dieser Warze ausgehenden bogenförmigen Erhabenheit ergiebt, dass die Bedeckung hier an einigen Stellen noch durch eine 2—3 fache Lage von Plattenepithel gebildet wird. Die Hauptmasse wird gebildet durch eine talgig-fettige Substanz, die von weitmaschigen Netzen eines zarten Bindegewebes durchzogen ist. Dieses Maschennetz giebt ungefähr die Umrisse der erweiterten Talgdrüsen wieder und man kann annehmen, dass man es hier mit vollkommen zu Grunde gegangenen Talgdrüsen zu thun hat. Gestützt wird diese Annahme noch durch den Befund enorm erweiterter Schweissdrüsen, die deutlich die Korkzieherform zeigen, aber ampullenartig aufgetrieben sind. Obwohl das Epithel meist zu Grunde gegangen ist, ist es hier doch noch an einigen Stellen zu erkennen!

Es macht den Eindruck, als ob es sich hier nur um eine Abzweigung des Ektoderms von der ursprünglichen Anlage handelt, die dann im höchsten Grade degeneriert ist. Wahrscheinlich wird diese Abzweigung durch das Wachstum des übrigen Teiles des Polykystoms sehr stark gedehnt worden und dann zu Grunde gegangen sein. Bemerkenswert ist auch hier die sehr geringe Differenzierung des mittleren Keimblattes und das Fehlen der Abkömmlinge des inneren Blattes.

Digitized by Google

Fräul. R., 19 Jahr alt, Gyn. Journ. No. 1898 541, cf. pag. 133 u. Fig. V u. VI.

Der Tumor stellt im gehärteten Zustande immer noch einen mannskopfgrossen Tumor dar, dessen grösster Teil gebildet wird von einem Monokystom, an dessen Aussenseite die Tube mit einem sehr schönen Mesosalpinx und einer kleinen Nebentube inseriert. In dieser Cyste befindet sich an einer Stelle eine gute kindsfaustgrosse Erhabenheit, von welcher an 4 getrennten Stellen deutlich lange Haare entspringen; ausserdem sieht man in einiger Entfernung von der Hervorragung noch eine zweite, deren Oberfläche deutlich der äusseren Haut gleicht und lange Haare trägt. Ein dritter ähnlicher Knoten befindet sich etwa 6 cm von der erst erwähnten kindsfaustgrossen Erhabenheit entfernt isoliert in der Cystenwand. Die erst erwähnte Hervorragung wuchert pilzartig aus der Cystenwand heraus und sitzt auf der Scheidewand zwischen der grossen Cyste und einem Polykystom. Auf Durchschnitten erkennt man, dass die Hauptmasse aus kleinen Cystchen besteht, in welchen weisser Brei und teilweise Knorpelsubstanz enthalten ist; auch Fettgewebe erkennt man. An einer sehr tief liegenden Stelle sieht man schwarzes Pigment abgelagert; irgend eine bestimmte Formation des Gewebes ist makroskopisch hier nicht zu erkennen. Das Pigment liegt innerhalb einer länglichen Cyste, die mit einer weisslichen Schmiere ausgefüllt ist. Auf einem weiteren Durchschnitt findet man dann noch in einer von Knochen umgebenen Cyste, die nach allen Seiten geschlossen ist, kleine Haare implantiert. Die Untersuchung des einen Dermoidzapfens ergiebt folgenden mikroskopischen Befund. Die Bedeckung besteht z. T. aus einer 6—8 fachen Lage von Plattenepithel, deren unterste Zellen mehr cylindrischer Form und deren Kerne besonders stark gefärbt sind. Papillen sind an einzelnen Stellen wohl angedeutet aber nicht gleichmässig, vielmehr macht die Haut einen mehr gewellten Eindruck. An den Einsenkungen des Epithels sieht man die Ausführungsgänge der ausserordentlich entwickelten Talgdrüsen herantreten, das Lumen derselben ist ziemlich weit, manchmal cystisch erweitert; dieselben stehen so dicht aneinander, dass nur eine schmale Stelle für den Haarbalg übrig gelassen wird; die Haare selbst sind ziemlich spärlich. An den Haarbälgen sind die sämtlichen Hüllen vollständig ausgebildet und die Haarwurzeln reichen manchmal viel tiefer wie die Talgdrüsen herunter in das Unterhautzellgewebe.

Digitized by Google

Glatte Muskulatur, welche in Bündeln ziemlich reichlich parallel zur Oberfläche verläuft, sendet an einzelnen Stellen Züge in das Gebiet der Talgdrüsen zu den Haaren hin. Die hier beschriebene Formation der äusseren Haut ist nicht über den ganzen Tumor gleich, vielmehr haben wir an einzelnen Stellen lediglich eine sehr hohe Lage von geschichteten Plattenepithel ohne weitere Differenzierungen. An einzelnen Stellen, namentlich da, wo das sehr reichliche Fettgewebe im Innern des Tumors an die Oberfläche herantritt, finden wir an einzelnen Stellen sogar sehr reichlich die Ausführungsgänge von Schweissdrüsen, an einer Stelle sehen wir, wie aus der Abbildung zu ersehen ist, eine tiefe Einsenkung des Plattepithels, welches nach einiger Entfernung von der Oberfläche in ein schönes teils mehrschichtiges hohes Flimmerepithel sich umändert. Die grosse Masse des Tumors besteht aus Bindegewebe in den verschiedenartigsten Differenzierungen und aus Cysten. An einer Stelle, welche durch einen ziemlich grossen quer durch die Dermoidwarze laufenden Spalt von der übrigen Anlage getrennt ist, sehen wir einen Abschnitt, wo deutlich Hirnsubstanz angehäuft ist; sie sitzt der Dermoidanlage wie eine Kappe auf und bedeckt auf manchen Schnitten fast die Hälfte der ganzen Anlage; die Oberfläche liegt frei und grenzt einerseits an die äussere Haut mit den Talgdrüsen, auf der anderen Seite geht hart neben derselben, nur durch einen kurzen Saum vom Plattenepithel getrennt, der sich ähnlich wie in der Abbildung von Krömer die Amnionfalte, nach oben umschlägt, der Plattenepithelsaum in die Tiefe, um in das Flimmerkanalsystem überzugehen. An einzelnen Stellen sieht man an der Peripherie der Hirnanlage eine deutliche Verdichtung des Gewebes wie eine Rindensubstanz, dieselbe nimmt dann in der Tiefe das körnig fädige Aussehen der Neuroglia an, weiter in der Tiefe sieht man dann eine Marksubstanz, in der schöne Ganglienzellen mit ihren Fortläufen sichtbar sind, sowie Fäden, die als Nerven anzusprechen sind. Ich kann mich hier auf die feineren Verhältnisse des Gewebes nicht einlassen, da bei den in Formalin eingelegten Stücken eine spezielle Färbung der Nervensubstanz nicht möglich war. Die Hirnsubstanz ist auch erkennbar an der grossen Zahl von weiten Kapillaren, die sie durchziehen. Ein grosser Kanal liegt ebenfalls in der Substanz, der aber nur mit einem sehr niedrigen Endothel bekleidet ist und dieses ist nur an einzelnen Stellen deutlich erkennbar. — In der Mitte des Tumors befindet sich dann die schon oben erwähnte grosse Fettmasse, in

Digitized by Google

welcher einzelne Durchschnitte von Ausführungsgängen von Schweissdrüsen erkennbar sind. In der Nähe dieser Fettmasse befindet sich dann ein weit verzweigtes Flimmerkanalsystem, das z. T. ziemlich enge, mit reichlichen Falten versehene Kanäle bildet, z. T. cystisch erweitert ist. Speziell an einer Stelle sieht man in vielen Schnitten eine grosse Cyste mit Flimmerepithelbekleidung, die sich dann weiterhin in einen Kanal verliert; dieselbe ist umgeben von grösseren und kleineren spangenartig cirkulär um die Cyste angeordneten Knorpelstückchen. In dieser Cyste findet man dann an einer Stelle das Flimmerepithel ebenfalls wieder übergehend in einen grossen Haufen von Plattenepithel z. T. sieht man, wie das Flimmerepithel, niedriger werdend und seine Flimmern verlierend, als Cylinderepithel sich noch ein Stückchen unter das Plattenepithel drunter schiebt. In der Nähe der stark gebuchteten Flimmerepithelkanäle sieht man dann grosse Haufen von Drüsen, die dem Typus der zusammengesetzt tubulösen Drüsen angehören; dieselben haben ein schönes einschichtiges, kubisches Epithel, das an einzelnen grösseren Durchschnitten bedeutend höher ist, mit basal gestelltem Kern. Diese grösseren Durchschnitte sind als Ausführungsgänge anzusehen und zwar sieht man deutlich die Einmündung derselben in die Flimmerepithelkanäle. Knochen ist in diesem Präparat nicht zu finden.

Die Anordnung der Gewebe ist in den kleinen 2 Dermoidzapfen vollständig die gleiche. Der grössere Tumor bietet an einzelnen Stellen auch die Formation eines richtigen Embryoms dar, während die grosse Masse desselben ein fast unentwirrbares Conglomerat von Cysten mit der mannigfachsten Wandbekleidung darstellt. Flimmerepithelcysten wechseln mit Cysten, deren Wandbekleidung ein niedriges einschichtiges Epithel ist. Fettgewebe, Knorpel und grosse Inseln von Plattenepithel, zwischen welche kleine Knochenstückchen eingestreut sind, liegen bunt durcheinander. Die Wandbekleidung der intensiv schwarz gefärbten Cysten wird gebildet durch schöne 6 eckige epithelartig nebeneinander liegende ausserordentlich stark pigmentierte Zellen, wie wir sie im normalen Organismus in dem Chorioidealepithel finden.

Digitized by Google

Litteraturverzeichnis.

1. Amann, Monatsschr. für Geb. u. Gyn. Bd. 8.
2. Bonfigli, Jahresber. für d. ges. Med. 1875 2 p. 231.
3. Bode, Centralblatt für Gyn. 1896.
4. Bassini, Ref. Centralblatt f. Gyn. 1889.
5. Birkett, Guy's Hospital. Rep. ref b. Sänger.
6. Bardenheuer, Extraperitonealer Exploralivschnitt — p. 680.
7. Biernacki, Berlin. Diss. 1887.
8. Cohnheim, Vorlesung über allgemeine Pathologie 1858.
9. Cuhsing, Pac. med. and. surg journ. 1887 März.
10. Cullingworth, St. Thomas-Hospital Rep. Bd. XVII.
11. Colonna, Gaz. med. di Torino 1896 p. 200.
12. Doran, Roy med. and. chir. Soc. of London 1883.
13. Derselbe, Med. chir. transact. London 1885.
14. Deahna, Archiv für Gyn. VII p. 305.
15. Engström, Ref. Centralbl. 1887 p. 69.
16. Ewald, Wiener klin. Wochenschr. 1897 No. 10.
17. Fraenkel, Virchow's Archiv Bd. 9, 1883.
18. Derselbe, Wiener med. Wochenschr. 1883 p. 28.
19. Franke, Archiv f. klin. Chirurg.
20. Falk, Berlin. klin. Wochenschr. 1891 p. 1096.
21. Frentzel, Diss. Strassb. 1892.
22. Fischer, Monatsschr. f. Geb. et. Gyn. Bd. V.
23. Frantz, „ Bd. VII. 1898.
24. Günther, Centralblatt 1896 p. 215.
25. Geyl, Sammlung klin. Vorträge 1897 No. 190.
26. Gsell, Archiv für Gyn. Bd. 51.
27. Griffiths, Transact. of pathol. soc. Jahresber. 1893.
28. Le Gendre, Semaine méd. 1898 No. 58.
29. Geyer, Diss. inaug. Greifswald.
30. Höfer, Diss. inaug. Halle 1896.
31. Heschl, Prager Vierteljahrsschrift Bd. 68 p. 47.
32. Hartz, Monatsschrift f. Geb. u. Gyn. Bd. 9.
33. Herrera, Jahresbericht 1880 p. 297.
34. Hosmer, „ 1880 p. 294.
35. König, Langenbecks Archiv 48 H I.

Digitized by Google

36. Keibel, Archiv f. mikr. Anat.
37. Kutz, Diss. inaug. München 1895.
38. Kappeler, Diss. inaug. Zürich 1896.
39. Krömer, Archiv für Gyn. 1898.
40. Klatsch, Morpholog. Jahrbücher Bd. 16.
41. Kolaczek, Virchow's Archiv Bd. 75.
42. Lebert, Gazette méd. de Paris 1852.
43. Derselbe, Prager Vierteljahrsschrift 1858.
44. Lücke-Zahn, Deutsche Chirurgie.
45. Marchand, Breslauer ärztl. Zeitschr. 1881.
46. Martin, Krankheiten der Eierstöcke 1899.
47. Minot, Lehrbuch der Entwickelungsgeschichte.
48. Mundé, Ref. Centralblatt 1897.
49. Mayer, Wiener klin. Wochenschr. 1898.
50. Mangin, Arch. de Gyn. et Toc. XXIII.
51. Merttens, Zeitschrift XXXVI.
52. Meckel, Deutsches Archiv f. Physiolog. 1815.
53. Marchand, 22. Bericht d. Oberhess. Ges. für Natur- u. Heilkunde.
54. Mantel, Diss. Heidelberg 1892.
55. Nagel, Arch. f. mikr. Anat. Bd. 34.
56. Noble, American Journal of the med. sciences 1895 Dec.
57. Neumann, Archiv f. Gyn. Bd. 58.
58. Page, Brit. med. journ. 1891 p. 406.
59. Pfannenstiel, Centralblatt 1897.
60. Derselbe, Veit's Handbuch der Gynaekologie.
61. Pauli, Beiträge zur Geb. u. Gyn. 1875.
62. de Quervain, Archiv für klin. Chirurg. Bd. 57.
63. Derselbe, Deutsche Zeitschrift f. Chirurg. Bd. 49.
64. Rokitanski, Allgemeine wiener Zeitschr. 1860.
65. v. Rosthorn, in Veit Handbuch der Gyn. Bd. III.
66. Ruppold, Archiv f. Gyn. Bd. 47 1896.
67. Rendu, Annales de Gyn. 1896.
68. Remak, Deutsche Klinik 1854.
69. Sänger, Archiv für Gyn. Bd. 37.
70. Derselbe, Martin, Krankheiten des Eierstockes.
71. Sippel, Centralblatt 1889.
72 Sterart, Med. words. 1893.
73. Schultze, Deutsche med. Wochenschr. 1895 No. 22.
74. Siveking, Deutsche Zeitschr. f. Chir. 1893.
75. Simons, Monatsschr. f. Gyn. Bd. III.
76. Skutsch, Zeitschr. f. Geb. u. Gyn. Bd. 40.
77. Schlegtendahl, Langenbecks Archiv XXXVI.
78. Schützer, Harres Diss. Zürich 1892.
79. Spencer Wells, Des Tumeurs de l'ovaire et de l'utérus obs. 419. 1883.
80. Thornton, Transact. of the obstetric soc. of London 1881.
81. Tillaux, Jahresbericht 1886 II 421.
82. Thumim, Archiv f. Gynaek. Bd. 56 H. 2.
83. Winter, Centralblatt 1898 p. 509.

Digitized by Google

84. Derselbe, Centralblatt 1888 p. 226.
85. Waldeyer, Archiv für Gyn. Bd. I.
86. Derselbe, Eierstock u. Ei.
87. Wilms. Deutches Archiv für klin. Mediz.
88. Derselbe, Zieglers Beiträge Bd. XIX. ff.
89. Derselbe, Martins Handbuch d. Krankh. d. Eierstocks.
90. Wernitz, Zeitschr. f. Geb. u. Gyn. XXI.
91. Walzberg, Deutsche Zeitschr. f. Chirurg. Bd. XV.
92. Weinlechner, Bericht d. k. k. Krankenanst. d. Rud.-Stift. Wien 1877.

Digitized by Google

Erklärung der Figuren.

Zu 3. cf. pag. 148.

Fig. I. Gesamtansicht. Horn *a*, Horn *b*.

c Flimmerepithel mit Einsenkungen, *d* Talgdrüsen, *e* Plattenepithel, *f* Schleimdrüsen, *g* Schilddrüsenanlage, *l* Flimmerepithel.

Fig. II. Metastase.

a Flimmerepithel, *b* Knorpel, *c* Plattenepithel mit Plattenepithelzellanhäufungen.

Fig. III. Der lose Körper.

a Haare, *b* Talgdrüsen, *c* glatte Muskulatur, *d* Fett, *e* Verdichtung des Bindegewebes am Rande.

Zu 4. cf. pag. 152.

Fig. IV. Dermoidanlage mit 2 Keimblättern.

a Plattenepithel, *b* Haare, *c* Schleimdrüsen, *d* glatte Muskulatur.

Zu 5. cf. pag. 154.

Fig. V. *a* Plattenepithel, *b* Haare, *c* Talgdrüsen, *d* Tubulöse Drüsen, *e* Hirnanlage, *f* Flimmerepithelkanäle, *g* Plattenepithelanhäufung in Flimmercyste, *h* Knorpel.

Zu 6. cf. pag. 154.

Fig. VI. Übergang von Plattenepithel in Flimmerepithel in einem Kanal.

Digitized by Google

Digitized by Google

1.

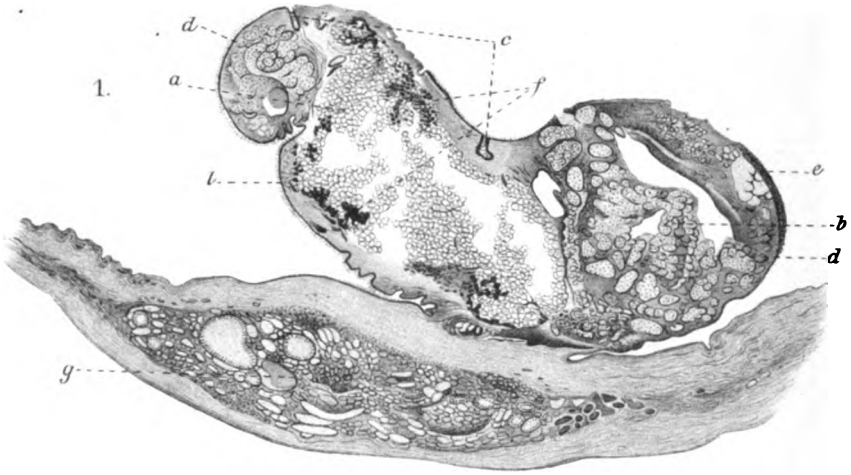

4.

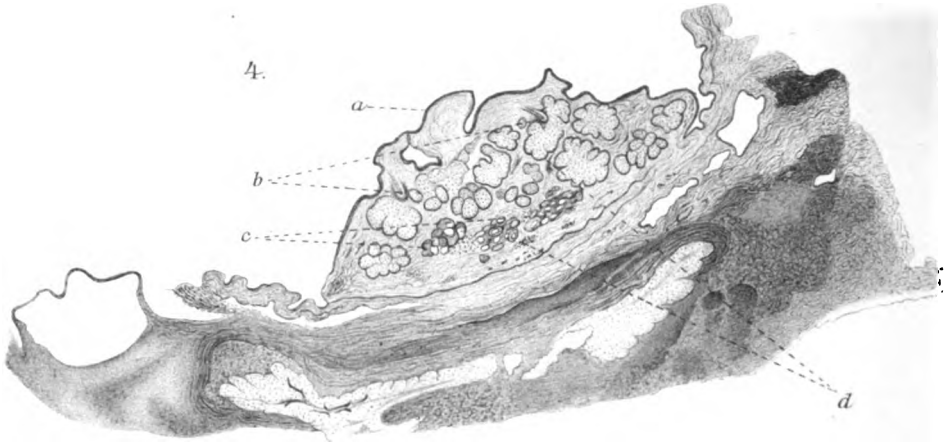

6.

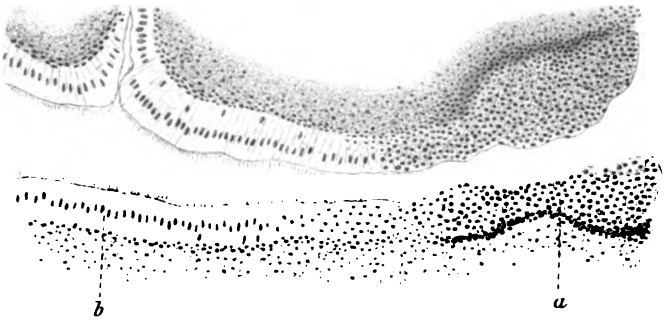

Verlag von Arthur

Digitized by Google

5.

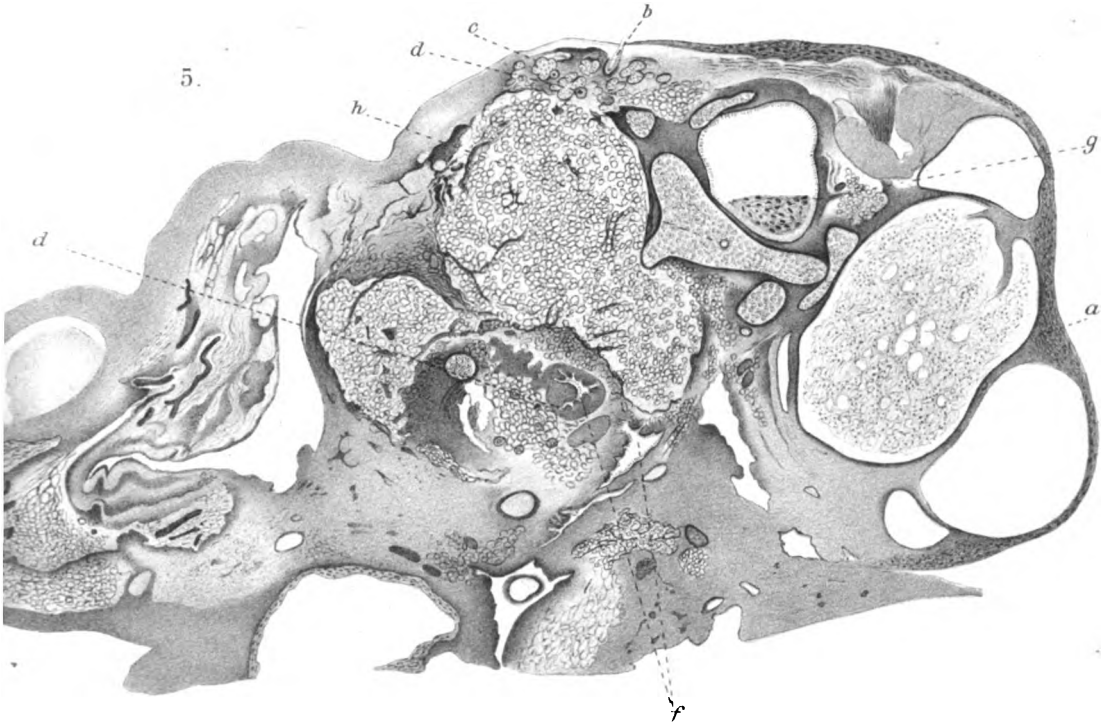

3.

2.

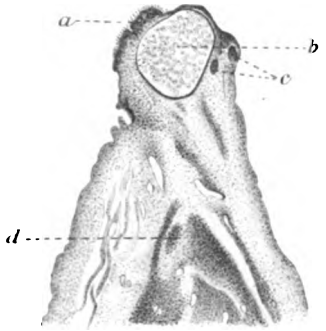

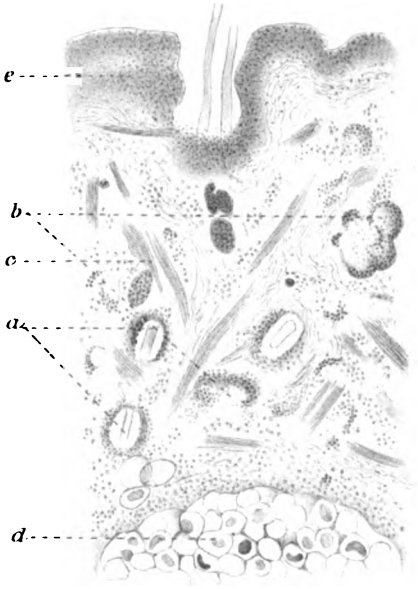

Georgi in Leipzig.

Digitized by Google

Digitized by Google

Aus der Kgl. Universitäts-Frauenklinik in Tübingen.

Die Bakteriologie der puerperalen Sekrete.

Von

A. Döderlein und **E. Winternitz.**

I. Teil.

Das normale Wochenbett.

Bei der Bedeutung, welche die bakteriologische Untersuchung der puerperalen Sekrete für die Erforschung der Ätiologie und neuerdings auch für die Diagnose und Therapie des Puerperalfiebers erlangt hat und gewiss immer mehr und mehr erlangen wird, erscheint es dringend wünschenswert, dass über die wichtigsten Punkte Einigkeit unter den Forschern erzielt wird, damit die praktische Medizin unbestrittene Folgerungen aus diesen wissenschaftlichen Arbeiten zu ziehen im Stande ist.

Zu diesen grundsätzlich wichtigen Punkten in der Puerperalfieberfrage gehört die zuerst von Döderlein (6) gefundene Thatsache, dass die Uterushöhle gesunder Wöchnerinnen keimfrei ist, bei stattgehabter Infektion dagegen zum Krankheitsherd wird. Damit ist einmal ein Kriterium zum Unterschied des normalen und kranken Wochenbettes gegeben, andererseits der Weg gewiesen zum Aufsuchen des Krankheitsgiftes und zum erfolgreichen Bekämpfen desselben.

Auf dieser Voraussetzung von der Keimfreiheit des normalen puerperalen Uterus bauen sich die zur Erforschung des Puerperalfiebers auszuführenden bakteriologischen Untersuchungen auf, insofern dieselben die puerperalen Sekrete der Uterushöhle zum Ausgangspunkt nehmen können. Diese im Jahre 1887 veröffentlichten Untersuchungen wurden späterhin von v. Ott, Czerniéwski, Thomen, v. Franqué, Walthard, Stähler und Winckler und namentlich durch die überaus sorgfältigen Arbeiten von Kroenig in willkommener Weise bestätigt.

Digitized by Google

Neuerdings sind nun Burckhardt (3, 4) und Franz (9) gegen diese Anschauung aufgetreten, womit den auf die Pathologie des Puerperalfiebers gerichteten, bakteriologischen Untersuchungen der Boden entzogen wäre.

Es erschien bei der Wichtigkeit gerade dieser Frage wünschenswert, neue Untersuchungen anzustellen, über welche in Folgendem Mitteilung gemacht werden soll.

Bei 250 fieberfreien Wöchnerinnen wurde an den verschiedensten Tagen des Wochenbettes und bei einzelnen Wöchnerinnen mehrmals das aus dem Uterusinnern entnommene Sekret mikroskopisch und kulturell untersucht, wobei alle modernen, namentlich auch anaërobe Züchtungsverfahren zur Anwendung kamen.

Als Nährboden wurde Agar nach der Vorschrift von Paul und Krönig[1]) benutzt und zwar in der Form des Plattengusses in Petrischalen, in Stich- und Strichkulturen, und zum Zweck der anaëroben Züchtung in Überschichtung nach Liborius (cf. Krönig [12, pag. 41]), ferner wurde auch in flüssige Nährböden, 1% Pepton-Bouillon, sowie vergleichsweise in Gelatine geimpft, in letztere auch mit Überschichtung. Für etwaige weitere Untersuchungen empfehlen wir in allererster Linie den Agar (nach der Paul-Krönigschen Vorschrift angefertigt) in den verschiedenen Züchtungsverfahren, da er mit dem grossen Vorzug des festen Nährbodens den wichtigen Vorteil verbindet, dass wir die Kulturen bei Körperwärme halten können. Selbstverständlich wurde jedesmal bei den verschiedenen Impfarten nicht etwa nur eine Kultur angelegt, sondern von jedem Verfahren jedesmal drei. Nur so lassen sich sichere Resultate erzielen. Stets wurden auch ungeimpfte Kontrollgläser von jedem Nährboden bei den einzelnen Impfungen zum Vergleiche gehalten.

Das Resultat dieser Untersuchungen war folgendes:

207 mal war das dem Uterus entnommene Lochialsekret steril = 83%
18 mal sind auf allen Nährböden Keime gewachsen . . = 7%
25 mal sind nur obligat anaërobe Keime aufgegangen . = 10%

Von bestimmten Keimarten konnten folgende indentifiziert werden:

---

[1]) Paul und Krönig, die chemischen Grundlagen der Lehre von der Giftwirkung und Desinfektion. Zeitschrift für Hygiene und Infektionskrankheiten XXV, 1897.

Digitized by Google

Streptokokken	5	mal
Staphylokokken	1	„
Gonokokken	1	„
Stäbchen und Kokken	1	„
Dicke Stäbchen	1	„
Kokken	6	„
Unbestimmt	3	„
Anaërobe Keime	25	„
	43	Fälle

Auf die einzelnen Wochenbettstage verteilen sich unsere Untersuchungen folgendermassen:

Tabelle I.

Tag des Wochenbettes	II	V	VI	VII	VIII	IX	X	XI	XII	XIV	XV		
Uteruslochien keimfrei	2	3	27	10	30	52	39	34	8	1	1	= 207	250
Uteruslochien keimhaltig		2	2	5	6	9	12	6	1			= 43	

Es ist daraus ersichtlich, dass kein wesentlicher Unterschied in dem Verhältnis der keimfreien Uterus-Lochien zu den keimhaltigen an den verschiedenen Wochenbettstagen sich kundgiebt. Dass gerade am 10. Wochenbettstag unter 51 Wöchnerinnen 12, also relativ viele keimhaltig waren, dürfte ein Zufall sein, wenn man die nächst stehenden Tage, nämlich den 9. oder 11. berücksichtigt, an welchen sich wiederum ein ganz anderes Verhältnis erweist. Selbstverständlich muss man sich auch hier hüten, aus zu kleinen Zahlen Schlüsse zu ziehen, was nicht alle Untersucher dieser Frage genügend berücksichtigt haben.

Bei 37 fieberfreien Wöchnerinnen wurde wiederholt, sei es täglich, sei es alle 2—3 Tage und zwar zwischen dem 2. und 15. Wochenbettstage Lochien entnommen, in der Absicht, Material für die Frage zu beschaffen, ob bei einer grösseren Untersuchungsreihe Fälle unterlaufen, bei welchen in der ersten Zeit die Uterushöhle keimfrei, später aber keimhaltig gefunden wird, woraus auf eine Ascendenz der Keime im Wochenbett geschlossen werden müsste.

Es fand sich unter den 37 normalen Wöchnerinnen nicht eine einzige, trotzdem bis zu 10 Untersuchungen bei den einzelnen ausgeführt worden waren, bei der eine Ascendenz von Keimen nachgewiesen werden konnte. Bei allen diesen gesunden Wöchnerinnen

Digitized by Google

erhielt sich, so lange man auch die Untersuchung im Wochenbett fortsetzte, die Keimfreiheit der Uterushöhle.

Auf Grund aller dieser, nunmehr an einem genügend grossen Material und bei einer einwandsfreien Methode erhobenen Befunde haben wir die Überzeugung, dass die Lehre von der Keimfreiheit der normalen Uterushöhle zu Recht besteht und wir befinden uns damit in Übereinstimmung mit den oben genannten Autoren, deren Ergebnisse nebenstehend verzeichnet sind.

Tabelle II.

Döderlein	fand	bei	27	Wöchnerinnen	24	mal	das	Lochialsekret	steril	=	80 %
v. Ott	„	„	9	„	9	„	„	„	„	=	100 %
Czerniéwski	„	„	57	„	56	„	„	„	„	=	98 %
Thomen	„	„	7	„	4	„	„	„	„	=	57 %
v. Franqué[1])	„	„	8	„	8	„	„	„	„	=	100 %
Walthard	„	„	20	„	13	„	„	„	„	=	65 %
Krönig	„	„	63	„	50	„	„	„	„	=	79 %
Stähler u. Winckler			62	„	39	„	„	„	„	=	63 %
	Bei		253	Wöchner. w.	203	mal	das	Lochialsekret	steril	=	80,2 %
Hierzu eig. Result.			250	„	207	„	„	„	„	=	82,8 %
	Bei		503	Wöchner. w.	410	mal	das	Lochialsecret	steril	=	81,5 %

Fassen wir nun die dieser Anschauung entgegenstehenden Befunde der neueren Arbeiten von Burckhardt und Franz ins Auge, so hatte Burckhardt folgendes Ergebnis:

„24 mal unter 28 normalen Wöchnerinnen, d. h. in 85% der Fälle, wurde das aus der Uterushöhle direkt entnommene Sekret keimhaltig gefunden.“ (Lochienentnahme am 11. Wochenbettstage.)

Im Gegensatz hierzu fand er bei 10 im Früh-Wochenbett, d. h. innerhalb der ersten 6 Tage, einmal auch am achten Tage untersuchten Wöchnerinnen Keimfreiheit der Uterushöhle, und er schliesst daraus, „dass im Beginn des Wochenbettes, in den ersten Tagen desselben die Uterushöhle normalerweise keimfrei, am 11. und 12. Tage dagegen, d. h. im Spätwochenbett, „in der Mehrzahl der

[1]) Die beiden Fälle von v. Franqué wurden nicht mitgerechnet, in welchen am 3. und 8. Tage des Wochenbettes Keime nachgewiesen wurden, da dieselben nicht zur Beurteilung herangezogen werden können. Er selbst sagt, „dass es sich hier (Fall VIII. Elise G. IIpara) thatsächlich um eine wenn auch nur abortive Infection handelt,“ was durch die klinische Beobachtung bestätigt wurde. Auch im 2. Falle (Fall IX. Helene F. IIpara) lag eine Infection vor. In beiden Fällen wurden Streptococcen nachgewiesen.

Digitized by Google

Fälle keimhaltig" ist, mit andern Worten: „dass sich im Verlauf des Wochenbettes in normalen Fällen Keime im Uterus ansiedeln, ohne dass daraus Störungen entstehen" (pag. 213).

Diese Abänderung des Satzes von der Keimfreiheit der normalen Uterushöhle erscheint nach unseren vorliegenden, ausgedehnten Untersuchungen durchaus nicht berechtigt.

Zur Begründung hierfür sei darauf hingewiesen, dass bei 163 fieberfreien Wöchnerinnen, die zwischen dem 9. und 15. Tage untersucht wurden, 135 mal = 83% des Lochialsekret keimfrei befunden wurde, während nur bei 28 = 17% Bakterien im Uterus vorhanden waren.

Fragen wir nun, wie es möglich ist, dass die Untersuchungen Burckhardt's Resultate zeitigen konnten, welche mit unseren Ergebnissen in so grellem Kontrast stehen, so lassen sich bei genauerer Berücksichtigung der Einzelheiten doch leicht Gründe hierfür auffinden.

In erster Linie dürfte die verschiedenene Art der Entnahme der Uteruslochien eine Ursache für die Unterschiede abgeben. Während wir an dem schon früher geübten einfachen Entnahmeverfahren festhielten, indem unter Leitung des Auges ein gekrümmtes „Lochienröhrchen"[1]) direkt in den in einem Cusco-Speculum entfalteten und trocken abgewischten Muttermund eingeführt wurde, hat Burckhardt nach Auseinanderziehen der mit Simon'schen Spekulis eingestellten Muttermundslippen „den unteren Teil des Cervikalkanals mit Sublimat desinfiziert und durch Abreiben mit Alkohol vom Sublimat möglichst befreit."

Liegt schon in dieser Prozedur eine gewisse Möglichkeit, keimhaltiges Cervixsekret nach oben zu „verschwemmen", so muss weiterhin in dem Einführen eines „Glasspeculums" in die Cervix bis über den inneren Muttermund, wobei die Wände intensiv abgestreift werden müssen, eine Gefahr für Verschleppung der Keime erblickt werden, wie sie bei unserem einfacheren Verfahren nicht vorliegen dürfte.

Als sehr gewichtigen Grund für die Unterschiede der Arbeitsergebnisse sehen wir fernerhin den Umstand an, dass Burckhardt die Lochien ausschliesslich in flüssige Nährmedien verimpfte.

Hierbei tritt ganz auffällig der Nachteil der Verwendung flüssiger Nährböden gegenüber den festen hervor. Züchtung in

[1]) Archiv f. Gyn. Bd. XXXI, pag. 431.

Digitized by Google

flüssigen Nährböden hat den grossen Nachteil, dass wir jeder Kontrolle über die Zahl der verimpften Keimindividuen entbehren. Eine Verunreinigung, die vielleicht unvermeidbarer Weise bei der Sekretentnahme oder Übertragung gelegentlich sich einschleicht, trübt unser Urteil, da ja ein einziger Keim genügt, um in kurzer Zeit eine Bouillonkultur entstehen zu lassen. Schliessen wir aber aus dem Aufgehen dieser Bouillonkultur, dass schon im Aussaatmaterial die betreffenden Keime in Kultur vorhanden gewesen sind, auf deren Nachweis es uns ja bei der in Rede stehenden Frage ankommt, so erhalten wir ein falsches Bild. Ganz anders bei festen Nährböden: Geht hier nur eine Kultur auf, so werden wir selbstverständlich daraus nicht schliessen, dass in den Uteruslochien eine Bakterienentwickelung stattgefunden hat, sondern werden in diesem Falle vielmehr ein zufälliges Hineingelangen eines Keimes bei der Ausführung des Versuches annehmen.

Schon Koch hat auf die verschiedenen Vorteile des festen Nährbodens gegenüber dem flüssigen aufmerksam gemacht und ausgeführt, dass ein wesentlicher Vorteil des festen Nährbodens darin liegt, dass einmal die allerersten Anfänge der Bakterienentwickelung nicht übersehen und dass ferner die verschiedenen Arten nicht durcheinander gemengt werden können, während in dem flüssigen Nährboden von einem Getrenntbleiben der Arten überhaupt nicht die Rede sein kann. Einen weiteren Vorzug des festen Nährbodens vor Nährflüssigkeiten erkennt Koch darin, dass man die als „Verunreinigung anzusehenden Keime aus der Zahl der entstandenen Kolonien gewissermassen ablesen kann.“ Von welchem Werte gerade dieser beständige Überblick über die etwa gemachten Fehler ist, bedarf keines weiteren Hinweises. Wegen der Gefahr der Verunreinigung, durch welche ein falsches Resultat vorgetäuscht werden kann, haben auch Menge und Krönig (11) bei ihren Scheidensekretuntersuchungen keine flüssigen Nährböden benutzt.

Um nun ein Urteil darüber zu gewinnen, ob es die bei der ausschliesslichen Verwendung flüssiger Nährböden so schwer ins Gewicht fallenden Verunreinigungen sind, welche die positiven Ergebnisse Burckhardts gezeitigt haben können, oder ob es etwa der Umstand ist, dass Keime in den Uteruslochien vorhanden sind, die nur auf flüssigen Nährböden gedeihen, haben wir noch eine besondere Untersuchungsserie angelegt, indem bei 50 fieberfreien Wöchnerinnen mit verschärften Kautelen reichlichste Verimpfung in Pepton-Bouillon ausgeführt wurde, und zwar wurden jedesmal

Digitized by Google

gleichzeitig 10 Bouillongläser beschickt, wobei ausserdem zum Vergleich auch feste Nährböden (Agar, Gelatine) zur Verwendung kamen.

Das Ergebnis der 500 Einzelimpfungen war folgendes:

35 mal blieben alle Bouillongläser steril = 350,

| | | |

wir auch die von ihm aus seinen diesbezüglichen Untersuchungen gezogenen Schlüsse für hinfällig erklären möchten. Sieht man sich die Tabelle III pag. 72 von Franz genauer an, in welcher die Wöchnerinnen, deren Uterushöhle bei Fieberlosigkeit auf ihren Keimgehalt untersucht wurde, protokolliert sind, so ergiebt sich, dass zwei dieser Wöchnerinnen, nämlich die laufenden Protokollnummern 55 und 59 unserem Ermessen zufolge durchaus nicht als normale an gesehen werden dürfen, da Nr. 55 am 5. Tage 39,8, Nr. 59 am 4. Tage 39,9, also beide beträchtliche Temperatursteigerungen zeigten und zwar gerade an jenen kritischen Tagen, an denen das Fieber im Wochenbett erstmals aufzutreten pflegt, wenn in der gewöhnlichen Weise bei der Geburt eine Infektion stattgefunden hat. Die Lochien hatte Franz in diesen Fällen am 1. Wochenbettstage bei einer Temperatur von 37,3 und 37,1 abgenommen. In beiden Fällen waren Diplokokken und Stäbchen im Trockenpräparate resp. in der Kultur nachweisbar. Franz glaubt diese Wöchnerinnen trotz der später aufgetretenen Temperatursteigerung zu den normalen rechnen zu müssen, da sie zur Zeit der Sekretabnahme fieberfrei waren und dies noch 2—3 Tage geblieben sind. Er verwertet auch diese beiden Fälle zu dem Schluss, dass Keime im Uterus vorhanden sein können, „ohne dass sie sich durch Fieber verraten." Die Thatsache trifft ja auch für diese beiden Fälle zweifellos zu, doch scheint uns die Deutung, wie sie Franz giebt, für diese Fälle durchaus irreführend. Wie schon früher in ähnlichen, von Franz an dieser Stelle zitierten Fällen geben wir auch jetzt solchen Vorkommnissen eine ganz andere Deutung, die allgemein pathologisch zulässiger sein dürfte und in das ganze Bild, das wir uns von der Entstehung und dem Verlauf einer Infektionskrankheit machen müssen, viel besser passt.

Wir fassen solche Befunde folgendermassen auf: Die Wöchnerin ist bei der Geburt in der gewöhnlichen Weise, etwa durch den touchierenden Finger infiziert worden, d. h. es ist eine geringe Menge von Bakterien, vielleicht nur einzelne Individuen in die Cervix oder den Uterus deponiert wurden. Diese Aussaat von Keimen bedarf einer gewissen Zeit, um das Krankheitsbild „Puerperalfieber" zu erzeugen. Gewöhnlich zeigt sich als erstes klinisches Symptom am Abend des 4. Tages eine geringe oder höhere Temperatursteigerung.

Von dem Eintritt der Bakterien in die Genitalien bis zu dem Augenblick, wo sie reichlich vermehrt, vielleicht in das

Digitized by Google

Gewebe selbst eingedrungen oder nur vermöge der Produktion und Resorption ihrer Spaltungsprodukte Krankheitserscheinungen auslösen, verlaufen in der Regel ungefähr 4 Tage. Es wären diese 4 Tage als das Inkubationsstadium des Puerperalfiebers aufzufassen, wie ein solches jeder Infektionskrankheit zukommt und worunter wir ja jene Zeit verstehen, in der die krankmachenden Bakterien im Körper wohl vorhanden sind, nicht aber manifest werden. Würde man z. B. im Inkubationsstadium des Typhus, also zu einer Zeit, wo der später Kranke noch völlig gesund ist, die Typhusbacillen aber schon in sich beherbergt, durch eine vielleicht zufällige Untersuchung des Blutes oder des Darminhaltes Typhusbacillen auffinden, was ja ganz zweifellos möglich wäre, so dürfte man doch nicht daraus den Schluss ziehen, dass Typhusbacillen im Körper sein können, ohne Typhus zu erzeugen, zumal der Träger der Bacillen wenige Tage darauf an Typhus erkrankt.

Franz untersucht eine fieberfreie Wöchnerin am ersten Tage des Wochenbettes, an welchem wir in der Regel keine Krankheitserscheinungen vorfinden, auch wenn bei der Geburt eine Infektion stattgefunden hat; er findet Bakterien im Uterus, die Wöchnerin bietet am 4. Tage die typischen Erscheinungen der Infektion dar, wie sie eben auftreten, wenn eine Wöchnerin bei der Geburt infiziert worden ist. Anstatt zu schliessen, dass die Wöchnerin sich zur Zeit seiner Lochienentnahme im Inkubationsstadium befand und statt gerade solche Fälle zu verwerten zum Hinweis darauf, wie ausserordentlich bedeutungsvoll die bakteriologischen Untersuchungen der Lochien sind, macht Franz nun den Sprung, solche Fälle zu der Annahme zu verwerten, dass im Uterusinnern Keime sein können, ohne dass sie sich durch Fieber verraten.

Wir bleiben bei der von uns früher gegebenen Deutung der Fälle und erklären uns nicht damit einverstanden, dass Franz unsere drei früheren Fälle ohne weiteres zu den normalen rechnet, wodurch er ganz andere Zahlen als wir selbst gegeben haben, herausrechnet und bestreiten entschieden, dass man solche Wöchnerinnen zu den von Franz gezogenen Schlussfolgerungen für das normale Wochenbett verwerten kann.

Von den 8 bleibenden Fällen der Tabelle III von Franz muss auch der mit laufender Protokollnummer 51 bezeichnete aus den „normalen Wöchnerinnen“ ausgeschieden werden, da mikroskopisch

Digitized by Google

in den am 4. Tage entnommenen Lochien Gonokokken und Diplokokken vorhanden waren.

Dass unter „normalen“ Wöchnerinnen solche unterlaufen, welche Gonokokken und vielleicht auch mit diesen vergesellschaftet andere Kokken in ihrer Uterushöhle enthalten, ist zweifellos. Auch in unserem Material findet sich ein derartiger Fall, merkwürdigerweise nur einer. Es können also Gonokokken in den puerperalen Sekreten des Uterus vegetieren, ohne sich durch Fieber kenntlich zu machen. Dies ist wohl der aus solcher Erfahrung zu ziehende Schluss. Dass aber solche Fälle einen Beitrag zu dem Material abgeben, welches die Keimfreiheit der normalen puerperalen Uterushöhle widerlegen soll, scheint uns nicht gerechtfertigt.

Es bleiben nunmehr noch 7 Fälle übrig, die die Unterlage für die von Franz gezogenen Schlussfolgerungen für das normale Wochenbett abgeben. Fünfmal unter diesen 7 Fällen ist bemerkenswerter Weise der bakteriologische Befund im Trockenpräparat ein negativer. Bedauerlicherweise hat Franz unterlassen, zu vermerken, wie viele Kolonieen in diesen Fällen in der Kultur aufgegangen sind.

Wir haben bei 90 Fällen kulturell-positiver Bakterienbefunde — normale und fiebernde Wöchnerinnen zusammengerechnet — die Erfahrung machen können, dass es mit Ausnahme eines einzigen Falles stets ein leichtes war, auch im mikroskopischen Trockenpräparat der Uteruslochien das Vorhandensein von Bakterien nachzuweisen. Es ist das auch durchaus verständlich, wenn wir bedenken, dass es sich ja hier nicht etwa um vereinzelte Keime handeln kann, sondern um Keimentwickelung unter den günstigen Bedingungen, wie sie eben die puerperale Uterushöhle den Bakterien darbietet.

Wenn Franz in diesen 5 Fällen bei negativem mikroskopischem Befund in den Nährböden Kulturen aufgehen sah, so ist es von der grössten Wichtigkeit, die Zahl dieser Kolonieen zu berücksichtigen, und wenn es etwa, wie wir nach unserer Erfahrung beinahe glauben möchten, wenige waren, so wäre der Schluss gerechtfertigt, dass es sich um einzelne, verschleppte Mikroorganismen, nicht aber um im Uterusinneren entwickelte Keimkulturen gehandelt hat.

Dieser Anschauung von der Verschleppung einzelner Keime bei den Fällen von Franz möchten wir umsomehr Raum geben, als wir seine Art, die Uteruslochien zu entnehmen, für wohlgeeignet halten, solche Verschleppungen herbeizuführen.

Digitized by Google

Franz hat das vordere Ende unseres Glasröhrchens mit einem kleinen Wattepfropf verschlossen, der die Öffnung so weit überragte, dass er mit einem Seidenfaden fixiert werden konnte. Das Röhrchen wurde vorerst nur bis zum inneren Muttermund eingeführt und jetzt erst in die Uterushöhle vollends hinaufgeschoben. Vorher wurde die Portio mit einem feinen Muzeux angehackt und darauf der Cervikalkanal „mit Playfairs ausgerieben".

Die Technik, welche Franz bei der Entnahme der Lochien eingehalten hat, erscheint noch weniger einwandsfrei als diejenige Burckhardts, ist doch bei dem Auswischen des Cervikalkanales mit Playfair-Sonden ein Verschleppen von Sekret nach oben geradezu unvermeidlich.

Dieser Einwurf ist umso begründeter, als Franz nicht selten nach seinen Untersuchungen Störungen im Befinden seiner Wöchnerinnen, wie Schüttelfrost und Temperatursteigerungen (77 % bei Wöchnerinnen mit Streptokokkenbefunden) beobachtete, die er selbst auf seine Manipulationen bezog, so dass er vorsichtigerweise Abstand genommen hat, weitere Wöchnerinnen zur Untersuchung heranzuziehen.

Dass unsere einfachere und schonendere Technik auch hinsichtlich des klinischen Verhaltens der Wöchnerinnen ganz ohne schädliche Einwirkung ist, konnten wir auch diesmal bei unseren zahlreichen Entnahmen bei 250 normalen und 70 fieberhaften Wöchnerinnen ausnahmslos bestätigt finden, eine Erfahrung, die auch Krönig (12, pg. 197) ausdrücklich hervorhebt und Zweifel (19) in der Diskussion über das Wochenbettfieber auf dem letzten Kongresse betont hat (cf. Verhandlungen pag. 391).

Es scheinen also unseres Erachtens diese 5 Fälle von Franz mit negativem Befund im Trockenpräparat, aber positivem in der Kultur nicht geeigenschaftet, die Lehre von der Keimfreiheit der normalen puerperalen Uterushöhle umzustossen. Hierzu schiene Franz nur durch die bleibenden 2 Fälle seiner Serie von 10 Wöchnerinnen (Protokoll No. 56 und 60) berechtigt zu sein, — Fälle, in denen bei gesunden Wöchnerinnen am 3. und 6. Tage Lochien aus dem Uterus entnommen wurden, in denen sowohl mikroskopisch, als auch kulturell Mikroorganismen aufgefunden werden konnten.

Nach sorgfältiger Prüfung dieser entgegenstehenden Arbeiten von Burckhardt und Franz und auf Grund unserer eigenen Untersuchungen halten wir somit an dem Lehrsatz, dass die

Digitized by Google

normale puerperale Uterushöhle keimfrei ist, mehr als je fest.

Es erübrigt nunmehr, noch jene 43 Fälle unseres Materials näher ins Auge zu fassen, in denen Keime im Uterus vorhanden waren und längere Zeit auch blieben, ohne dass die betr. Wöchnerinnen eine Änderung ihres Befindens der Art gezeigt hätten, dass sie als krank hätten angesehen werden müssen. Schon Krönig hat darauf hingewiesen, dass zwar in solchen Fällen sowohl Temperaturerhöhung als auch klinische Krankheitssymptome fehlen können, wohl aber gewisse Erscheinungen auftreten, die deutlich genug anzeigen, dass anormale Vorgänge im Spiele sind. So sehen wir bestimmt ausgesprochene Veränderungen, die uns bei sorgfältiger Berücksichtigung dieser Verhältnisse anzeigen, dass es sich hier zwar nicht um klinisch hervortretende, krankhafte Zustände handelt, andererseits aber doch auch nicht um in jeder Hinsicht normale Wöchnerinnen.

In erster Linie ist auffällig der Vergleich der Temperaturen bei diesen Wöchnerinnen gegenüber jenen der keimfreien. Es werden in der Tübinger Frauenklinik auch jetzt noch in derselben Weise, wie dies von Sarwey (15) wiederholt beschrieben wurde, die Temperaturmessungen im Rectum ausgeführt, um ein untrügliches, klinisches Bild zu bekommen. Bei diesen, hinsichtlich der Genauigkeit das denkbar grösste Mass von Sicherheit ergebenden Messungen machten wir die Beobachtung, dass die subfebrilen Rectum-Temperaturen um 38,0 bis zu einem Maximum von 38,5 bei Wöchnerinnen mit keimhaltigem Uterus ungleich häufiger sind als bei den keimfreien. Das feinste Reagens, das Thermometer, vermag hier schon einen gewissen Ausschlag anzudeuten, wo alle anderen subjektiven Krankheitssymptome fehlen.

Aber bei genauerer Beobachtung sind auch die lokalen Erscheinungen nicht zu verkennen. Es ist nicht nur die Vermehrung der bei keimfreien Wöchnerinnen stets so ausserordentlich spärlichen Uterus-Lochien, sondern es ist namentlich die Veränderung deren Natur, insofern sie reichlicher mit Eiterkörperchen durchsetzt werden, was uns vor Augen führt, dass der Körper Kräfte mobilisieren muss, sich dieser harmlosen Schmarotzer zu erwehren. Solange diese bakterienhaltigen Sekrete, die ja auch von den Spaltungsprodukten der Saprophyten erfüllt sind, freien Abfluss haben, so dass mangels des Überdruckes keine Resorption stattfindet, so unterbleibt jedweder klinischer Krankheitsausschlag,

Digitized by Google

natürlich aber nur, insoweit es sich hier um Bakterien handelt, die nicht mit invasiven Kräften begabt sind. Ist der Körper imstande, durch seine einfachsten Schutzvorrichtungen, „Vermehrung des nach aussen gerichteten Flüssigkeitsstromes“ Leukocytose, Phagocytose, den Sieg über diese relativ harmlosen Keime zu gewinnen, werden jene Wöchnerinnen, welche entgegen dem Normalzustand Keime in ihrer Uterushöhle beherbergen, das klinische Bild des gesunden Wochenbettes darzubieten vermögen.

In dem Gesagten ist aber schon ausgedrückt, wie sehr sich hier die Grenzen zwischen dem Physiologischen und Pathologischen verschoben haben, und wir glauben, dass man wegen dieser in so bedeutender Minderzahl vorhandenen Befunde von Keimgehalt der puerperalen Uterushöhle bei zwar nicht kranken, doch aber nicht ganz normalen Wöchnerinnen, den so wichtigen Grundsatz nicht umstossen darf, dass physiologischer Weise die puerperale Uterushöhle keimfrei ist.

Wir benutzen diese positiven Bakterienbefunde der anscheinend gesunden Wöchnerinnen nicht dazu, den Lehrsatz von der Keimfreiheit der normalen puerperalen Uterushöhle umzustossen, sondern wir lernen aus diesen Fällen vielmehr, dass vom Gesunden bis zum ausgesprochen Kranken Übergänge existieren, die uns wertvolle Aufschlüsse über den Kampf des Körpers gegen die Bakterien gestatten.

(Zweiter Teil folgt).

Litteratur.

1) Bumm, Zur Kenntnis des Eintagsfiebers im Wochenbett, Centralblatt für Gynaekologie 1897, Nr. 45.

2) Derselbe, Über Ätiologie und Pathogenese des Kindbettfiebers, Verhandlungen der deutschen Gesellschaft für Gynaekologie, Band VIII, pag. 276.

3) Burckhardt, O., Über den Keimgehalt der Uterushöhle bei normalen Wöchnerinnen, Centralblatt für Gynaekologie 1898, Nr. 26, pag. 686.

4) Derselbe, Über Fäulnisfieber im Wochenbett, Beiträge zur Geburtshilfe und Gynaekologie, Band II, Heft 2, pag. 194.

5) Czerniéwski, J., Zur Frage von den puerperalen Erkrankungen, Archiv für Gynaekologie, Bd. XXXIII, pag. 73.

6) Döderlein, Untersuchungen über das Vorkommen von Spaltpilzen in den Lochien des Uterus und der Vagina gesunder und kranker Wöchnerinnen, Archiv für Gynaekologie, Band XXXI, pag. 412.

Digitized by Google

7) Derselbe, Klinisches und Bakteriologisches über eine Puerperalfieberepidemie. Archiv für Gynaekologie Band XI, pag. 99.

8) Franqué, v. O., Bakteriologische Untersuchungen bei normalen und fieberhaften Wöchnerinnen, Zeitschrift für Geburtshilfe und Gynaekologie, Band XXV, pag. 277.

9) Franz, K., Bakteriologische und klinische Untersuchungen über leichte Fiebersteigerungen im Wochenbette, Beiträge zur Geburtshilfe und Gynaekologie, III. Band, 1. Heft, pag. 51.

10) Gönner, A., Über Mikroorganismen im Sekret der weiblichen Genitalien während der Schwangerschaft und bei puerperalen Erkrankungen, Centralblatt für Gynaekologie 1887, Nr. 28, pag. 444.

11) Menge und Krönig, Die Wahl des Nährbodens bei dem kulturellen Nachweis geringer Streptokokkenmengen, Centralblatt für Gynaekologie 1900, Nr. 5, pag. 139,

12) Krönig, Bakteriologie des Genitalkanales der schwangeren, kreissenden und puerperalen Frau (Menge und Krönig, Bakteriologie des weiblichen Genitalkanales), Leipzig, Arthur Georgi 1897.

13) Koch, R., Zur Untersuchung von pathogenen Organismen — Mitteilungen aus dem kaiserlichen Gesundheitsamte, Berlin 1881, I. Band, pag. 18. Reinkultur.

14) v. Ott, Zur Bakteriologie der Lochien, Archiv für Gynaekologie, Band XXXII, pag. 436.

15) Sarwey, O., Über wissenschaftlich verwertbare Temperaturbestimmungen im Wochenbett, Centralblatt für Gynaek. 1892, Nr, 15, pag. 396.

16) Stähler und Winckler, Untersuchungen über den Bakteriengehalt des puerperalen Uterus. Monatsschrift für Geb. und Gyn. Band IX.

17) Thomen, G., Bakteriologische Untersuchungen normaler Lochien und der Vagina und Cervix Schwangerer. Archiv für Gynaekologie, Band XXXVI, pag. 230.

18) Walthard, M., Bakteriologische Untersuchungen des weiblichen Genitalsekretes in Graviditate und im Puerperium. Archiv für Gynaekologie, Band 48, pag. 201.

19) Zweifel, Verhandlungen der deutschen Gesellschaft für Gynaekologie VIII. Versammlung, p. 391, Leipzig 1899.

Digitized by Google

Aus der Frauenklinik der Universität Erlangen.

Beitrag zur Frage der Placenta praevia.

Von

Professor Dr. Richard Frommel.

Mit 1 Textabbildung.

Im Laufe des vorigen Jahres hatte ich Gelegenheit, bei einer Sektion den Uterus einer Frau zu acquirieren, welche einen Monat vor ihrem Tode in der Erlanger Klinik entbunden worden war. Da die Geburt durch Placenta praevia kompliziert gewesen war, und bei der Sektion besonders der Sitz der Placentarstelle bemerkenswerte Verhältnisse darbot, erscheint es von Interesse, auf diese Fragen näher einzugehen.

Die Geburtsgeschichte ist kurz folgende:

Frau G., 36 Jahre alt, hat bisher zehnmal spontan geboren und will bisher nie krank gewesen sein. Mitte März 99 wurde sie wegen anhaltender Heiserkeit und Halsschmerzen in die medizinische Klinik aufgenommen und dort konstatiert, dass eine ausgebreitete Larynxtuberkulose mit weit vorgeschrittener tuberkulöser Infiltration beider Lungen bestand. Zugleich wurde festgestellt, dass sie sich im 8. Monat der Gravidität befand. In den nächsten Tagen nach ihrer Aufnahme traten wiederholt heftige Erstickungsanfälle auf, weshalb am 22. März die Tracheotomie vorgenommen wurde.

Am 8. April ging plötzlich Fruchtwasser ab, worauf die Kranke sofort in die Frauenklinik transportiert wurde; bis zur Überführung der Kreissenden in die Frauenklinik ist eine irgend erhebliche Blutung nicht vorhanden gewesen, erst auf dem Transport floss Blut bei der Kreissenden ab. Die äussere Unter-

Digitized by Google

suchung ergab den Fundus handbreit über den Nabel, Kopf links, Steiss rechts, die Bauchseite des Kindes schien nach vorne zu liegen. Herztöne deutlich zu hören. Bei der inneren Untersuchung findet sich auf der Unterlage und in der Scheide eine sehr beträchtliche Menge flüssigen und koagulierten Blutes, im oberen Teil der Scheide fühlt man eine pulsierende Nabelschnurschlinge. Der Muttermund ist Fünfmarkstückgross und fast in seiner ganzen Ausdehnung von Placentargewebe bedeckt. Nur rechts ist an einer ganz kleinen Stelle der Placentarrand zu erreichen; an dieser Stelle ist auch die Nabelschnurschlinge beim Blasensprunge vorgefallen. In der ganzen übrigen Peripherie des Muttermundes erscheint die Placenta adhärent. Die Kreissende hatte in kurzer Zeit auf dem Transport und in der Klinik bis zur Untersuchung eine sehr beträchtliche Menge Blut verloren, weshalb sofort die Wendung auf den Fuss ausgeführt

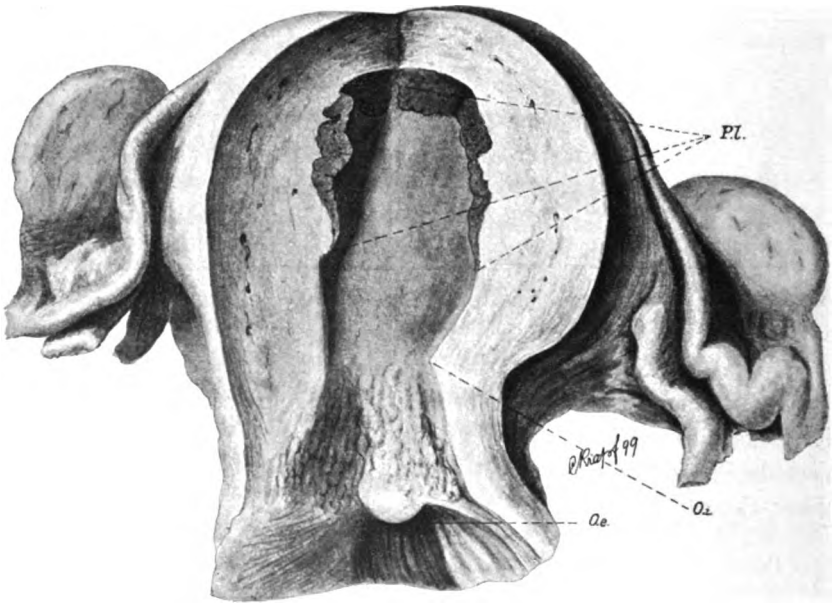

Fig. 1.

wurde, wobei der vorliegende Placentarlappen teilweise eingerissen wurde. Zweieinhalb Stunden später wurde das unterdessen abgestorbene Kind geboren und weitere 20 Minuten später erfolgte die spontane Geburt der Placenta. Die letztere bot nichts Bemerkenswertes, die Eihäute inserierten am Rande, der Eihautriss fand sich entsprechend dem vorliegenden Placentarlappen.

Die Wöchnerin wurde einige Tage später auf die innere Klinik zurückgebracht und starb dort am 7. Mai, also so ziemlich genau 4 Wochen nach ihrer Entbindung unter den Erscheinungen rapid fortschreitender Lungen- resp. Kehlkopftuberkulose.

Digitized by Google

Bei der am darauffolgenden Tage vorgenommenen Obduktion, welche die klinische Diagnose vollauf bestätigte, fand sich der Uterus noch etwa faustgross, dickwandig, und nach Eröffnung derselben konnte die Placentarstelle in der verhältnismässig grosseu und geräumigen Uterushöhle mit grosser Deutlichkeit übersehen werden. (Siehe Abbildung.)

Die Placentarstelle ist durch den sagittalen Schnitt, welcher die vordere Uteruswand durchsetzt, ziemlich in der Mitte getroffen worden ; dem entsprechend ist der Sitz der Placenta vorwiegend an der vorderen Wand des Uterus. Doch nimmt die Placentarstelle auch den Fundus ein und schlägt sich noch eine kurze Strecke auf die hintere Uteruswand über. Nach beiden Seiten hin endigt die Placenta ziemlich genau mit den beiden Seitenkanten der Uterushöhle, derart, dass den Seitenkanten keine Placentargewebe mehr aufliegt. Auf der linken Seite reicht die Placentarstelle etwas tiefer herunter als rechts. Bemerkenswert ist aber, dass an der unteren Grenze der Placentarstelle bis zu dem sich ausserordentlich scharf und deutlich markierenden inneren Muttermunde eine Zone normaler Uterusschleimhaut liegt, welche links etwa 2, rechts etwa $2^1/_2$ cm lang ist, während die Gesamtlänge der Uterushöhle 7 cm beträgt.

Aus diesem Befunde geht also evident hervor, dass oberhalb des inneren Muttermundes eine mindestens 2 cm lange Partie der Uterushöhle sich findet, welche während der Gravidität nicht zur serotina umgewandelt war, trotzdem bei der Geburt in ausgedehntem Masse eine Placenta praevia bestand.

Die bisherigen Befunde welche bei Geburt mit Placenta praevia teils auf dem Sektionstisch, teils durch Austastung des Uterus nach der Geburt aufgenommen worden sind, haben übereinstimmend ergeben, dass die Placenta, resp. die Placentarstelle bis an den inneren Muttermund oder mindestens bis in die Nähe desselben heranreichte, während hier im vorliegenden Falle am teilweise zurückgebildeten Uterus ein mindestens 2 cm langes Stück Decidua vera zwischen der unteren Serotinagrenze und dem inneren Muttermunde eingeschaltet ist, welches zweifellos nichts mit der Placentarstelle zu thun hat. Ich glaube, es wird nicht möglich sein, diesem Befunde eine andere Deutung zu geben, als dass hier eine echte

Digitized by Google

Reflexaplacenta vorhanden gewesen ist. Die einzige Möglichkeit, welche für die Deutung unseres Präparates vielleicht noch in Frage kommen könnte, wäre die, dass bei normalem Sitz der Placenta eine partielle Ablösung an deren unterem Teil durch die Geburtsvorgänge eingetreten wäre und dass dadurch der untere Rand der Placenta tiefer getreten wäre. Dem widerspricht aber mit aller Bestimmtheit der bemerkenswerte klinische Befund, dass bis zur Erweiterung des Muttermundes auf 5 Markstückgrösse eine Blutung aus dem Uterus überhaupt nicht erfolgt ist. Eine solche hätte aber bei einer so ausgedehnten Lösung der Placenta, welche zur fast völligen Bedeckung des teilweise erweiterten Muttermundes geführt hat, ohne jeden Zweifel längst vorher eintreten müssen.

Gerade diese mit Bestimmtheit festgestellte Thatsache, dass eine Blutung erst eintrat, als der völlig von Placenta überdeckte Muttermund bis zu der beschriebenen Grösse erweitert war, giebt mir aber einen weiteren Beweis dafür, dass in der That eine Reflexaplacenta vorlag. Es ist schon von Ahlfeld bei der Diskussion über dieses Thema gelegentlich des Leipziger Kongresses hervorgehoben worden, dass eine Reflexaplacenta, welche bis an den innern Muttermund herunterreiche und welche er als Spuria bezeichnen möchte, zu Blntungen zunächst keine Veranlassung zu geben brauchte. Da wohl allgemein zugegeben wird, dass bei Bildung einer Reflexaplacenta und bei Anlegung der Reflexa an die vera von einem Durchwachsen der Chorionzotten durch die Reflexa hindurch in die Vera hinein keine Rede sein kann, so erscheint es durchaus naheliegend, dass in unserem Falle anfangs keine Blutung eintrat, weil im unteren Segment sich zuerst die mit der Reflexa verklebte Vera lösen konnte.

Erst bei weiterer Entfaltung der Durchtritts-Zone des Uterus, resp. bei höher hinaufreichender Ablösung des Eies durch die Geburtsvorgänge kam es zur Eröffnung des intervilösen Raumes und damit zur Blutung.

Aus diesem Grunde glaube ich nicht fehlzugehen, wenn ich in dem vorliegenden Falle annehme, dass der während der Geburt vorliegende Placentarlappen nicht anders aufgefasst werden kann, als dass er auf der Reflexa entwickelt war und es wäre somit der von Ahlfeld geforderte Beweis, dass eine Placenta trotz normaler oder nur etwas tieferer Insertion des Eies durch Ausbildung einer

Digitized by Google

Reflexa am unteren Teil zu einer Praevia werden kann, wenigstens indirekt erbracht. Es wäre allerdings noch sehr erwünscht gewesen, wenn die untere Fläche des vorliegenden Placentarlappens auf einen eventuellen Decidua-Überzug untersucht worden wäre; dies ist leider versäumt worden und hätte wohl auch nur ein unsicheres Resultat ergeben, da der vorliegende Lappen der Placenta bei der Ausführung der Wendung grösstenteils zerstört wurde.

Ich habe in den vorstehenden Bemerkungen den Ausdruck „Reflexa" resp. „Reflexaplacenta" beibehalten, wie auch Hofmeier[1]) in seiner letzten Publikation über „Placenta praevia in der Tube" den in das offene Tubenlumen hineinragenden decidualen Überzug des Eies als Reflexa bezeichnet. Wenn die neuen Erfahrungen, welche wir über die Einbettung des Eies durch Graf Spee, Peters und auch Füth gemacht haben, sich bestätigen sollten (und es erscheint mir dies in hohem Grade wahrscheinlich), dann würden wir wohl auch die Bezeichnung Reflexa etc. endgültig fallen lassen müssen, da nach diesen Beobachtungen von einer Umwucherung des Eies mit Uterusschleimhaut keine Rede mehr sein kann. Senkt sich wirklich, wie es von Peters beschrieben wird, das Ei durch eine kleine Lücke in die Uterusschleimhaut ein, um in derselben sich weiter zu entwickeln, dann sind auch unsere Vorstellungen über die Bildung der Placenta praevia wesentlich erleichtert. Da das in der Uterusschleimhaut eingebettete Ei überall von gleichmässigem Gewebe d. h. von der Schleimhaut umgeben ist, so ist nicht schwer zu verstehen, dass unter günstigen Umständen (z. B. bei besonders dicker Decidua) die Chorionzotten nicht nur nach der Uterusmuskulatur, sondern auch nach der Peripherie hin sich ausbreiten und eventuell persistieren können. Ob diese periphere Ausbreitung der Zotten durch Spaltung der Decidua, wie Hofmeier meint, oder durch Verschiebung der Schleimhaut, wie Ruge und ich auzunehmen geneigt sind, oder auf beiden Wegen geschieht, will ich dahingestellt sein lassen. Da noch dazu durch Hofmeier und Gottschalk nachgewiesen wurde, dass diese Ausbreitung der Placentarstelle bis zur Anlegung der Reflexa an die Vera stattfinden kann, ist es unschwer, sich vorzustellen, dass ein etwas tiefer im Uterus eingebettetes Ei sich bis zum inneren Muttermunde und um denselben herum, vielleicht sogar teilweise in den Cervix hinein ausbreiten kann. Aber auch die

[1]) Separatabdruck aus der Festschrift der Phys. med. Gesellschaft, Würzburg 1899.

Digitized by Google

Bildung einer Reflexaplacenta ist nach diesen neueren Anschauungen sehr viel leichter verständlich als früher. Man braucht nur anzunehmen, dass das Eichen tief in die Uterusschleimhaut eingedrungen sei, also gegen die Uterushöhle hin, von einer reichlichen, stark gefässführenden Deciduaschichte abgeschlossen ist, so erscheint es verständlich, dass ein kleinerer oder grösserer Teil dieser sogenannten Reflexa den Chorionzotten so günstige Ernährungsverhältnisse darbietet, dass sie hier ebenfalls persistieren.

Digitized by Google

Aus der Frauenklinik der Universität Freiburg i. B.

Abnorme Behaarung bei Entwicklungsstörungen.

Von

Dr. Richard Freund,

Assistenzarzt.

Mit einer Abbildung.

In den bisher erschienenen, grösseren Abhandlungen über abnorme Behaarung des Menschen finden wir deren verschiedene Arten meist nach Zeit, Ort und Geschlecht in Einteilungen gebracht, die im grossen und ganzen nicht sehr von einander abweichen und sämtliche Fälle aufzunehmen geeignet scheinen. Mit der Zeit werden aber neue Rubriken erforderlich, da neue Gesichtspunkte z. B. über den Zusammenhang zwischen abnormer Behaarung und Krankheiten bezw. Körperanomalieen gewonnen wurden. — Wie man bei den Hundemenschen, von der Behaarung ausgehend, auf andere Anomalieen jener Individuen fahndete und solche fand, so führte umgekehrt, aber in durchaus analoger Weise nach Feststellung von Entwicklungsstörungen am Körper eine gleichzeitige abnorme Behaarung auf den hier naheliegenden kausalen Zusammenhang der beiden Befunde. Betonte man schon vielfach die Beziehungen des Infantilismus zur Behaarung (z. B. Ecker, Eschricht, Hildebrand u. a.) und veröffentlichte auch verschiedene Fälle von Körperabnormitäten mit Behaarung (z. B. H. Freund: „Über Schwanzbildung beim Menschen)[1]), so war eine Beschreibung von abnormer Behaarung bei Entwicklungsstörung am weiblichen Genitalapparat bisher noch neu. Hierauf und auf die diagnostische Dignität der abnormen Behaarung hat Hegar[2]) in seinem unlängst

[1]) Virchows Archiv Bd. 104, pag. 531.

[2]) cf. diese Beiträge Bd. I, pag. 111 (abnorme Behaarung u. Ut. duplex).

Digitized by Google

publizierten Fall als erster hingewiesen. Die auf seine Anregung hin unternommenen Untersuchungen über Behaarung im allgemeinen lieferte kürzlich einen ähnlichen Fall, den ich seiner Sonderstellung halber vor Veröffentlichung meiner übrigen Haaruntersuchungen hier beschreiben will, zumal ich ihm noch einen weiteren Fall, der mir aus der Strassburger Hebammenschule seitens des Direktors, Prof. Dr. H. Freund, gütigst überlassen wurde, zur Seite stellen kann. —

Da die abnorme Behaarung in diesen Fällen nicht wie bei der Hypertrichosis universalis im Vordergrund steht, sondern gegenüber der Genitalanomalie mehr zurücktritt, so dürfte auch diese Gruppe bei der allgemeinen Klassifizierung als „abnorme Behaarung bei Entwicklungsstörungen" eine eigene Stellung beanspruchen.

Der erste Fall betrifft eine 22jährige 0para, die erblich nicht belastet, nie ernster krank gewesen und seit dem 14. Jahr regelmässig menstruiert ist. Pat. ist im zweiten Monat schwanger und kommt schwer leidend in die Klinik. Es besteht seit Graviditätsbeginn Hyperemesis gravidarum, welche durch die weite Reise hierher noch heftiger geworden ist; Pat. erbricht alles, was sie zu sich nimmt. Dadurch erhebliche Abmagerung, rascher Kräfteverfall; Steigerung der Pulsfrequenz von 104 Schlägen in der Minute auf 160 innerhalb weniger Tage bei niedrig bleibender Temperatur (max. abends 37,3); Sehchwäche. Ausserdem klagt Pat. über beständige, starke Schmerzen in der linken Bauchseite. —

Diese fünf schwerwiegenden Symptome indizierten den bald einzuleitenden künstlichen Abort. Durch zweimaliges Ausstopfen des geschlossenen Cervikalkanals mit Jodoformgazestreifen wurden Wehen prompt ausgelöst. Am 3. Tag abends stieg die Temperatur auf 38,5, weshalb bei nunmehr gut geöffnetem Cervix das Ei mittelst der Schultze'schen Zange stückweise ohne Mühe entfernt wurde; dabei nicht die geringste Blutung. Die Temperatur fiel rasch ab und war vom dritten Tag an normal. Im weiteren Verlauf des Wochenbetts stellten sich ziemlich bedenkliche Inanitionsdelirien ein, welche indes nach dem 16. Tage verschwanden. Von da ab langsame, aber stetig fortschreitende Genesung. —

Allgemeinstatus: Übermittelgrosse Blondine von gracilem Knochenbau. Muskulatur und Fettpolster sehr schlecht. Schädel auffallend dolichocephal; schmales Gesicht. Zähne gut erhalten; an den beiden oberen Schneidezähnen Schmelzmangel bis auf 4 mm vom freien, leicht konkaven Rand aus. Spitzbogengaumen. Brüste

Digitized by Google

ziemlich gut entwickelt (Nr. II); Warze etwas klein, nicht schlecht abgesetzt. Warzenhof umfänglich, mässig pigmentiert. Montgomerysche Drüsen. — Intertrigo in den Schenkelbeugen. Damm völlig intakt. Hymen erhalten bis auf einen kleinen Einriss nach rechts. — Becken: Schambogen eng und hoch. Schossfuge hoch; Knorpel springt nicht vor. Querspannung geringer als normal. Dist. spin. $27^1/_2$; crist. 28, troch. 30. Behaarung: Im Gesicht starker, heller Lanugo längs der Wange, an der Kinnlade und am Kinn selbst. Auf der Brust sehr feiner Lanugo. Die Warzenhöfe mit langen, starken, isoliert stehenden, schwarzen Haaren besetzt. In der Achsel ziemlich starke Büschel starker Haare. Ganzes Abdomen mit zahlreichen, 2—3 cm langen, schwarzen Härchen besetzt. Linea alba vom Nabel bis zur Schossfuge mit 2—4 cm langen, reichlichen, schwärzlichen, mittelstarken Haaren versehen; oberhalb des Nabels etwas spärlichere Behaarung. Pubes stark behaart (Mons veneris und äussere Genitalien bis zum After). Auf den Armen dünne, hellbraune, ziemlich reichliche Härchen. Oberschenkel allseitig, besonders aber auf der Innenfläche mit 1—2 cm langen, schwärzlichen, nicht feinen Haaren versehen. Unterschenkel noch stärker als die Oberschenkel, am stärksten an den Vorderflächen behaart. Auf dem Rücken besonders starke Behaarung nur in der Lendengegend, in den oberen Partieen weniger. —

Genitalbefund vor dem Abort: Vaginalschleimhaut blaurot. Vordere Lippe der Portio 1 cm, hintere 2 cm lang. Breite der Portio 3 cm, sagitt. Durchmesser beträgt $2^1/_2$ cm; sie ist blaurot. Muttermundsaum stark geschwollen, gerötet und erodiert. Sehr reichliche, gelbliche, eiterähnliche Sekretion. Vaginalportion steht in der Spinallinie. Uteruskörper stark kindskopfgross; Collum ist eine $4^1/_2$ cm lange, harte, dünne Walze, oberhalb welcher sich das Gewebe bis auf wenige Millimeter zusammendrücken lässt. —

Bei der Ausführung des künstlichen Aborts steht die Vaginalportion nach hinten und oben. Der Uteruskörper liegt in sehr starker Anteflexion; der tiefste Punkt der vorderen Wand steht fast noch tiefer als die Portio vag. Ein starkes Septum verläuft in der Medianebene des Uteruskörpers, wird nach oben hin breiter, reicht abwärts bis zum inneren Muttermund, wo es mit scharfem Saum endet. Das linke Horn ist das schwangere; im rechten Horn findet sich reichliche Decidua.

Der 5 Wochen nach dem Abort aufgenommene Genitalbefund lautet:

Digitized by Google

Vaginalschleimhaut ziemlich stark gerötet. Vordere Lippe der Portio 1 cm, hintere $1^1/_2$cm lang; Quer- und Sagittaldurchmesser der Portio je 2 cm; ziemlich starke Rötung derselben. Muttermund ist eine kleine Spalte mit glatten Rändern ohne besondere Sekretion. Portio und Muttermund nach vorn gerichtet. Collum uteri etwa 4 cm lang; Corpus 3 cm lang; dessen Breitendurchmesser beträgt aber mindestens 6—7 cm. Die obere Fundusgrenze ist ziemlich flach und zeigt nur leichte Konvexität nach oben. Eine Furche in der Längsrichtung ist nicht vorhanden. Nach links dehnt sich die Pars keratina stärker aus als nach rechts. Linkes Ligament. sacro-uterinum nicht verändert. Hoch oben vor dem oberen Teil der Articul. sacro-iliaca am hinteren Teil der Linea terminalis ein weicher, platter, kastaniengrosser Körper, der durch einen Strang mit dem Uterus in Verbindung steht. Rechtes Ligam. sacro-ut. stark gespannt, unbedeutend verdickt. Ein gut taubeneigrosser Körper von unregelmäsiger Oberfläche liegt ebenfalls nach hinten vor der Art. sacro-iliaca, nicht so hoch wie links; Beweglichkeit beschränkt. Der Uteruskörper ist retrovertiert, aber reponierbar; bei diesem Mannöver bleiben jene beiden Körper hinten liegen (Adhäsionen?).

Ich lasse gleich den zweiten Fall folgen, um dann zum Schluss eine gemeinsame Besprechung anschliessen zu können. —

Hier handelt es sich um eine 42jährige 0para. Sie stammt aus gesunder Familie, hatte bis vor 3 Jahren nur alle 5—8 Monate ihre sehr schmerzhaften Perioden. Seit 3 Jahren ist die Regel fünfwöchentlich, immer noch sehr schmerzhaft. Pat. neigt zu Verdauungsstörungen; leidet seit $1^1/_2$ Jahren öfters an Blinddarmentzündung. Seit Jahren ist sie in ununterbrochener Behandlung ihres Hausarztes und verschiedener Spezialisten wegen ihrer sehr schmerzhaften Regeln und Verdauungsstörungen, aber bisher ohne Erfolg. 8 Tage vor der Periode beginnen die Schmerzen, halten bis 8 Tage nach derselben an und steigern sich oft zu heftigen „Schmerzanfällen". Seit 3 Jahren liegt Pat. beständig zu Bett, braucht täglich Morphium.

Die hauptsächlichsten Krankheitssymptome sind: Angstzustände, tagelanger Ructus. Starke Obstipation. Enorme Auftreibung und Schmerzhaftigkeit des Leibes; häufiges Erbrechen und Appetitlosigkeit. —

Allgemeiner Status: Kleine Person, hochgradig chlorotisch. Graciles, sonst normal gebautes Skelett. Muskulatur und Fett-

Digitized by Google

polster schlecht. Dunkelbrünette. Brüste sehr klein mit schlechten Warzen. Haut schmutziggelb, auffallend trocken.

Behaarung: Im Gesicht stattlicher Schnurr- und Kinnbart; schwarze, ziemlich weitstehende Haare, an der Oberlippe bis 1 cm lang, am Kinn bis 2 cm lang und stark gekrümmt. Am Unterarm sehr dichtstehende, lange, mässig dünne, schwarze Haare, die sich auf den Handrücken fortsetzen. In der Achselhöhle auffallend starke Haarbüschel. Warzenhöfe tragen beiderseits, besonders rechts, spärliche, aber starke, bis $3\,^1/_2$ cm lange schwarze Haare. Ganzes Abdomen ist mit reichlichen, ziemlich starken, schwarzen, 2—3 cm langen Haaren bedeckt; besonders um den Nabel herum und in der Linea alba. Pubes sehr dicht behaart: Mons veneris geringer als die Labia maj., Damm, die Gegend um den Anus und die Kerbe. Oberschenkel mit Ausnahme der Kniekehlen allseitig, besonders aber auf der Vorderseite mit langen (3 cm) dunklen Haaren besetzt, sogar stärker als gewöhnlich beim Mann! Unterschenkel mit sehr dichten, langen, ziemlich weichen, dunklen Haaren rings versehen; besonders auf der Vorderseite. Rücken fast ganz frei von sichtbarer Behaarung, nur in der Lendengegend, in der Raute, einige spärliche, dünne, schwärzliche Härchen. —

Ferner findet sich in der unteren Kreuzbeingegend eine sehr stark ausgesprochene Fovea coccygea mit $1\,^1/_2$ cm langer Raphe mediana. Das Herz ist klein; Töne rein. Art. radialis sehr eng; Puls frequent, schlecht gefüllt. Abdomen aufgetrieben; Coecum gurrt bei Palpation; diese Gegend auch druckempfindlich. Harnblase reicht halbhandbreit über die obere Haargrenze des Mons veneris hinaus. Urin normal. Äussere Genitalien hypoplastisch: Clitoris und Nymphen sehr klein. Orificium urethrae sehr eng. Hymen erhalten. Vagina ca. 12 cm lang, eng, faltenarm, sehr derb, geschwollen. Uterus klein, retroflektiert, fest im Douglas fixiert und in membranöses Gewebe eingehüllt. Ovarium sinistrum taubeneigross, im Douglas fixiert, äusserst empfindlich. An Stelle der rechten Adnexe fühlt man sehr empfindliche peri- und parametrische Stränge, sowie eine kleine Resistenz (Ovarium?). —

Begutachtung: Ein Teil der Beschwerden ist sicher hysterischer Natur; aber die objektiv nachweisbaren Veränderungen der Becken-Bauchorgane erklären auch einen grossen Teil der Schmerzen; speziell löste Druck auf das verlagerte und fixierte linke Ovarium jedesmal intensive Schmerzen aus, während Druck auf andere Beckenorgane ruhig ertragen wurde. — Da

Digitized by Google

bisher alle inneren und resorbierenden Kuren völlig erfolglos geblieben waren, der Zustand für die Patientin aber fast unerträglich wurde, so beschloss man auf Grund der Beschwerden und pathologischen Veränderungen die Entfernung der kranken Adnexe. Es konnte nur der abdominale Weg gewählt werden, da die Verwachsungen sehr alt und ausgedehnt und höher gelegene Darmschlingen deutlich mit den kranken Teilen verwachsen waren. —

Laparotomie (H. Freund): Beckenhochlagerung. Chloroformnarkose ungestört. Schnitt vom Nabel zur Symphyse. Bauchdecken mässig fettreich, stark adhärierend und venös blutend. Recti eng aneinander, sehr kräftig. Peritoneum zart. Därme, besonders Coecum trotz tagelanger Abführung nicht gut entleert. Harnblase läuft in einen dünnen, drehrunden, weissglänzenden Urachus aus bis fast zum Nabel. Der kleine, derbe und kurze Uterus mit ausgesprochener Einziehung am Os internum muss mühsam aus derben, breiten Adhäsionen unterhalb des Promontoriums gelöst werden. Nachdem er aufgerichtet ist, zeigt es sich, dass sein rechtes Horn vollkommen fehlt. Das rechte Ligamentum latum bedeckt als ein dichter Schleier und stark gefaltet direkt die ganze Seite dieses Uterus unicornis. Die rechten Adnexe und das Ligamentum rotundum dextrum fehlen vollständig; auch Andeutungen oder Rudimente derselben sind nirgends zu entdecken. Die Form des Uterus, durch jahrelange Verlagerung und Adhäsionen beeinflusst, ist eine oblonge; das Corpus ist nach der linken Seite zu etwas kammartig ausgezogen[1]). — Der ziemlich lange Processus vermiformis ist durch kurze, derbe Stränge mit dem rechten Ligament. latum intim verwachsen und liegt direkt rechts neben dem Promontorium auf. Sein Mesenteriolum ist ebenfalls sehr derb und verkürzt. Der Processus wird gelöst, nahe am Coccum doppelt unterbunden und abgetragen, der Stumpf mit Peritoneum übernäht. (Die chronischen Ligamentverdickungen aus festem, fibrösen Gewebe zusammen mit dem angebackenen Wurmfortsatz hatten beim früheren Tastbefund als veränderte Adnexe imponiert.) Das Ligam. rotund. sinistrum ist äusserst dünn und zieht in einem starken Bogen lateralwärts. Das linke Ovarium ist gut taubeneigross, sehr fest mit dem Uterus und der Flexur verwachsen. Die Adhäsionen werden mit der Schere durchtrennt, und das Ovarium samt der exquist infantil

[1]) Vergl. die gute Abbildung von M. Duncan eines Uterus unicornis dexter in Schauta's Lehrbuch der gesamt. Gynäkolog. pag. 208, Fig. 59.

Digitized by Google

gewundenen Tube entfernt; der Stumpf übernäht. Der Eierstock besteht hauptsächlich aus derb-fibrösem Gewebe, in welches einige kleine, zum Teil mit Blut gefüllte Cysten eingelagert sind. — Der Uterus wird mit zwei Seidennähten in seinem Corpus ventrofixiert. Schluss. Verband. Dauer der Operation: 40 Minuten. —

Erfolg: Nach absolut fieberfreiem Verlauf heilt die Wunde per primam. Urin wird gleich spontan gelassen. Flatus gingen am 3. Tag nach einem Klysma ab. Der Pat. wird täglich ausgemalt, welches Aufsehen ihre rasche und völlige Heilung machen müsste, was sie mit Begierde aufgreift. Pat. schläft jetzt ohne Morphium, will sogar davon nichts mehr wissen; äussert Appetit und hat kein Aufstossen mehr. Am 14. Tag verlässt sie thatsächlich das Bett, macht nach weiteren 8 Tagen erfolgreiche Gehversuche und wird völlig geheilt in der 4. Woche entlassen. —

Entlassungsbefund: Uterus ein Querfinger breit über der Schossfuge fixiert, aber nach beiden Seiten beweglich; seine Kanten sind frei. Im Becken nichts von einem Exsudat zu fühlen. Därme gut entleert. Die Untersuchung ist ohne Schmerzen möglich. —

Wir haben also eine abnorme Behaarung im ersten Fall mit Uterus septus bicornis, im zweiten mit Uterus unicornis vergesellschaftet. Nehmen wir jetzt den dritten, von Hegar beschriebenen Fall hinzu, wo abnorme Behaarung mit Uterus duplex einherging und weitere Merkmale, wie die zurückgebliebenen Brüste, das kindliche Becken schliesslich zur Diagnose „Entwicklungshemmung“ oder „Fötalismus“ führten, so dürfte die Zugehörigkeit dieser 3 Fälle zu einer bestimmten Gruppe keinem Zweifel unterliegen und ein rein zufälliges Zusammentreffen der Anomalieen ausgeschlossen sein. Denn auch in meinen beiden Fällen finden sich weitere Anhaltspunkte für die Annahme einer Entwicklungshemmung; so sehen wir in Fall I ein ausgesprochen kindliches Becken, einen Spitzbogengaumen, hochliegende Eierstöcke, besonders links (NB. die Person war vorher nie schwanger gewesen!); abgesehen davon, dass der Uterus septus hinsichtlich des Verhältnisses von Hals zu Körper ausserdem noch eine infantile Form besitzt. — Im zweiten Fall treten dergleichen charakteristische Momente noch schärfer hervor, wie beispielsweise die sehr deutliche Fovea coccygea, der lange Wurmfortsatz und Urachus, die infantil gewundene, linke Tube, die kurze, enge Vagina und die allgemein hypoplastischen, äusseren Genitalien sowie der kindliche Cirkulationsapparat. —

Digitized by Google

Es frägt sich nun, ob wir berechtigt sind, alle diese angeführten Merkmale mit der abnormen Behaarung auf eine Stufe zu stellen und ihnen eine gemeinsame Entstehungsursache zuzuschreiben. —

Eine Deutung in atavistischem Sinne können wir nach den prägnanten Ausführungen Hegar's schnell übergehen. Am nächstliegendsten erscheint jedenfalls die Erklärung durch Annahme einer Entwicklungsstörung, welche das Individuum noch innerhalb seines



a Bauch-, *b* Oberschenkel-, *c* Arm-, *d* Kopfhaar von Fall I. (Winkel Obj. I, Ocul. I).

Embryonallebens traf, so dass sich gewisse Gebilde oder Formen bis ins spätere Leben hinein erhalten, die in der Norm beim Kinde nicht mehr vorhanden sind, was darum von Hegar passend als „Fötalismus" bezeichnet wurde. — Der Nachteil einer Subsummierung aller solcher Bildungsfehler unter den grossen Begriff „Infantilismus" bei Erklärungsversuchen ähnlicher Fälle, wie die vorliegenden, ist aus dem verschiedenen, anatomischen Verhalten von

Digitized by Google

Embryo und Kind leicht ersichtlich, daher eine Trennung in die engeren Begriffe „Fötalismus" für die im Fötalleben und „Infantilismus" für die erst im Kindesalter erworbenen Entwicklungsstörungen zu empfehlen. —

Bei der Prüfung der genannten Anomalieen in unseren Fällen auf Stichhaltigkeit embryonaler Herkunft erweist sich allerdings für die Behaarung die fötalistische Theorie, von der Hegar selbst mittlerweile wieder Abstand genommen hat, als unzureichend, zum mindesten als zweifelhaft. Bedeutet die abnorme Behaarung in unseren Fällen eine Persistenz, d. h. Fortbestehen des fötalen Haarkleides, so müsste die Beschaffenheit der Haare nach Stärke, Farbe, Lokalisation und anatomischem Bau dem Lanugo näher kommen, wie es bei den Hundemenschen zutrifft, wo das Haar als helles, seidenartiges geschildert wird, während es in den vorliegenden Fällen mehr dem starken, bleibenden Haar ähnlich ist. Ein Blick auf die nebenstehende Abbildung überzeugt uns von dem starken Kaliber und Markgehalt der Haare, wie er in solchem Grade doch nur bleibendem Haar zukommt und um so auffallender ist, als er in den Körperhaaren intensiver auftritt als in dem blonden Kopfhaar, wodurch dann auch erstere schwärzlich erscheinen. —

Es existieren allerdings so zahlreiche Übergänge zwischen Lanugo und bleibendem Haar, dass wir ausser stande sind, eine bestimmte Grenze zu ziehen. Die Marklosigkeit fötaler Haare ist neben der Zartheit ein charakteristisches Merkmal. Selbst in intensiv dunkelpigmentierten Körperhaaren Neugeborener konnte ich mich wiederholt davon überzeugen, während scheinbar feinere, lanugoähnlichere, hellere Haare Erwachsener stellenweise untrügliche Andeutungen von Mark auffinden liessen. Können wir also durch das Mikroskop vielfach keinen genügenden Aufschluss bekommen, so sind wir lediglich auf das makroskopische Aussehen der Haare und unser Tastgefühl angewiesen. Dieses subjektive Schätzungsverfahren ist hierbei vielleicht oft von grösserem Wert als der objektive Befund, doch unterliegt es auch Täuschungen. So führt Bartels[1]) verschiedene Gründe an, weshalb er die gleich für alle Hundemenschen behauptete Feinheit der Haare in Zweifel stellt und hebt ferner auch mit Recht hervor, dass gerade bei Hypertrichosis universalis in einigen Fällen die abnorme Behaarung nicht angeboren war,

[1]) „Über abnorme Behaarung"; 2. Aufsatz in der Zeitschrift für Ethnologie Bd. XI, 1879.

Digitized by Google

sondern sich erst in den 6 ersten Lebensjahren entwickelte, dass also hier von einem Fortbestehen und Weiterwachsen des fötalen Haarkleides nicht die Rede sein könnte. Bei unseren Beobachtungen käme demnach in erster Linie die sehr schwierige Ermittelung in Betracht, ob die Behaarung schon seit der Geburt ununterbrochen vorhanden gewesen sei. —

Auch weiterhin lassen uns die bisherigen Beschreibungen im Stich, denn ein mikroskopischer Befund bei Hypertrichosis universalis ist bedauerlicherweise nirgends verzeichnet, so dass es sich vorderhand noch nicht entscheiden lässt, ob es überhaupt bei Erwachsenen fortgebildete, fötale Haare ohne Markgehalt giebt, oder solche sich analog den normal fortbestehenden Haaren modifizieren unter Verlust ihres embryonalen Stempels. Wie sich nämlich ein Uterus duplex im weiteren Verlauf seines Wachstums nach Grösse, Lage und Proportionen verändert, ohne dabei den ihm anhaftenden Bildungsfehler jemals verläugnen zu können, so dürfte man auch von den abnorm persistierenden Lanugohaaren erwarten, dass sie sich mit Beibehaltung ihrer charakteristischen Merkmale nur bezüglich Länge und Kaliber weiter entwickelten.

Mag die Deutung der abnormen Behaarung in fötalistischem Sinn auch für unsere Fälle manches Bestechende haben, so erscheint es doch von keinem grossen Nutzen, weiter auf Gründe für und wider diese Theorie einzugehen, da die Ausführungen zur Genüge darauf hindeuten, dass die Frage noch nicht spruchreif ist, es somit verfrüht wäre, vor Herbeibringung genügender Beobachtungen Theorieen ins Feld zu führen. Die Worte Bartels', die er vor 20 Jahren beim Studium derselben Sache aussprach, haben leider auch heute noch ihre Richtigkeit: „Wir müssen uns fürs Erste bescheiden und unsere Unkenntnis eingestehen."

Digitized by Google

Aus der Frauenklinik der Universität Zürich.

Fall von Fehlgeburt im IV. Monat bei Insertion der Placenta auf einem submukösen Uterusmyom; konsekutive Verjauchung des letzteren. Amputatio uteri supravaginalis; Heilung.[1]

Von

Dr. Schwarzenbach.

Die Frage der operativen Behandlung des septisch erkrankten puerperalen Uterus ist gegenwärtig noch so wenig abgeklärt, dass die Veröffentlichung jedes einschlägigen Falles gerechtfertigt erscheint. Besonders lehrreich sind Erfahrungen, welche den direkten Nutzen des eingeschlagenen Verfahrens deshalb klar erkennen lassen, weil die ursprünglich schlimme Prognose des Falles, wie sie sich teils aus dem klinischen Bild, teils der nachträglichen pathologisch-anatomischen Untersuchung ergab, gerechtfertigt erschien.

Ich komme daher der Aufforderung von Herrn Professor Wyder zur Mitteilung des nachfolgenden Falles aus seiner Klinik gerne nach und benütze die Gelegenheit, im Anschluss daran die Frage über den Zusammenhang zwischen Uterusmyom und vorzeitiger Unterbrechung der Schwangerschaft zu behandeln.

I. Klinischer Teil.

(Über die Therapie bei Myomverjauchung im Wochenbett.)

Frau M. P., 28 J. alt, wurde am 7. VI. 1899 in die Frauenklinik in Zürich aufgenommen. Anamnese. Keine hereditäre Belastung nachweisbar. Pat. war früher stets gesund; wurde mit 13 Jahren menstruiert, immer regelmässig, mittelstark, 3—4 Tage lang, nur am 1. Tage unter leichten Schmerzen.

[1]) Der Fall wurde bereits von Prof. Wyder im Korrespondenzblatt für Schweizer Ärzte Nr. 23. 1899 kurz veröffentlicht.

Digitized by Google

Soweit sich Pat. zurückerinnern kann, habe sie stets einen etwas dicken Leib gehabt, aber früher niemals ein Anwachsen desselben beobachtet und auch nie irgend welche Beschwerden darin verspürt. Sie ist seit 8 Jahren steril verheiratet. Die Menses traten immer ganz regelmässig ein, zum letztenmale anfangs Februar 1899. Seither blieben sie völlig aus und der Leib nahm allmählich an Umfang zu. Die Schwangerschaft war mit keinerlei Beschwerden verbunden, ausser mit zeitweise sich einstellenden leichten Schmerzen in beiden Leistengegenden. Auch von Seiten der Blase oder des Mastdarmes fehlten Störungen.

Am 3. Juni stellten sich plötzlich, ohne nachweisbare Ursache, krampfartige Schmerzen im Unterleibe ein, die wie Wehen sich verhielten und mit zunehmender Intensität bis am Abend des 5. andauerten. Während dieser Zeit ging ein wenig Blut ab, doch verliess Pat. täglich das Bett. Am 6. Juni waren die Wehen geringer. Nachmittags erfolgte während eines Brechanfalles die schmerzlose Ausstossung eines sehr wenig macerierten Fötus von 17 cm Länge. Der Hausarzt hatte am Vormittag den Uterus auffallend hart und bis über den Nabel reichend gefunden. Nach Ausstossung der Frucht war der Uterus kaum verkleinert. Die Nachgeburt blieb zurück, aber es trat niemals eine nennenswerte Blutung ein. Am 7. Juni mittags entfernte der Arzt die grösstenteils in die Vagina geborene Placenta. Hierauf liess er die Kranke in die Klinik transportieren, weil die Placenta nicht vollständig schien, die Abtastung der Uterushöhle aber grossen Schwierigkeiten begegnete.

Status bei der Aufnahme. Mittelgrosse Frau von normaler Hautfarbe und gutem Ernährungszustande. Temp. 37,5, Puls 108. Thoraxorgane normal. Keine Zeichen von Lues. Urin klar, ohne Eiweiss.

Abdomen mässig stark vorgewölbt, etwas mehr auf der rechten Seite. Einige neue striae grav. Linea alba pigment. Man fühlt einen aus dem kleinen Becken aufsteigenden, etwa mannskopfgrossen rundlichen Tumor, welcher den Nabel um 4 Fingerbreiten überragt. Seine Konsistenz ist hart, die Oberfläche glatt, die Beweglichkeit gering; er ist auf Druck schmerzhaft. Perkussion ergiebt gedämpften Schall; Auskultationsresultat negativ. — Introitus vaginae ist livid verfärbt, Vag. eng, ihre Schleimhaut glatt. Portio ein wenig aufgelockert. Muttermund lässt nur das erste Glied des Fingers passieren, dann stösst man auf einen in den Cervikalkanal vorragenden Tumor. Der Uterus ist mit der von aussen gefühlten Geschwulst identisch.

Diagnose: Abortus terminat. mens. IV.
Myoma Uteri.

Ordin.: Secaleinfus. Eisblase.

8. VI. Pat. klagt viel über Kreuzschmerzen. Wegen Temperatursteigerung bis 37,8 wird abends in Chloroformnarkose das Uterusinnere mit dem Finger abgetastet. Die Uterushöhle ist stark verlängert durch den in der Hinterwand gelegenen Tumor, an dessen Oberfläche man unten Unebenheiten fühlt. Mit Finger und Curette werden kleine, etwas übelriechende Placentarreste entfernt.

9. VI. Temp. 38,2. Puls 108. Ausfluss nicht übelriechend. Druckempfindlichkeit des Tumors nicht vermehrt. Viel Kreuzschmerzen. Uterusspülung mit Lysol.

10. VI. Temp. 37,2 und 38,6. Puls unverändert. Abends Uterusspülung.

Digitized by Google

11. VI. Temp. 37,7, steigt abends auf 39,1. Druckempfindlichkeit des Tumors etwas vermehrt. Ausfluss übelriechend. Die Einführung des Uteruskatheters gelingt nicht mehr. Scheidenspülungen. Am 12. und 13. VI. bleibt die Temp. zwischen 38,2 und 39,0, Puls steigt auf 120. Vom 12. mittags an Diarrhoe. Der Bauch wird am 13. auch in den obern Partien druckempfindlich, doch nicht aufgetrieben.

Da ohne operative Hilfe die Kranke dem Tode verfallen wäre, wird am 14. VI. vormittags von Prof. Wyder die supravaginale Amputation des Uterus mit retroperitonealer Stielversorgung in typischer Weise ausgeführt. Aus dem eröffneten Abdomen entleerte sich eine mässige Menge freier, blutiger, trüber Flüssigkeit. Die Därme waren stark injiziert und stellenweise mit eiterähnlichen Fibrinflocken belegt. Die Hervorwälzung des mannskopfgrossen Uterustumors gelang ohne besondere Schwierigkeit. Das linke Parametrium erwies sich als deutlich infiltriert, das rechte etwas weniger. Zur Abtragung des Uterus wurde der messerförmige Paquelin verwendet und mit demselben die Amputationsfläche und der Cervikalkanal eingehend verschorft. Die Bauchhöhle wurde mit $^1/_3$ ‰ Sublimatlösung gründlich ausgewaschen, wobei man noch zahlreiche eiterähnliche Auflagerungen aus dem kleinen Becken und von der vorderen Bauchwand entfernte. Schliesslich tamponierte man das ganze kleine Becken mittelst 5 %-ger in $^1/_3$ ‰ Sublimatlösung ausgewaschener Jodoformgaze,[1]) deren Ende zum unteren Bauchwundenwinkel herausgeleitet wurde.

Am 15. VI. hielt sich die Temperatur zwischen 38,0 und 37,4, Puls 120 bis 112. Am 16. VI. betrug die höchste Temp. 37,5; abends, nachdem reichliche Flatus und etwas Stuhl abgegangen, sank der Puls auf 104. Allgemeinbefinden sehr gut. Irgend welche Zeichen von Peritonitis bestanden niemals. Am 18. VI. wurde die Jodoformgaze durch ein Gummidrain ersetzt, aus welchem ca. 8 Tage lang sich viel eitriges Sekret ergoss. Die Temperatur blieb subfebril, stieg am 22. VI. ohne bekannte Ursache plötzlich auf 39,0 und fiel dann rasch zur Norm ab, während die Sekretion aus dem Drainrohr allmählich nachliess, so dass man es am 4. VII. gänzlich entfernen konnte. Bemerkenswert ist noch, dass sowohl aus der Drainageöffnung als auch aus der Vagina mehrmals Ligaturen ausgestossen wurden. Am 12. VII. verliess Pat. das Bett, und am 24. VII. wurde sie mit einer feinen Bauchdeckenfistel, aber ohne Exsudat und in völligem Wohlbefinden entlassen.

Beschreibung des Präparates.

Der entfernte myomatöse Uterus ist mannskopfgross, von glatter Oberfläche und infolge starker Gefässfüllung dunkelroter Farbe. Nach Spaltung der vorderen Uteruswand erkennt man, dass der Tumor die gesamte hintere Corpuswand einnimmt, so dass deren Innenfläche gleichmässig nach vorn vorgebaucht ist. Auf dieser konvexen Mucosafläche sitzen symmetrisch 4 zwetschengrosse, halbkugelig vorspringende Myome, 2 im Fundus und 2 dicht über der Amputationsstelle. Die beiden unteren von diesen submukösen Myomen und ihre nächste Umgebung sind mit schmutzig-rotgrünem übelriechendem Belag bedeckt, nach

[1]) Dazu wurde der ganze 5 m lange, 10 cm breite 4fach gelegte Streifen aus einer „Dührssenbüchse" verwendet.

Digitized by Google

dessen Abstreifung eine zottige blutimbibierte Oberfläche (Placentarstelle) zum Vorschein kommt. Das Endometrium oberhalb von den beiden unteren Myomen ist überall glatt und von normaler Farbe. Tuben und Ovarien zeigen keine krankhaften Veränderungen.

Die mikroskopische Untersuchung des Uterus ergab folgende Resultate:

Das rechtsseitige untere submuköse Myom ist von einer dünnen Schicht vollständig nekrotischen Gewebes überzogen, in dem nicht einmal Leukocytenkerne gefärbt wurden. Darunter liegt ein breiter Leukocytenwall, dessen Zellen so dicht liegen, dass von dem Grundgewebe nichts erkennbar ist. Die nächste Schicht besteht bereits vorwiegend aus Muskulatur und enthält zahlreiche Gefässe von verschiedenster Grösse; da eine ähnliche Gefässentwicklung sich sonst nirgends in dem Uterus findet, muss hier die Placenta inseriert gewesen sein. Die Gefässe, wenigstens die grösseren, sind fast alle thrombosiert, manche bereits in vorgeschrittener Organisation; nirgends sind an den Tromben Zeichen von Entzündung zu beobachten. In der Nähe des Leukocytenwalles finden sich viele nekrotische Muskelfasern, nach der Tiefe zu werden dieselben seltener und schliesslich sieht man nur noch gut erhaltene Muskulatur. Die oberen Partien dieser Schicht enthalten reichlich Eiterzellen, die z. T. dichte Haufen bilden. Direkt unter dem Leukocytenwall sieht man vereinzelte kleine Deciduainseln mit sehr schwach gefärbten Kernen. Auffallend ist das Fehlen von Drüsen oder deren Überresten. Nur hie und da finden sich dicht unter dem Leukocytenwall rundliche und längliche Hohlräume, welche mit Eiterzellen vollgepfropft sind. Ob dieselben als Drüsenräume oder als dilatierte Lymphspalten aufzufassen sind, lässt sich bei der hochgradigen Zerstörung des Gewebes nicht entscheiden. Wenn auch dieser Drüsenmangel schon durch eine tiefgehende Abstossung infolge der Eiterung erklärt werden könnte, so liegt es doch nahe, sich zu fragen, ob hier nicht eine Atrophie der Schleimhaut vorliege, wie sie bei submukösen Myomen häufig gefunden wird. Für diese Annahme spricht der Untersuchungsbefund des dem Myom dicht benachbarten Endometriums. Obschon dieses durch seinen Gefässreichtum ebenfalls als Placentarstelle charakterisiert wird und seine tiefgehenden Nekrosen auf eine ebenso schwere Eiterung schliessen lassen, finden sich hier dennoch deutliche Drüsenreste.

Das linke untere Myom liegt (was als Ergänzung der makroskopischen Beschreibung noch angeführt werden muss) der Cervix etwas näher als das rechte und erscheint hinabgepresst, so dass seine Kuppe nach unten ein wenig überhängt. Mikroskopisch unterscheidet es sich von dem oben beschriebenen nur dadurch, dass seine Oberfläche mehr fetzig, in gröberem Zerfall begriffen ist und dass die nekrotischen Partien sich viel mehr in die Tiefe erstrecken.[1]) Die reichlichen Gefässe enthalten hier nur sehr alte Tromben, die gleichfalls keine Zeichen von Entzündung zeigen, obschon die Eiterung bis dicht an sie heranreicht.

Auch in dem unter den submukösen Tumoren gelegenen Hauptmyom finden sich Infiltrationsherde, und die mit Eiterzellen gefüllten Lymphgefässe sind noch mehrere Centimeter tief reichlich nachzuweisen. Schnitte vom Peri-

[1]) Zu beachten ist auch die stärkere Entwickelung der Parametritis auf der linken Seite (siehe den Operationsbericht).

Digitized by Google

toneum der Hinterwand des Uterus her zeigen ein verdünntes Peritoneum und normales Uterusgewebe mit spärlichen kleinen Rundzelleninfiltraten.

In einiger Entfernung oberhalb und auch seitwärts von den beiden unteren submukösen Myomen beobachtet man unter der Mucosa wohl zahlreiche mit Eiter gefüllte Lymphgefässe, aber keine oder nur geringe Nekrosen. Schnitte von den beiden oberen Myomen und den übrigen höheren Partien des Uterus ergeben das normale Bild des puerperalen Zustandes von Endometrium und Muskulatur.

Der beschriebene Fall erscheint auf den ersten Blick ausserordentlich klar, und gerade das typische Gesamtbild desselben macht ihn der Mitteilung wert; dennoch sei es mir gestattet, einige epikritische Überlegungen daran anzuschliessen.

Für die Uterusexstirpation resp. — Amputation wegen puerperaler Sepsis stellt B. S. Schultze folgende Bedingungen auf:

1. Es muss eine fortwirkende Quelle der Infektion im Uterus erkannt sein, eine Quelle der Infektion, der auf genitalem Wege nicht erfolgreich beizukommen ist.

2. Es muss im Uterus die einzige toddrohende Quelle der Infektion erkannt sein.

3. Weiter centralwärts schon deponierte Herde septischer Infektion, als Thromben und Embolien, müssen mit Wahrscheinlichkeit ausgeschlossen sein.

ad 1. Dass diese fortwirkende Quelle der Infektion in dem verjauchenden Myom gegeben war, ist durch die mikroskopische Untersuchung des Präparates exakt bewiesen. Aber auch klinisch bestand kein Zweifel. Zwar konnte der Temperaturabfall nach den Uterusirrigationen und die Fiebersteigerung nach Ausbleiben derselben auf die Diagnose „Endometritis mit Lochiometra“ führen, um so mehr, da man den unteren Teil der Uterushöhle durch den Tumor verengt wusste; allein die allmähliche Entwickelung der Symptome eines schweren septischen Prozesses im Uterus brachte den von Anfang an bestehenden Verdacht auf Myomverjauchung zur Gewissheit.

Ob die Forderung Schultzes, dass der Infektionsquelle auf genitalem Wege nicht erfolgreich beizukommen sei, in unserem Falle erfüllt war, wurde eigentlich erst durch die Untersuchung des amputierten Uterus exakt klar gestellt; bei der Ausbreitung der schweren Entzündungserscheinungen bis in die Tiefe des Haupttumors wäre die Enukleation etwa der beiden untern submukösen Myome sicherlich erfolglos gewesen. Klinisch war man durch die schweren peritonitischen Symptome zu dieser Erkenntnis geführt worden, da

Digitized by Google

man daraus auf einen weit ausgebreiteten und nahe an die Serosa reichenden Prozess schliessen musste.

Allerdings ist es höchst wahrscheinlich, dass in einem früheren Stadium die Infektion auf eines der submukösen Myome beschränkt war und vielleicht hätte man damals durch die Enukleation dieser Geschwülstchen vom Cervicalkanal aus die Kranke auf einfachere Weise retten können. Durch Dilatation, event. Spaltung der Cervix wäre es sicher möglich gewesen, diese relativ kleine Operation auszuführen. Wäre darauf nicht prompte Entfieberung eingetreten, so hätte immer noch die Radikaloperation folgen können. Die mikroskopische Untersuchung lässt kaum daran zweifeln, dass der Prozess in dem linken untern submukösen Tumor seinen Anfang nahm.

Im Veitschen Handbuch schreibt Olshausen (pg. 811): „In diesen Fällen (nämlich bei Gangrän der Myome im Wochenbett) handelt es sich stets um Polypen oder doch um submuköse Myome.“ Mit Rücksicht auf diese Thatsache sollte, wenn die Diagnose „Myomverjauchung im Wochenbett“ lautet, immer zunächst versucht werden, die Infektionsquelle, d. h. das submuköse Myom auf genitalem Wege zu entfernen, vorausgesetzt, dass nicht ein Tiefergreifen des Prozesses nachgewiesen sei. Die Schwierigkeit liegt nur darin, die Diagnose früh genug zu stellen. Doch scheint mir bereits die „Wahrscheinlichkeitsdiagnose“ der beginnenden Myomverjauchung zu diesem Eingriff zu berechtigen. Man könnte also etwa folgendes Verhalten sich zur Regel machen: Wenn im Wochenbett bei Vorhandensein von Uterusmyomen allmählich ansteigendes Fieber besteht, für das keine von den Myomen unabhängige Ursache sicher erkannt ist, so soll man, ohne schwerere Symptome abzuwarten, spätestens am 3. Tage der Erkrankung das Uteruscavum digital untersuchen und eventuell vorhandene submuköse Myome auf dem genitalen Wege sofort entfernen.

Die Möglichkeit, durch ein solches Vorgehen einmal bei einer einfachen septischen Endometritis neue Infektionspforten zu schaffen, scheint mir in Anbetracht der sehr wahrscheinlichen und viel gefährlicheren Myomverjauchung von geringer Bedeutung. Zudem wäre gerade für eine Endometritis die Entfernung eines den Sekretabfluss behindernden submukösen Tumors von heilsamem Einfluss. Die gestielten von der Cervix ausgehenden Myome empfiehlt Olshausen jedenfalls im Wochenbette zu entfernen, auch wenn sie nicht in Gangrän begriffen sind.

Digitized by Google

Der günstige Ausgang unseres Falles beweist gewiss, dass das eingeschlagene Verfahren ein gutes und seine Durchführung eine ausgezeichnete war. Niemand wird aber behaupten, dass unmittelbar nach Beendigung der Operation eine günstige Prognose gestellt werden konnte; der vorzügliche Verlauf musste vielmehr überraschen und da nach den allgemeinen chirurgischen und gynaekologischen Erfahrungen die Wahrscheinlichkeit eines unglücklichen Ausganges ziemlich gross war, musste man versuchen durch ein genaues Studium dieses Falles die Mittel ausfindig zu machen, mit welchen wir künftig ähnliche Kranke vor so grosser Lebensgefahr bewahren könnten. In der Litteratur[1]) (wenigstens soweit sie mir zugänglich war) finden sich teils nur die extremen Ratschläge: Enukleation jedes submukösen Myoms im Wochenbett, sofern sie überhaupt möglich, oder Beschränkung auf die Abtragung von Cervixpolypen — teils nur der allgemeine Rat, ein Myom bei beginnender Gangrän im Wochenbett unverzüglich zu entfernen, ohne Angabe der Operationsweise.

ad 2. Die 2. Schultzesche Bedingung war ebenfalls exakt erfüllt; denn ausserhalb des Uterus liess sich nirgends eine Wunde nachweisen oder irgend eine Infektionsquelle vermuten.

ad 3. Für Thromben und Embolien fanden sich gar keine Anzeichen. Aber bereits am Tage vor der Operation bestand ein Symptom allgemeiner Peritonitis: die Druckempfindlichkeit über dem ganzen Abdomen. Wenn auch diese Einzelerscheinung auf einfache „peritonitische Reizung" zurückgeführt werden konnte, so war doch auch zu bedenken, wie gering oft die lokalen Symptome bei den schwersten Peritonitiden sind. Trotz dieses die Prognose trübenden Symptoms wurde unter dem Drang der Verhältnisse die Operation ausgeführt und der Erfolg bewies die Berechtigung des Eingriffes. Sicherlich wäre ein längeres Zuwarten verhängnisvoll gewesen. Das zeigte die Beobachtung des eröffneten Abdomens. Ob die weit ausgebreiteten „eiterähnlichen" Auflagerungen des Peritoneums Bacterien enthielten oder nicht, ist uns leider unbekannt. Beides ist möglich: eine so weitreichende Wirkung von Toxinen, die nur in der Uteruswand produziert wurden und aber auch die operative Heilung einer diffusen eitrigen Peritonitis mit bakterienhaltigem Exsudat.

Als Parallelerscheinung mit der Bauchfellerkrankung wurden bei der Myomotomie Infiltrate in beiden Parametrien nachgewiesen,

[1]) Siehe Olshausen in Veit's Handbuch der Gynaekologie, II. Bd. und Gusserow in Deutsche Chirurgie, Lieferung 57.

Digitized by Google

doch waren dieselben so mässig, dass man sie durch kombinierte Untersuchung nicht hatte konstatieren können.

Da im weiteren Verlaufe weder das Peritoneum (abgesehen vom kleinen Becken)[1]) noch die Parametrien irgend welche Zeichen von fortgepflanzter Entzündung darboten, so darf man wohl mit grosser Wahrscheinlichkeit annehmen, dass in der That die Infektionskeime ihre Ansiedlung auf den Uterus beschränkt hatten und dass die krankhaften Veränderungen ausserhalb desselben nur eine Toxinwirkung darstellten.

Nachdem somit die Indikation zur Entfernung des Uterus oder wenigstens des Corpus uteri in unserm Falle klargestellt worden, sei es noch gestattet, das eingeschlagene Verfahren zu besprechen. Von vornherein erscheint in solchen Fällen die vaginale Totalexstirpation als das zweckmässigste Vorgehen. Der abdominale Weg war aber hier vor allem durch die Grösse des den Nabel um 4 Fingerbreiten überragenden Tumors vorgeschrieben. Wenn die vaginale Exstirpation so grosser Uteri überhaupt als Bravourstück zu verurteilen ist, so hätte hier zudem die notwendige Zerstückelung des infizierten Tumors das Peritoneum in viel grössere Gefahr gebracht als die abdominale Operation. Ferner zeigt unser Fall, wie schwer das Peritoneum auch bei geringen Symptomen ergriffen sein kann und wie notwendig es dann ist, die ganze Bauchhöhle besichtigen und event. behandeln zu können. Hatte die antiseptische Reinigung das Peritoneum unserer Kranken nicht von Bakterien zu befreien, so erfüllte sie doch möglichst gründlich die Aufgabe, die zersetzungsfähigen Membranen wegzuschaffen. Allen diesen Anforderungen hätte man auf vaginalem Wege nicht gerecht werden können.

Von den abdominalen Operationen kam noch die Amputation mit extraperitonealer Stielbehandlung und die Totalexstirpation in Frage. Dass Letztere das Idealverfahren darstellt, hat kürzlich Doktor[2]) für den Kaiserschnitt bei Sepsis erläutert, bei dem ja analoge Verhältnisse bestehen. Indem ich jenen Auseinandersetzungen beistimme, bleibt mir nur übrig noch hervorzuheben, dass in unserm Falle mit Rücksicht auf den Zustand der Kranken das leichtere und raschere Verfahren gewählt wurde. Die Nachteile

[1]) Die hochgradige lokale Peritonitis im kleinen Becken nach der Operation war vielleicht durch Keimgehalt des vorher dort vorhandenen Exsudates bedingt; viel wahrscheinlicher ist aber eine während der Operation vom Stumpfe ausgegangene Infektion.

[2]) Arch. für Gynaek. Bd. 59.

Digitized by Google

der extraperitonealen Stielversorgung nach supravag. Amputation: lange Heilungsdauer, hässliche Narbe und Begünstigung der Bruchbildung hätte man hier mit Rücksicht auf die grosse Gefahr einer tödlichen Infektion vom Stumpfe aus in den Kauf nehmen können; allein die Kürze des Stumpfes (das Myom reichte bis dicht an den inneren Muttermund hinab) und die Starrheit der infiltrierten Parametrien machten die Ausführung unmöglich.

So blieb denn als zweckmässigstes Verfahren die supravaginale Amputation mit retroperitonealer Stielversorgung übrig. Trotz energischer Verschorfung mit Paquelin blieb im Stumpfe noch infektiöses Material zurück. Das wurde durch das Fieber post operat. und vor allem durch die mehrmalige Ausstossung von Ligaturen aus der Vagina bewiesen. Die Erklärung für diese Stumpfinfektion ist durch den jauchigen Ausfluss vor der Operation und durch die mikroskopisch nachgewiesene Ausbreitung der Entzündung auf die Amputationsstelle des Uterus gegeben. Warum breitete sich hier die Infektion vom Stumpfe nicht weiter aus und kam es vielmehr zu einer relativ raschen Heilung ohne weitere Komplikationen?

Diesen günstigen Verlauf, vor allem das Ausbleiben einer Parametritis haben wir meines Erachtens der guten Durchgängigkeit der puerperalen Cervix zu verdanken, welche den Sekreten freien Abfluss gestattete. Unsere Kranke klagte vor der Operation auffallend viel über Kreuzschmerzen. Das berechtigt zu dem Schluss, dass das submuköse Myom nach dem Abort noch Wehen anregte, die Cervix erweiterte und teilweise in dieselbe eintrat, wodurch sich auch die später konstatierte Unpassierbarkeit für den Uteruskatheter erklärt. Damit in Übereinstimmung war an dem untersten Myom ein Überhängen gegen die Cervix hin zu beobachten, und die früher aus der mikroskopischen Untersuchung und dem Überwiegen der linken Parametritis gefolgerte Annahme, dass der Prozess seinen Anfang in dem linken unteren submukösen Myom genommen habe, gewinnt durch diese beginnende Austreibung des Tumors eine weitere Stütze und Erklärung. Man hat also allen Grund, anzunehmen, dass in unserm Falle die Cervix besonders weit eröffnet war.

Das Klaffen der durch vorausgegangene Wehen erweiterten Cervix hat einen ungemein günstigen Einfluss auf die Prognose der supravaginalen Amputation mit retroperitonealer Stielbehandlung.

Digitized by Google

Es dürfte sich daher empfehlen, nicht nur die Sectio caesarea conservativa (wo die Ermöglichung des freien Lochienabflusses zu berücksichtigen ist) sondern auch den Kaiserschnitt nach Porro womöglich stets erst dann vorzunehmen, wenn die Cervix ausgiebig eröffnet ist, selbstverständlich unter Berücksichtigung der eventuellen Nachteile des Zuwartens. Unser Fall lehrt, dass die Durchführung der Drainage der Cervix viel wirksamer ist, als die Desinfektion derselben. Das Ausbrennen der Cervix mit dem Paquelin nützt wahrscheinlich mehr durch die dadurch bewirkte Erweiterung des Cervikalkanales als durch die beabsichtigte Abtötung der Keime, welcher Zweck doch nur unvollständig erreicht wird, während der Brandschorf einen neuen Nährboden bildet. Das Ausschneiden der gesamten Cervixschleimhaut kann das Resultat von Wehen nicht ersetzen, weil auf diese Weise eine grosse, direkt an die Vagina grenzende Wundfläche geschaffen wird, welche eine allzu weite Eintrittspforte für die Mikroorganismen darstellt.

Die Erörterung der Therapie des mitgeteilten Falles schien mir um so mehr angezeigt, als auf der diesjährigen (1899) Versammlung der Deutschen Gesellschaft für Gynaekologie in den Referaten und der Diskussion über die Behandlung der Myome das Kapitel „Myom und Wochenbett“ kaum gestreift wurde.

Digitized by Google

Aus der Frauenklinik der Universität Strassburg i. Els.

Über Myombildung bei doppeltem Uterus.

(Im Anschluss an drei neue Fälle.)

Von

A. Gunsett.

Mit 4 Textabbildungen.

Seit Kussmauls Arbeit, welche zum erstenmale in erschöpfender Weise das Kapitel von den Uterusverdoppelungen behandelte, sind die Veröffentlichungen über dieses Thema ins Unendliche gestiegen. Ein Fall von doppeltem Uterus ist heutzutage keine Seltenheit mehr. Diese Anomalie des Uterus braucht bei Lebzeiten absolut keine Symptome zu machen und wird oft erst in autopsia als zufälliger Befund entdeckt. Der doppelte Uterus kann aber auch so gut wie der einfache der Sitz der verschiedensten Erkrankungen werden. Wie oft finden wir bei Uterus duplex Dysmenorrhoe, Haematometra und Pyometra! Auch in der Geburtshilfe spielt der doppelte Uterus eine grosse Rolle. Da finden wir gewöhnliche Gravidität in einem Uterus, dann Doppelschwangerschaften in beiden Uteris, Schwangerschaft im rudimentären Nebenhorn bei Uterus unicornis, Extrauteringravidität bei Uterus duplex, sogar einen Fall von gleichzeitiger Extra- und Intrauteringravidität, endlich eine Geburtsbehinderung durch den zweiten Uterus in einem Fall von Uterus didelphys.[1]) Es kommen ferner Kombinationen von Uterusverdoppelung mit Adnexerkrankungen vor, Haemato- und Pyosalpinx, Hydrosalpinx und Ovarialtumoren. Derartige Fälle begegnen uns in der Litteratur ziemlich häufig. Viel seltener finden wir aber Duplicität des Uterus und Geschwulstbildung zusammen ver-

[1]) Holzapfel, Centralbl. f. Gyn. 1893.

Digitized by Google

treten. Nach einer Zusammenstellung von Pick[1]) giebt es bis jetzt überhaupt nur 30 Fälle, davon sind 8 maligner Natur, Carcinome und Sarcome.

Einer der ersten Fälle von Sarcom bei doppeltem Uterus wurde in hiesiger Klinik[2]) beobachtet und von Prof. W. A. Freund veröffentlicht.[3]) Es war ein Uterus septus, in der linken Hälfte mit Cervixatresie, Hydrometra und sarcomatöser Degeneration der Fundusschleimhaut und des Uterusparenchyms.

Von den nicht malignen Geschwülsten sind 3 Adenomyome und die übrigen 19 Myome. Dazu kommen noch 4 von Falk[4]) veröffentlichte Fälle, die alle ebenfalls Myome betreffen.

Es dürfte deshalb von Interesse sein, 3 weitere Fälle von Myombildung bei doppeltem Uterus, die in hiesiger Anstalt beobachtet wurden, zu veröffentlichen.

Der erste Fall betrifft eine 40jährige Nullipara, Frau D., die im Juli 1895 in die hiesige Klinik aufgenommen wurde. Sie litt seit 15 Jahren an sehr profusen menstruellen Blutungen, oft blutete sie auch ausserhalb der Periode und zuletzt verlor sie andauernd Blut. Auch merkte sie, dass ihr Leib anschwoll, die Kleider wurden ihr zu eng und zugleich bekam sie Blasentenesmen.

Bei der Untersuchung ergab sich folgender Befund:

Das Abdomen ist durch einen kugeligen Tumor aufgetrieben, der am inneren Becken bis fast an den Rippenbogen heraufsteigt. Derselbe ist beweglich und von glatter Oberfläche. Die Untersuchung ergiebt die Vagina auffallend kurz, kaum so lang wie der Finger. Die Portio ist klein, virginell und hängt mit dem vom Bauche aus gefühlten Tumor zusammen. Links von der Portio im Douglas fühlt man einen etwas weicheren Körper, der mit einem Stiel mit dem Uterus zusammenhängt. Beim Einführen eines Spiegels in die Vagina sieht man an der Stelle, wo gewöhnlich die Krypten zur Seite der Urethra zu sehen sind, eine für einen Bleistift durchgängige, schlitzförmige Öffnung. Die Ränder sind sehr dünn und mit kleinen Zacken besetzt. Die Sonde dringt auf Fingerlänge in die Höhle ein; die Untersuchung mit dem Finger bestätigt, dass es sich um eine zweite Vagina handelt; denn man fühlt eine zweite Portio mit einem Muttermund. Die Sonde dringt in den

[1]) Pick, Archiv f. Gynaek, Bd. 57, H. 3, 1899.

[2]) Dies hat Pick in seiner ersten Arbeit übersehen.

[3]) W. A. Freund, Zeitschr. f. Geb. u. Gyn., Bd. 1, S. 231.

[4]) Falk, Centralbl. f. Gyn., 1898, Nr 52.

Digitized by Google

Uterus I nach hinten etwa 10 cm tief ein, in den Uterus II nach rechts 5 cm tief. Der Uterus II lag also hinter dem Uterus I im Douglas. Nach energischer Bewegung des grossen Myoms geht der kleine Uterus nach links hinüber und die Sonde dringt noch 5 cm nach links ein. Man fühlt deutlich das Corpus des zweiten Uterus durch einen fingerdicken Isthmus mit dem myomatösen Uterus verbunden.

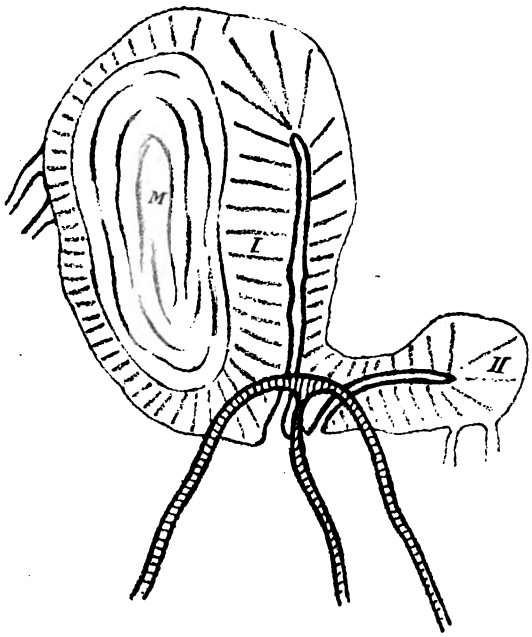

Fig. 1. Uterus duplex myomatosus.
I rechter Uterus, II linker Uterus, M Myom.

Am 31. Juli 1895 wurde in Aethernarkose von Prof. Freund die Laparotomie ausgeführt. Nach Eröffnung des Peritoneums wird der Tumor hervorgewälzt. Derselbe ist mannskopf gross und trägt an seiner rechten Seite Tube und Ovar. Letzteres sitzt dem Tumor hart auf, ebenso die Tube, das Lig. rotund. ist weit von der Tube nach vorn gerückt, da das Lig. latum. durch das Hineinwachsen des Tumors entfaltet ist. Nach links liegt dann der zweite Uterus von vollständig normaler Grösse, die freie rechte Seitenkante seines Corpus misst etwa 5 cm. Links trägt er eine Tube und Ovarium. Letzteres ist nach hinten geschlagen und mit dem Peritoneum der Rückseite des Uterus und dem Mesenterium der Flexur durch sehnige

Digitized by Google

Verwachsungen verbunden. Der Douglas ist durch mehrfache Verwachsung seiner Blätter fast verödet. Von dem Übergang der Flexur in das Rektum zieht sich eine Bauchfellduplikatur nach der Vereinigungsstelle der beiden Uteri hin, die sich nach der Blase zu fortsetzt. Nach Abbinden der Spermatika, des Lig. rotundum und der Uterina rechts wird der Tumor supravaginal amputiert. Der linke Uterus mit seinen Adnexen bleibt zurück. Der Heilungsverlauf war ein glatter, Patientin genas vollständig.

Das Präparat stellt einen ungefähr kindskopf grossen Tumor dar, an dessen rechter äusseren Seite sich die Adnexe befinden. Das Uteruscavum sitzt an der inneren Seite des Tumors. Was dazwischen liegt, wird eingenommen von einem grossen, typischen Fibroid in wohlgebildeter Kapsel. Um dieselbe herum erscheint die Uterussubstanz im Zustande der Hypertrophie.

Es handelt sich also um einen Uterus duplex bicornis cum vagina septa[1]) mit Myom des rechten Horns mit teilweise intraligamentärer Entwickelung.

Der zweite Fall betrifft eine Patientin, welche sich seit 1882 in poliklinischer Behandlung in der hiesigen Frauenklinik befindet. Sie litt an oft recidivierender Peri- und Parametritis, sonst fiel bei den oft vorgenommenen Untersuchungen nichts anormales an ihren Genitalien auf. Von 1892—98 war sie nicht mehr in ärztlicher Behandlung. Dann kam sie wieder. Sie war damals 28 Jahre alt und Nullipara. Ausser mässigen Schmerzen bei der etwa alle 3 Wochen eintretenden Periode hatte Patientin keine besonderen Beschwerden von seiten des Unterleibes gehabt und hatte sich vollständig wohl gefühlt. Erst seit 4 Wochen traten wieder Schmerzen im Unterleibe auf, die vom Kreuz nach vorn hin ausstrahlten. Auch war die letzte Periode ausserordentlich profus.

---

[1]) Betreffs der Nomenklatur werde ich mich in der folgenden Arbeit genau an die von Kussmaul angeführten Namen halten. Er teilt die doppelte Gebärmutter ein erstens in eine gehörnte Form und zweitens in eine ungehörnte.

Bei der ersten, dem Uterus bicornis, unterscheidet er:

1. Uterus bicornis duplex;
2. Uterus bicornis infra simplex;
   a) Uterus bicornis unicollis.
   b) Uterus arcuatus.

Bei der zweiten Form, dem Uterus septus, unterscheidet er:

1. Uterus septus duplex (-bilocularis nach Rokitansky).
2. Uterus subseptus.

Digitized by Google

Die Untersuchung ergab folgendes: Abdomen sehr fettreich, ausserordentlich starke Behaarung der Beugeseite der Oberschenkel, sowie der ganzen Unterschenkel. Links über der Symphyse fühlt man aus dem Becken heraussteigend einen Tumor. Aus dem Anus kommt ein kleiner Polyp. Der Uterus ist sehr stark dextrovertiert, liegt gestreckt, hinter demselben dem von aussen gefühlten Tumor entsprechend fühlt man eine Resistenz. Der Tumor ist nicht glattwandig, sondern man fühlt einzelne Höcker darauf, sowie tiefe Einsenkungen und Stränge. Auch auf der rechten Seite wird ein Tumor unbestimmt gefühlt. Man kann den Uterus, welcher dick und unförmlich erscheint, nicht abtasten.

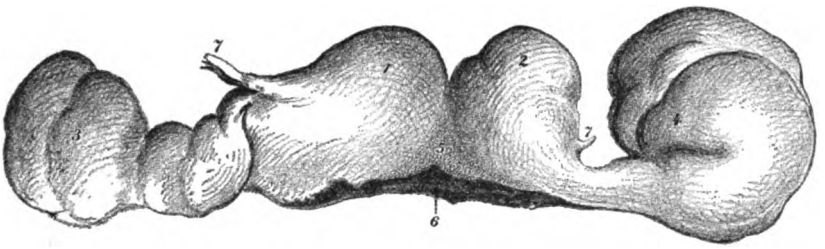

Fig. 2. Durch supravaginale Amputation gewonnenes Präparat.
1 rechter Uterus, 2 linker Uterus, 3 rechter Tubensack, 4 linker Tubensack, 5 Verbindungsstück der beiden Uteri, 6 Amputationsfläche, 7 Ligg. rotunda.

Am 2. Juli 1898 wird zur Laparotomie geschritten. Nach Eröffnung des Bauches präsentiert sich zunächst auf der linken Seite ein glatter, cystischer Körper, der unschwer als eine Tube erkannt wird. Dieselbe ist ziemlich schwer zu entwickeln, da sie mit sehr derben Adhäsionen an die Därme angeheftet ist. Das Lig. ovarii wurde mit unterbunden, die Tube am Uterus belassen. Nach Herausheben der fast kindskopfgrossen Tube zeigt es sich, dass der Uterus doppelt ist. Links besteht ein kleinerer, der auf seiner rechten Kappe ein etwa nussgrosses Myom trägt. Daran schliesst sich am Fundus durch eine tiefe Einsattelung getrennt, am Corpus durch eine seichte Furche geschieden ein grösserer zweiter Uterus, der an seiner Aussenseite keine Myome trägt. An seinen Adnexen zeigen sich auch eigentümliche Verhältnisse. Die Tube ist ebenfalls ein gewundener Hydrosalpinx, vielfach mit den Därmen und mit der Unterlage verwachsen. Von der rechten Tubenecke, von der Vorderwand des Uterus, etwa vom Tubensack aus, zieht genau nach der

Digitized by Google

Stelle des Übergangs des Ileum in das Coecum ein etwa rabenfederkieldicker Strang von weisser, sehnig glänzender Farbe. Er lässt sich von der Umgebung gut isolieren und zieht über den Anfangsteil der Tube weg. An der Stelle, wo er am Darm inseriert, ist an demselben eine deutliche Einschnürung. Das Mesenterium der Ileumschlinge zeigt übrigens auch weisse bindegewebige Streifen als Zeichen überstandener Peritonitis an dieser Stelle. Dies das topographische Bild, wie es sich bei der Operation ergab. Der Uterus wurde nun in typischer Weise supravaginal amputiert. Der Heilungsverlauf war normal und fieberfrei. 3 Wochen später verliess die Patientin geheilt die Klinik.

Das Präparat zeigt nun folgende Verhältnisse: Zwischen den beiden cystischen Tuben sitzt das 14 cm breite Mittelstück. Dasselbe besteht deutlich aus zwei Teilen, einem grösseren, in seiner Höhe 7 cm und ebensoviel in seiner Breite messenden rechten und einem kleineren nur 6 cm Höhe messenden linken Abschnitte. Beide Teile sind von vorn nach hinten abgeplattet und sind oben durch eine tiefe Einsattelung, auf der Vorder- und Hinterfläche durch eine seichte Furche getrennt. Sie stehen nicht in einer Ebene, sondern bilden miteinander einen nach vorn offenen Winkel von ungefähr 130°. Der linke Abschnitt trägt auf seiner Höhe ein deutlich vorspringendes nussgrosses Myom.

Der rechte Teil zeigt vorn ungefähr 1 cm von dem Tubenabgang entfernt den Ansatz des Ligamentum rotundum. Hinten sind beide Teile viel stärker gewölbt und massiger als vorn. Die Amputationsfläche zeigt zwei ungefähr $1^1/_2$ cm voneinander getrennte sehr enge Öffnungen, in welche man die Sonde aber nur einige Millimeter tief einführen kann. Die Uterushöhlen können deshalb nicht auf der Sonde eröffnet werden.

Es wird deshalb zuerst ein Frontalschnitt durch den rechtsseitigen Teil des Mittelstücks von oben auf die Sonde hin geführt. Beim Aufklappen des so halbierten Stückes zeigt es sich, dass die sondierte Uterushöhle sich nach rechts hin fortsetzt und parallel zu der äusseren Oberfläche des Tumors, im Bogen nach oben gegen den rechten Tubenansatz hinanläuft (cfr. Fig.).

Beim Auseinanderziehen der beiden Wände des Kanals erscheint er als eine breite Spalte, die von Schleimhaut ausgekleidet ist. Dieses Uteruscavum wird von einer etwa 7 mm dicken, oben etwas breiteren, deutlich längsgestreiften Uteruswand umgeben. Nach oben hin zeigt

Digitized by Google

der Frontalschnitt ein 3 cm breites Kugelmyom, das oben von einer etwa 4 mm breiten Schicht Uterusmuskulatur umgeben ist.

Nun wird die linke Hälfte des Tumors durch einen Schnitt parallel zu seiner Breitenaxe von oben her auf die Sonde hin halbiert. Auch hier erscheint auf dem Durchschnitt ein nach rechts oben — aber in viel flacherem Bogen — gegen den Abgang der linken Tube ziehendes spaltenförmiges Uterus cavum. Die Wand dieses zweiten Uteruscavum ist unten 1 cm dick, über demselben 7 mm, mehr nach links hin ist die Wand 2 cm breit. In der oberen Wand sitzt ein beinahe 4 cm breites Kugelmyom, das deutlich subserös entwickelt ist; es ist dasselbe, das uns von aussen als höcker-

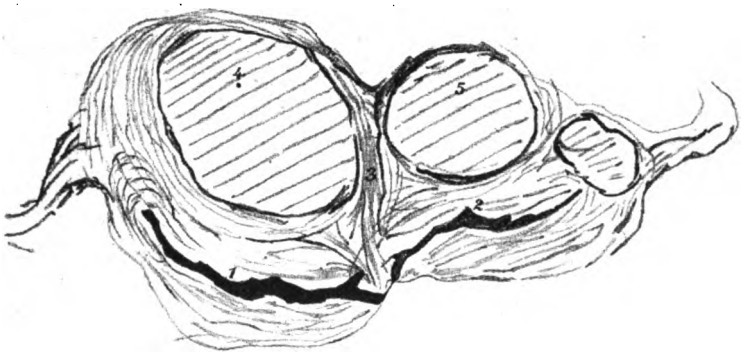

Fig. 3. Das vorige Präparat durch Frontalschnitte eröffnet.
1 Lumen des rechten Uterus, 2 Lumen des linken Uterus, 3 Septum, 4 rechtes Myom, 5 linkes Myom.

förmiger Vorsprung imponierte. Am Uterusfundus findet sich die Andeutung eines in der Entwicklung begriffenen Myoms. Auch die Uteruscava ebenso wie die Tumoren selber stehen nicht in einer Ebene, sondern konvergieren nach hinten.

Das offenbar interstitielle, in die hintere Wand des rechten Uterus eingebettete Myom, ist von fibröser, harter Struktur, braungrau gefärbt und zeigt noch ein kleines Myom am unteren Pol, welches das Uteruscavum noch mehr plattdrückt. Es hat eine derbe Kapsel und lässt sich leicht enukleiren. Das Myom des linken Uterus ist dagegen weiss gefärbt, noch härter als das andere und lässt sich ebenfalls leicht aus seiner Kapsel ausschälen.

Interessant sind nun die Verhältnisse des Mittelstücks zwischen beiden Uteris, des Septums. Es ist zwischen den Uterushöhlen 1 cm,

Digitized by Google

zwischen den Myomen nur $^1/_2$ cm breit und wird gebildet von Uterusmuskulatur, deren Faserung folgende Verhältnisse zeigt:

Von unten an gehen fächerförmig 1. Fasern nach oben um das rechte Myom herum in die hintere Wand. 2. Direkt in die hintere Wand. 3. Fasern in die hintere Wand des linken Uterus.

Die Myome sind also in Fasern eingebettet, die zum Teil dem Septum, zum Teil der hintern Wand angehören. Wir haben also hier Myome der inneren Wände und des Septum bei einem Uterus bicornis unicollis.

Im Juni 1899 hatten wir Gelegenheit, einen neuen hierher gehörigen Fall zu beobachten:

Es handelt sich um die 46jährige Patientin Frau Marie S. Der Vater starb an einem Brustleiden, ein Bruder starb an „Auszehrung". Pat. hatte mehrfach Gesichtsrose; 1. Regel mit 17 Jahren, 5—6täg. Dauer, alle 4 Wochen, anfangs mit Schmerzen; kein Abortus, kein Partus.

Seit 4 Jahren ungefähr bemerkt Pat. ein Zunehmen des Leibesumfanges, die Regel blieb in Ordnung; nur einen „leisen Schmerz" hat Pat. an der linken Seite des Abdomens; wenn die Regel kommt, ist dieser Schmerz jedesmal sehr heftig. Keine Beschwerden beim Stuhlgang oder Wasserlassen.

Stat. praes: Mittelgrosse Frau von gutem Ernährungszustande, reichlichem Fettpolster. Trichterbrust. Lungen normal, Herzdämpfung nicht verbreitert, Puls sehr langsam, 60 in der Minute.

Urin frei von Eiweiss und Zucker.

Nabelbruch etwa von der Grösse einer Kartoffel. Die untere Partie ist sehr hart und voluminös. Der Bauch wird ausgefüllt durch einen grossen, harten Tumor, etwa von der Grösse eines graviden Uterus von 7—8 Monaten. Der Tumor ist sehr breit und beweglich; man kann zwischen Tumor und Symphyse eindrücken, doch scheint auf der linken Seite ein Stiel nach abwärts zu gehen. Sehr starker Fluor aus der Scheide. — Varicen an den Beinen, sehr stark lividfarbene Vulva. Das Frenulum vollständig erhalten, die Vulva sehr eng und im Beginn der Altersatrophie, die Portio steht rechts und sieht nach hinten; links von der Portio und vor derselben befindet sich dann ein höckeriger Tumor von Apfelgrösse; der Uterus scheint gestreckt etwas nach rechts zu liegen; bei Bewegung des Tumors bewegt sich die Portio nur wenig mit, eine Verbindung zwischen Uterus und Tumor ist nicht zu fühlen.

Digitized by Google

Das durch supravaginale Amputation gewonnene Präparat ist folgendermassen beschaffen (cfr. Fig. 4):

Der über mannskopfgrosse Tumor besteht aus 2 Teilen, einem grossen rechts gelegenen und einem kleinen linken. An dem linksseitigen Tumor sieht man vorn die Stümpfe der Tube und das ligamentum rotundum. Der Tumor selbst ist etwa faustgross und besteht im wesentlichen aus 2 Knollen, die ihrerseits wieder kleine sekundäre Myomknoten tragen. Auf der Vorderfläche sieht man dann vom Ansatz des lig. rot. aus die Fläche, wo die Blase abgelöst ist ohne Peritoneum, während der übrige Teil von Peritoneum bekleidet ist. Der grosse Tumor besteht aus einem Conglomerat vom Myomen und es setzt sich an ihn die Tube der rechten Seite an und zwar an einer Stelle, welche eine seichte bogenförmige Erhabenheit bildet. Das grosse Myom bietet sonst nichts Besonderes. An seiner Oberfläche sind sehr grosse Venen und erweiterte Lymphgefässe sichtbar. Die Tube dieser Seite ist durch Perisalpingitis mehrfach mit demselben verwachsen; sie ist ausserordentlich lang ausgezogen. Ebenso ist das Ovarium unter dem Mesosalpinx vielfach mit dem Tumor verwachsen. Das Verbindungsstück zwischen dem rechts- und linksseitigen Tumor hat etwa die Grösse einer grossen Pflaume. (cfr. Fig. 4 Zwischenstück.)

Betrachtet man sich die Amputationsfläche, welche nach unten liegt, so sieht man, dass dieselbe aus 4 Teilen besteht: 1. und 2. der Amputationsfläche der beiden Hauptteile des linksseitigen Tumors, 3. des Verbindungsstücks und 4. des grossen Tumors. Man findet nun — es ist besser, das Verbindungsstück als solches bei der Beschreibung fallen zu lassen und es mit zu dem linksseitigen Tumor zu rechnen — dass in diesem 3 Knoten auffallen. Etwas rechts auf dem mittelsten Tumor findet man in einer etwas schräg geschlitzten Öffnung den Eingang zu einem Uterus cavum. Der Uterus ist posthornförmig abgebogen um den in der Mitte gelegenen Tumor. Das Lumen ist platt gedrückt und der Fundus desselben durch intramurale und submucöse Myome vergrössert.

Der äusserste Tumor links ist nichts als ein intramurales Myom des Fundus dieses Uterus. Nur wenige Millimeter von dem erwähnten Schlitz befindet sich wiederum eine Öffnung, welche bogenförmig nach hinten zieht und nach dem grossen Tumor zu nach dem Ansatzpunkt der rechten Tube verläuft. Auch dieses Uterus cavum ist deformiert durch einige submucöse Myome. Jn den Funduspartien befindet sich eine sehr starke Hyperplasie der Schleim-

Digitized by Google

haut, von welcher ein kleines Stückchen behufs mikroskopischer Untersuchung entnommen wird. Über der Kuppe der beiden Uteri und über das dazwischen liegende Myom läuft eine deutliche Verbindungsfalte fort, welche über dem Myom des linken Uterus und über dem interuterinen Myom ziemlich verstrichen ist, dagegen von dem interuterinen Myom zu dem rechten Uterus sehr gut ausgeprägt ist; und in dieser Falte befindet sich wiederum noch ein kleines Myom. Die beiden Uterushöhlen bilden zusammen einen ausserordentlich flachen Bogen, in dessen grösster Höhe das Zwischenmyom sitzt. Dasselbe hat eine sehr schöne Kapsel und lässt sich von beiden Uteris bequem ablösen. Nach oben springt das Zwischenmyom absolut nicht vor, sondern dasselbe hat eine deutliche Tendenz nach vorn, was namentlich hervortritt, wenn man die Tumoren wieder in die richtige Lage zusammenbringt.

Das Myom ist deutlich subserös. Über die Hälfte desselben und zwar seine vorderen und oberen Partien werden nicht von Uterussubstanz, sondern nur von Serosa umgeben. Die das Myom umkleidende Uterussubstanz geht in die vorderen und oberen Wände der Uteri und in das Verbindungsstück über. Nach unten zu liegt es direkt auf dem Verbindungsstück der beiden Uteri auf. Dasselbe besteht aus einer Schicht von Uterusmuskulatur, die unter und hinter dem Myom von der oberen vorderen Wand des einen auf die des andern übergeht und zwar liegt die obere vordere Wand des linken Uterus dem Myom ganz an, während die des rechten nur ca. 3 cm lang anliegt.

Die beiden Uteri liegen nicht in einer Ebene, sondern der rechte umgreift das Myom mehr von vorn, der linke von hinten, so dass das Zwischenmyom mit seinen sekundären subperitonealen und submucösen Myomen etwas vor dem linken und etwas hinter dem rechten Uterus liegt.

Wenden wir uns jetzt zur Besprechung unserer Fälle. Der erstbeschriebene Fall betrifft, wie wir mit Sicherheit behaupten können, einen Uterus bicornis. Schon bei der Untersuchung per vaginam verbunden mit der Sondierung der beiden Uterushöhlen konnte die typische Form des Uterus bicornis festgestellt werden. Dieser Befund wurde auch durch die Operation bestätigt.

Bei der Operation fand sich der rechte Uterus stark vergrössert. An seiner äusseren Seite trug er das Myom, auf dem rechts und aussen Tube und Ovarium sassen. Das Ligamentum rotundum erschien weit von der Tube nach vorn gerückt, da das lig. lat. durch ...

Digitized by Google

den hineinwachsenden Tumor entfaltet war. Nach links lag der linke Uterus von normaler Grösse mit Tube und Ovar. Da ferner sowohl Cervix als Vagina, durch ein wohl ausgebildetes Septum getrennt sind, so handelt es sich um einen Fall von Uterus bicornis duplex cum vagina septa mit einem in der rechten Wand des Uterus entwickelten Myom mit teilweise intraligamentärem Sitz.

Der Fall reiht sich den übrigen Fällen von intraligamentärem Myom bei Uterus duplex aus der Litteratur an.

Was den zweiten Fall anbetrifft, so ist seine Beurteilung schon schwerer. Es handelt sich um eine Frau, die schon seit fast 20 Jahren unter Beobachtung steht, und die bereits zu einer Zeit untersucht worden war, wo bei ihr von Myomentwickelung noch keine Spur vorhanden war. Haben wir nun vor der Myomentwickelung ursprünglich einen Uterus septus oder einen Uterus bicornis vor uns? An einen Uterus septus zu denken, könnte man versucht sein durch die bei früheren Untersuchungen per vaginam festgestellten Befunde.

Bei einer ersten Untersuchung im Jahre 1892 nach Abheilung eines para- und perimetritischen Exsudates wurde der Uterus als „hart, beweglich und schlank" bezeichnet, ebenso wenig wurden bei einem einige Monate später vorgenommenen Curettement auch nur eine arcuate Form des Fundus, geschweige denn ein Uterus bicornis durch die Betastung nachgewiesen.

Jedem Gynäkologen wird aber bekannt sein, wie unsicher bei fetten Bauchdecken der Palpationsbefund ist, wie wenig er den wirklichen anatomischen Verhältnissen entspricht und wie schwer speziell die palpatorische Diagnose eines Uterus bicornis zu stellen ist.

Allein aus der Thatsache, dass bei der früheren Untersuchung die Zweiteilung eines Uterus bicornis nicht gefunden wurde, auf einen Uterus septus zu schliessen, ist nicht statthaft.

Halten wir uns aber allein an das vorliegende Präparat, so erscheint die Annahme eines Uterus bicornis sehr wahrscheinlich. Die beiden Uteruscava bilden ja beinahe gegeneinander einen gestreckten Winkel, fast senkrecht auf ihnen sitzen die Myome. Hätten wir einen Uterus septus vor uns, so müssten die Myome durch ihr Wachstum die beiden Lumina bis zu ihrer jetzigen Lage auseinander gedrängt haben. Dies können wir ruhig a priori ausschliessen. Dazu würden die Lumina viel mehr den Einfluss der ihnen entgegenwachsenden Septummyome — denn um solche würde es sich dann handeln — merken lassen. Wie wenig aber ein solcher Einfluss stattgefunden hat, zeigt schon der rechte Uterus, von dessen

Digitized by Google

Lumen das Myom nur einen Centimeter entfernt ist und noch in viel höherem Masse der linke Uterus, bei dem direkt die Konvexität des Uteruslumens der Convexität des Myoms entgegensieht, wo also gewiss das Myom keinen deformierenden Einfluss auf das Uteruscavum ausgeübt haben kann.

Wir können deshalb eine Beeinflussung der Uteri durch die Myome in Bezug auf ihre Gestalt, — abgesehen natürlich von der die Myombildung an einigen Stellen begleitenden Hypertrophie der Muskulatur — und dann auch den Uterus septus mit Sicherheit ausschliessen.

Nehmen wir aber einen Uterus bicornis duplex (Kussmaul) als den primär, vor der Myombildung vorhandenen an, so brauchen die Myome keine Septummyome zu sein. Dies ersehen wir besonders aus der Faserrichtung der zwischen den Myomen verlaufenden Muskelzüge. Von dem Verbindungsstück zwischen den Uteris steigen in die obere Wand beider Uteri Fasern auf. Das Septum zwischen den Myomen wird gebildet von senkrecht aufsteigenden Faserzügen, die rechts das Myom umkreisen und dann in die obere Wand des rechten Uterus übergehen und die links einen ähnlichen Weg einschlagen, durch die mehr subperitoneale Entwickelung des linken Myoms aber an einem Umkreisen desselben gehindert sind.

In den Muskelzügen eingebettet sind jederseits die Myome. Sie erscheinen in die obere Wand eines jeden der Uteri, je zwischen zwei Muskellamellen, geschoben. Da sie nun dazu beide nur zu einem Drittel im Verbindungsstück der beiden Uteri liegen, so können sie sich sehr gut innerhalb der freiem inneren Wände der Uteri oder an der Grenze zwischen freien Horn und Zwischenstück entwickelt haben. Dass es keine richtigen Septummyome sind, dafür spricht das starke zwischen den Myomen vorhandene intakte Septum. Doch muss zugestanden werden, dass es sich doch auch um Septummyome handeln kann, die sich in den lateralen Teilen des Septums entwickelt haben. Die Stärke der zwischen ihnen gelegenen Septumteile kann dann durch eine durch die Myombildung hervorgerufenen Hypertrophie des die Myome umgebenden Gewebes bedingt sein. Myome bedingen ja gewöhnlich eine Hyperplasie der Uterusmuskulatur ihrer Umgebung.

Dazu findet sich noch am Fundus des linken Uterus ein in der Entwickelung begriffenes Myom. Was die Lage der beiden Uteri im Raume anbelangt, so erscheinen sie aus der Frontalebene nach vorn gedreht, so dass sie zu einander einen nach vorn offenen Win-

Digitized by Google

kel von ungefähr 130° bilden. Diese Stellung braucht ursprünglich nicht da gewesen zu sein. Wir können uns ganz gut denken, dass ein stärkeres Wachstum der hinteren Wand, bedingt durch die Myomentwickelung in derselben oder in ihrer Nähe und eiu Zurückbleiben der vorderen Wand, die Uteri in ihre jetzige Stellung gedrängt haben. Zu dieser Winkelstellung der Uteri würden ja auch sehr die von Kussmaul[1]) herrührende Beobachtung passen, dass beim Uterus bicornis das Cervicalseptum schon so wie so hinten dicker ist als vorn und ebenso das Corpusseptum rückwärts stärker gewölbt und dicker ist. Auch hebt Kussmaul hervor, dass beim Uterus bicornis die beiden Hörner leicht gegeneinander nach vorn geneigt sind. Allerdings ist dies nie in so hohem Masse wie hier der Fall. Wir müssen also annehmen, dass ein Teil dieser Winkelstellung durch das Wachstum der Myome in der hinteren Wand bedingt ist, ein anderer embryonal angelegt, vielleicht durch eine Art von Längsrotation der Müllerschen Gänge hervorgebracht ist, auf die Pick[2]) bei seinen beiden Fällen von Uterus septus aus einer abnormen Stellung der Plicae palmatae schliesst und auf die wir noch später ausführlich zurückkommen werden.

Kommen wir nun zu unserem dritten Falle.

Das Präparat ist äusserst kompliziert gebaut und eignet sich nicht zu einer naturgetreuen zeichnerischen oder photographischen Wiedergabe. Ich verweise deshalb auf die beiliegende, den natürlichen Verhältnissen nach Möglichkeit Rechnung tragende schematische Abbildung. cfr. Fig. 4.

Die allgemeine Konfiguration ist hier eine ähnliche wie im vorhergehenden Falle. Auch hier bilden die beiden Uteri einen äusserst flachen Bogen. Wir können auch hier Andeutungen einer Längsdrehung konstatieren, welche die beiden Uteruscava betroffen hat. Die Uteri stehen nämlich nicht in der Frontalebene, sondern der linke steht etwas nach hinten, der rechte etwas nach vorn von derselben. Eine solche Stellung der Uteruscava beim Uterus duplex ist nur selten in der Litteratur erwähnt worden. Mettenheimer[3]) erwähnt einen Fall von Uterus subseptus supra simplex, wie man ihn konsequent nach Kussmaul nennen muss, bei dem die Scheidewand nicht in der Sagittalebene, sondern frontal stand.

[1]) Kussmaul: Von dem Mangel, der Verkümmerung und Verdoppelung der Gebärmutter, Würzburg 1859, pag. 174.

[2]) Pick, Archiv f. Gynaek. 1899. Bd. 57, Heft 3.

[3]) Mettenheimer, Archiv f. Gyn. Bd. 50, pag. 221.

Digitized by Google

Die Cava sind also nicht nebeneinander, sondern hintereinander. „Die Verschmelzung[1]) muss nicht in der Weise stattgefunden haben, dass die rechte Seite des eigentlichen Müller'schen Ganges mit der linken Seite des andern verschmolz, sondern vielmehr so, dass die hintere Seite des rechten Ganges mit der vorderen Seite des linken Ganges unter dem Einfluss einer Drehung zusammenwuchs." Dies die Erklärung, wie sie Falk gab. Ähnliche Fälle von dorsoventraler Transposition der Müller'schen Gänge sind von Holländer[2]) und Guérard[3]) erwähnt. In unserem Falle haben wir nur den Anfang, nicht die volle Ausbildung dieser Drehung.

Im ganzen betrachtet, müssen wir wohl einen Uterus bicornis unicollis als das primäre ansehen. Denn es ist absolut undenkbar, dass die Lumina eines primären Uterus septus durch ein Zwischenmyom so weit auseinander gedrängt werden können, dass sie beinahe einen gestreckten Winkel zu einander bilden. Dieser primäre Uterus bicornis ist nun durch eine äusserst merkwürdige Myombildung kompliziert.

Zunächst haben wir ein die Hauptmasse des Tumors ausmachendes gut mannskopfgrosses Myom, das vom Fundus des rechten Uterus ausgeht und sich intraligamentär weiter entwickelt hat. Dann haben wir mehrere im Fundus und der unteren Wand des linken Uterus entwickelte intramurale und subseröse Myome und zuletzt ein zwischen beiden Uteris gelegenes Myom. Letzteres zeigt sehr interessante Verhältnisse; es ist subserös entwickelt und setzt sich deutlich von beiden Uteris durch eine links seichtere, rechts tiefere Rinne ab, die beiderseits von einer Peritonealfalte überbrückt wird. Was seinen Sitz anbetrifft, so gehört es teilweise sowohl dem rechten, als dem linken Uterus an und zwar ihren oberen Wänden. Hauptsächlich aber sitzt es im Zwischenstück und hat sich mit Sicherheit aus ihm nach oben hin und unter Vorstülpung des Peritoneums entwickelt. Dass es dem Zwischenstück und nicht einer oder der anderen Wand angehört und von dieser aus ins Mittelstück gewachsen ist, geht aus der sich von dem Zwischenmyom auf die Uteruswände überschlagenden Peritonealfalte hervor. Es ist ein solcher Fall von Myom, entwickelt im Verbindungsstück eines Uterus bicornis, bisher nicht veröffentlicht worden.

---

[1]) Falk, Centralbl. f. Gyn. 1898, Nr. 52.

[2]) Holländer, Berl. klin. Wochenschr. 1894, S. 452.

[3]) v. Guérard, Monatsschr. f. Geb. u. Gyn. 1898. März.

Digitized by Google

In allerneuester Zeit wurden für den Uterus septus 2 analoge Fälle publiziert, wo das Myom sich nach Angabe des Autors im Septum entwickelt hatte. Es ist dabei versucht worden, einen genetischen Zusammenhang zwischen diesem Myom und der Uterusverdoppelung zu konstruieren.[1])

Es ist diese Frage von so hervorragender Wichtigkeit, dass es sich wohl verlohnt, dieselbe eingehender zu behandeln.

Doch mag es mir vorher gestattet sein, an dieser Stelle auf die bereits veröffentlichten Fälle von Myom bei Uterus duplex

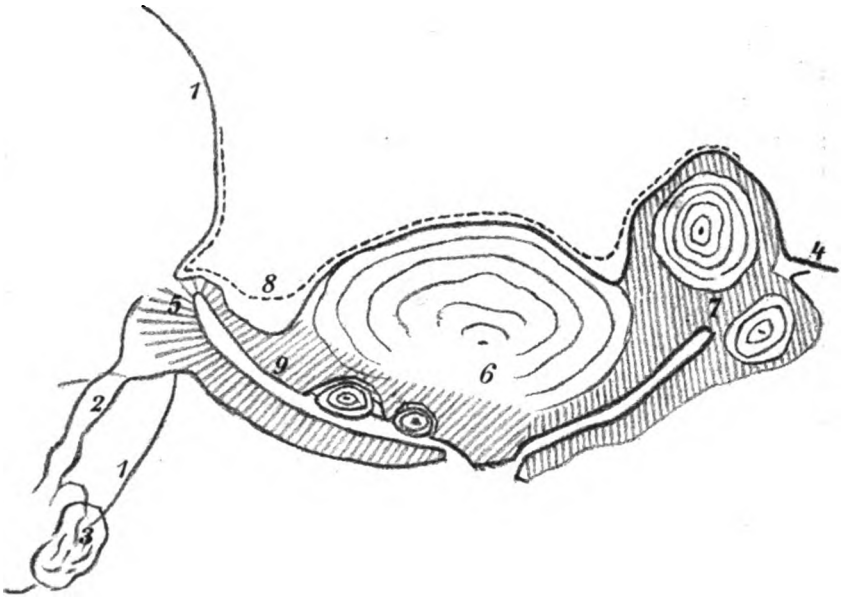

Fig. 4. Uterus duplex myomatosus (schematisch).
1 grosses Myom mit seinen Nebenmyomen, 2 rechte Tube, 3 rechtes Ovarium, 4 linkes Lig. rotundum, 5 Zwischenstück, 6 Zwischenmyom, 7 linker Uterus, 8 Peritoneum, 9 rechter Uterus.

näher einzugehen. Wie schon in der Einleitung erwähnt wurde, giebt es unter der ungeheueren Anzahl von publizierten Fällen von Uterusverdoppelungen nur 23 mit Myombildung.[2]) Es handelt sich dabei immer um echte Fibromyome. Die bei weitem grösste Anzahl betrifft Uteri bicornes und zwar sind 5 Fälle von Uteri bicornes ohne nähere Angabe erwähnt, 1 Fall von Uterus bicornis duplex

[1]) Pick, l. c. u. Archiv für Gyn. Bd. 52, H. 2.
[2]) 19 bei Pick, 4 von Falk erwähnt.

Digitized by Google

cum vagina septa, 4 Fälle von Uterus bicornis duplex mit einfacher vagina, 3 Fälle von Uterus bicornis unicollis. 4 Mal sprechen die Autoren von doppeltem Uterus, ohne ihn genau zu specialisieren. Einmal handelt es sich um einen Uterus unicornis mit rudimentärem Nebenhorn, einmal um einen Uterus subseptus, 2 Mal um einen Uterus subseptus supra simplex und 3 Mal um einen Uterus septus oder bilocularis (nach Rokitansky). Dazu kommt ein Fall von Uterus rudimentarius, wo bei Mangel der Scheide nur die Hörner vorhanden waren und von unseren Fällen 2 Uteri bicornes unicolles und 1 Uterus bicornis duplex cum vagina septa.

Was den Sitz der Myome in diesen Uteris anbelangt, so existieren dieselben Verschiedenheiten wie beim einfachen Uterus. Auch hier haben wir submucöse, intramurale und subperitoneale zu unterscheiden, wir haben so gut wie beim einfachen Uterus Cervicalmyome und solche mit intraligamentärer Entwicklung.

Um zuerst mit dem Sitz der Myome im Cervix zu beginnen, so finden sich unter den 26 bekannten Fällen (die 3 unsrigen eingeschlossen) 2 Fälle von Cervixmyomen, d. h. 7,7 %; Schröder giebt in seinem Lehrbuch für das Verhältnis der Cervixmyome zu den Uterusmyomen überhaupt 8,1 % an; also beim Uterus duplex ein fast gleiches Verhältnis als beim einfachen myomatösen Uterus. In dem einen Fall von Turner[1]) fand sich neben einem submucösen Polyp des rechten Horns ein fibröser Tumor in der Substanz der linken Seite des einfachen Cervix einer zweigehörnten Gebärmutter. In dem anderen von Staude[2]) veröffentlichten Falle war das Myom in der hinteren Wand des rechten Cervix eines Uterus bicornis duplex. Genau im Fundus war das Myom nur einmal in einem Fall von Uterus subseptus supra simplex[3]); es lag submucös. Neben ihm waren noch einige subperitoneale Fibroide vorhanden. Zweimal war der Tumor oder die Tumoren zugleich im Fundus und in der Seitenwand entwickelt in einem Uterus bicornis duplex[4]) und bei einem Uterus bicornis unicollis, in letzterem Falle in der rechten tubenlosen Fundusecke des linken Uterus neben intramuralen Myomen der Seitenwände.[5]) Meistens lag das Myom in den Seiten-, Hinter- oder Vorderwänden. Sass es in der Seitenwand, so war

[1]) Turner, Edinb. Medic. Journ. 1865, pag. 689.
[2]) Staude, Schmidts Jahrb. 1875, S. 167.
[3]) Lewers, The Lancet 1896, S. 784.
[4]) Winternitz, Verh. d. deutsch. gynaek. Gesellsch. 1897. S. 328.
[5]) Landau, Archiv f. Gyn. 1899, S. 624.

Digitized by Google

es meistens intraligamentär entwickelt. Eberlin[1]), Mallet[2]), Horn[3]) und Gow[4]) haben derartige Fälle beobachtet. Auch unser erster Fall betrifft ein Myom an der Seitenwand, mit teilweiser Ligamentenfaltung. In unserem zweiten Fall gehören die Myome den inneren Seitenwänden der beiden Uteri an. Alle übrigen Fälle[5]) betreffen eine Myombildung in der Hinter- oder Vorderwand. Wir sehen hieraus, dass jede Stelle den Uterus duplex von der Myombildung befallen werden kann, keine einzige ist ausgeschlossen. Trotz der Beschränktheit des bekannten Materials konnte für alle Teile des doppelten Uterus die Disposition zur Myombildung nachgewiesen werden. Was Wunder, wenn in neuerer Zeit auch Fälle bekannt wurden, wo die Myombildung auch das Septum betraf, den einzigen Ort des Uterus duplex, an dem bisher keine Myome konstatiert worden waren. Ausser einem von Schmidt[6]) publizierten, hierher gehörigen aber ohne Details gebrachten Fall existieren die 2 Septummyome bei Uterus septus von Pick (l. c.) auf die schon oben hingewiesen wurde. Ausserdem hat Falk[7]) einen ähnlichen Fall beschrieben. Dazu kommt noch unser dritter Fall. Picks Fälle sind beinahe vollständig mit geringfügigen Differenzen einer dem andern gleich: Die Präparate bestehen beide aus einem grossen Tumor, an dem unten wie ein Stiel oder Griff 2 vollkommen ausgebildete, gesonderte und symmetrische Cervices hängen, ohne dass die Zweiteilung der Cervix nach aussen hin durch Furchung oder Trennung angedeutet wäre. Von den Collis aus dringt die Sonde rechts und links in eine gesonderte Corpushöhle vor, die ebenfalls vollständig verdoppelt ist. Die Geschwulst sitzt nun der ganzen Vorderfläche der beiden Uteruskörper auf. Dabei sind die beiden Uteri, der hinteren unteren Rundung der Geschwulst anliegend, mit scharfer Knickung nach hinten und abwärts gedrückt, so dass sie in Retroflexion stehen. Die

---

[1]) Eberlein, Zeitschr. f. Geb. u. Gyn. 1895. Bd. 31.
[2]) Mallet, Centralbl. f. Gyn. 1896. S. 24.
[3]) Horn, Monatsschr. f. Geb. u. Gyn. Bd. 8, Heft, 1, S. 85.
[4]) Gow, Brit. med. Journ. 1898. 12. mars.
[5]) Meerdervort, Arch. de Tocol. et de Gyn. 1895.
Galabin, Geburts. Gesellsch. zu London. 4. Dez. 1895.
Jebens, Deutsch. med. Wochenschr. 1897. S. 81.
Cruveilhier, Dance, Hunter, Clay, Mangiagalli, Witte, Tournay } siehe Pick, Arch. f. Gyn. 1896. S. 409.
[6]) Schmidt, Münchn. Med. Wochenschr. 1898. S. 1104.
[7]) Falk, Centralbl. f. Gyn. 1898. Nr. 52.

Digitized by Google

Gebärmutterkörper konvergieren mit ihren Hauptebenen nach hinten und nach der Mittellinie zu. Sie sind durch das hintere untere Tumorsegment getrennt, das gegen den inneren Muttermund hinuntertritt und umklammern es, wie die Zangenlöffel den Kopf des Kindes. In den Cervices sind die Längsleisten der Arbores vitae in ganz besonderer Weise gestellt. Indem die Cervices in gleicher Weise wie die Corpora nach hinten medianwärts konvergierend gedreht sind, ist die Hauptleiste jeder vorderen Cervixwand von der Mittellinie her auf das Septum gerückt, die Hauptleiste jeder hinteren Wand aus der Mittellinie heraus stark lateralwärts verschoben. Das fleischige Septun ist vorn wie hinten gleichmässig stark. Äussere Spuren der Verdoppelung fehlen an der Gebärmutter ganz.

Es handelt sich also beide Male um ein grosses Kugelmyom, das sich von vorn her symmetrisch zwischen die gleich ausgebildeten Gebärmutterkörper drängt. Dabei lagern die Corpora an der hinteren und unteren Rundung der Geschwulst mit nach hinten medianwärts gerichteter Konvexität.

Ein ähnlicher Fall von Septummyom wurde von Falk (l. c.) publiziert. Es ist ein Uterus bilocularis cum vagina septa. Ausser vielen grösseren und kleineren Myomen finden wir ein besonders grosses, das sich zwischen die beiden Uteri geschoben hat. In der linken Cervikalhöhle direkt auf dem Septum sitzt die Längsleiste einer Plica palmata.

Es ist nun allerdings ausserordentlich verführerisch, dieses in symmetrischer Weise zwischen die beiden Gebärmutterkörper eingeklemmte Fibroid als Ursache der Uterusverdoppelung zu betrachten. Besonders, wenn man wie Pick 2 sich derartig gleichende Fälle zur Verfügung hat. Mit Recht hält ihm aber Falk entgegen, wie wenig 2 wenn auch analoge Fälle mit Zwischenmyom zu bedeuten haben der grossen Menge von doppelten Uteris gegenüber, die sicher ohne die Hilfe eines Myoms entstanden sind. Und wäre sein Beweis für seine Fälle richtig, so hätte er doch nur damit bewiesen, dass für einige wenige Fälle das Myom die Ätiologie der Uterusverdoppelung wäre. Die Erkenntnis der unzähligen übrigen Fälle von Uterus duplex wäre dadurch um keinen Schritt gefördert worden. Wie Pick sich die Bildung seiner Uteri denkt, beschreibt er genauer in seiner ersten Abhandlung[1]), Da heisst es: „Wenn zu einer Zeit, wo die Müllerschen Gänge sich an-

[1]) Pick, Arch. f. Gyn. 1896. S. 401.

Digitized by Google

einanderlegen, um unter Schwund des Septum zu einem einheitlichen Schlauch, dem Sinus genitalis, zu verschmelzen, also etwa in der 8. bis 12. Woche des Fötallebens, eine von der Wand des einen oder auch beider Müllerschen Gänge losgelöste und abgesprengte Zellmasse in freier Entfaltung ihrer natürlichen Wachstumsenergie die typische Atrophie der Scheidewand in das Gegenteil umkehrte, so musste eine Doppelbildung eintreten." Diese in seiner ersten Arbeit aufgestellte, aber nicht bewiesene Hypothese sucht Pick in seiner zweiten Arbeit zu beweisen. Es fiel ihm eine merkwürdige Übereinstimmung beider Präparate in den Mutterhälsen auf. In beiden Fällen waren die Längsleisten der Plicae palmatae ganz eigenartig gestellt. „Die Mittelleiste der vorderen Wand war auf der Cervixinnenfläche medianwärts (also nahe an das Septum) die der hinteren mehr lateralwärts verschoben," diese Stellung erklärt er uns folgendermassen: jeder Müllersche Gang soll zur Produktion von je 2 Plicae palmatae befähigt sein. (Dies wird geschlossen aus den Befunden an Uteri bicornes und duplices, wo oft bei ersteren 2, bei letzteren 4 Plicae palmatae gefunden worden sind.) Bei der normalen Vereinigung der Müllerschen Gänge soll nun nicht bloss ein Septumschwund stattfinden, sondern die beiden Rohre sollen bis zur völligen Vereinigung ihrer Medianlinien miteinander verschmelzen, so dass z. B. entsprechende Teile der linken Seite des rechten Ganges mit den entsprechenden Teilen der linken Seite der linken Fäden sich vereinigen.

Entsteht nun noch vor Entwicklung der Plicae eine Längsdrehung der Müllerschen Fäden zu einander, so können bei der physiologischen Vereinigung der Gänge entsprechende Teile nicht mehr aufeinander kommen, bei ihrer Ausbildung vereinigen sich die Plicae palmatae nicht und es entsteht eine Verdoppelung derselben bei normalem Uterus. Bleiben aber die gegeneinander rotierten Müllerschen Fäden ganz getrennt, so zeigt eine abnorme d. h. nicht die Sagittalebene einnehmende Lage der Plicae eine embryonale Längsrotation der Müllerschen Fäden an. Durch eine solche Längsrotation glaubt nun Pick die abnorme Plicaestellung seiner Präparate bedingt.

Diese Längsrotation komme beim Uterus septus gewöhnlich nicht vor. Sie sei zwar, d. h. die Plicaestellung, von Kussmaul (l. c. pag. 174) als für den Uterus bicornis typisch hingestellt worden, aber da seine (Picks) Uteri keine bicornes, sondern septi sind, so sei ihre Längsrotation etwas atypisches und müsse einen

Digitized by Google

besonderen Grund haben. Und da nun zwischen den entwickelten Uteris ein von vorn keilförmig sich eindrängendes Myom liegt, so scheint ihm die einfachste Erklärung für die Drehung die zu sein, dass dieses Myom auch schon im Embryonalleben vorhanden gewesen sei und durch ein keilförmiges Einwachsen von vorn zwischen die Müllerschen Gänge hinein deren Längsrotation bewirkt habe. Da aber embryonale Myome noch nie beobachtet worden sind, so nimmt Pick eine ursprüngliche keilförmige Septumhyperplasie als die Vorstufe des späteren Myoms an. Pick fasst selber seine Theorie in folgenden Worten zusammen:

Weil die in beiden Fällen excessive gleichmässige embryonale Drehung der Müllerschen Fäden sich in einfachster Weise durch den beide Male auffallend übereinstimmenden Situs eines Septummyoms erklären lässt, nehme ich eine embryonale keilförmige Hyperplasie des Septums als das Primäre des ganzen Vorgangs an, als das Primäre sowohl der Doppelbildung, wie der Konvergenz, wie des Myoms" (cfr. Nachtrag Archiv 1898 pag. 627).

Untersuchen wir nun diese geschickt aufgebaute Hypothese etwas genauer. 2 Punkte, auf denen dieselbe fusst, scheinen mir am wenigsten der Kritik stand halten zu können. Erstens: ist denn die Längsrotation beim Uterus septus in Wirklichkeit etwas atypisches und brauchen wir deshalb das Myom zu seiner Erklärung?

Zweitens: kann rein theoretisch eine keilförmige embryonale Septumhyperplasie als Ursache der Nichtvereinigung der Müllerschen Gänge angesehen werden? Unterziehen wir zunächst den ersten Punkt einer näheren Betrachtung.

Die Angaben über Rotationen der Müllerschen Fäden bei doppelten Uteris sind in der Litteratur äusserst spärlich.

Zuerst hat Dohrn mitgeteilt, dass von den Müllerschen Gängen gewöhnlich der linke weiter nach vorn als der rechte liegt, und dass beide in dieser schiefen Stellung zu verschmelzen pflegen. Der Druck des linksseitig gelegenen Enddarms sei die Ursache davon. Ferner hat W. A. Freund[1]) schon im Jahre 1873 eine eigentümliche Spiralstellung der Müllerschen Gänge beschrieben: „Es schlang sich die rechte Hälfte des Genitalschlauches an der linken so herab, dass, wenn wir uns beide Hälften gleich lang denken, das rechte Uterushorn und der obere Teil der Vagina vorn

[1]) Beiträge zur Geburtsh. u. Gynaekol. Berlin 1873 II, pag. 87.

Digitized by Google

rechts, der untere Teil hinten und rechts von der linken zu liegen kommt." Eine reine Längsrotation der Müllerschen Fäden ist vor Pick allerdings nicht erwähnt.

Nur die eigentümlichen Plicaestellungen, die nach Picks Annahme auf dieselbe schliessen lassen, sind an drei Stellen erwähnt, bei Rokitanski[1]), bei Kussmaul[2]) und bei Klob[3]). Alle dreimal handelt es sich um Uteri bicornes und alle 3 Autoren geben diese Plicaestellung als die typische für den Uterus bicornis an. Keiner dieser Autoren aber spricht von einer Längsrotation, welche diese Anordnung bedingt. Doch nehmen heutzutage alle Autoren, die darüber geschrieben haben, diese Hypothese an.

Über Längsrotation der Müllerschen Gänge bei Uterus duplex haben ferner Mitteilungen gemacht Rob. Meyer[4]) und Falk[5]). Ersterer beschreibt einen Uterus subseptus, dessen Lumina nach hinten konvergieren und führt dessen Entstehung auf eine Überdrehung der Müllerschen Fäden zurück (l. c. pag. 24), letzterer teilt einen Fall von Uterus septus bilocularis mit Längsrotation der Müllerschen Fäden mit und setzt hinzu: „Diese Drehung ist nicht immer dann beendigt, wenn der Einschmelzungsprozess am Septum beendigt sein sollte, oft sehen wir, dass auch nach dieser Zeit eine weitere Drehung des Uterus um seine Längsaxe stattfindet und hierdurch entstehen statt 2 nebeneinander liegende, 2 hintereinander liegende Uteri." Er verweist dabei auf einen Fall von Mettenheimer[6]), der einen Uterus duplex mit frontaler Scheidewand veröffentlicht.

Dies ist alles, was in der Litteratur über Längsrotation bei Uterus duplex zu finden ist. Doch nun zurück zu Picks Beweisführung.

Wir haben also gesehen, dass die Längsrotation der Müllerschen Fäden von 3 Autoren (Kussmaul, Rokitanski und Klob) als das normale und typische für den Uterus bicornis angesehen wird. Findet sich nun bei letzterem Uterus ein Septummyom — und das haben wir ja in unserem dritten Fall vor uns

[1]) Rokitansky, Über die sogenannte Verdoppelung des Uterus. Med. Jour. des k. k. Österreichischen Staates 1838. Bd. 26.

[2]) Kussmaul, l. c.

[3]) Klob, Patholog. Anatomie.

[4]) Robert Meyer, Zeitschrift f. Gyn. 1893. 1. Heft.

[5]) Falk, l. c.

[6]) Mettenheimer, Archiv f. Gyn. Bd. 50, S. 221.

Digitized by Google

— so findet Picks Deduktion darauf logischerweise keine Anwendung. Denn da die Drehung des Müllerschen Ganges beim Uterus bicornis nach Angabe der Autoren normaliter stattfindet und bei so und so vielen Uteris bicornibus ohne Spur von Myombildung weder in den Seitenwänden noch im Septum gefunden worden ist, so brauchen wir auch kein Myom zu seiner Erklärung. Das Myom braucht also auch nicht embryonal angelegt, es braucht nicht als „myomatöser Nävus" (cfr. Pick l. c. 1896 S. 402) auf die Welt gebracht zu sein, und wenn es nicht im Embryonalleben vorhanden war, so kann es auch nicht die Ursache der Doppelbildung sein. Es kann ein ganz gewöhnliches Myom sein, das sich eben statt an einer anderen Stelle des Uterus im Septum entwickelt hat. Auch in unserem Fall von Septum-Myom liegt es uns fern, einen andern Standpunkt einzunehmen. Und darin stimmen wir ja dann mit Pick überein. Es ist nun nicht einzusehen, warum ein Septummyom bei einem Uterus bicornis etwas ganz zufälliges und nebensächliches ist, während es beim Uterus septus von hervorragender ätiologischer Bedeutung sein soll.

Doch folgen wir Picks Gedankengang. Vor ihm sind Spuren dieser Längsrotation beim Uterus septus nie erwähnt worden. Im Gegenteil bildete Cruveilhier[1]) einen Uterus septus ab, bei dem die beiderseitigen Plicae palmatae genau in der Sagittalebene lagen. Pick schloss daraus, dass die Längsrotation beim Uterus septus normaliter nicht vorkommt. Wenn sie aber, wie in Picks Fällen, vorhanden ist, so musste sie auch einen besonderen Grund haben. Dieser Grund liegt dann am natürlichsten in dem Septummyom. Diese Folgerung geht logischerweise aus seinen Ausführungen hervor. Denn auf S. 613 (l. c. 1898) giebt sich Pick Mühe, im Gegensatz zum Uterus bicornis die Uterusseptusnatur seiner Präparate zu betonen, die er allerdings nur aus der Beschaffenheit der Cervices begründen kann. Dieser soll nämlich nach Kussmaul und Rokitansky beim Uterus bicornis hinten eine grössere Dicke haben als vorn, während in seinen Fällen das Septum hinten wie vorn von gleicher Dicke ist.

Schon Falk[2]), der einen prinzipiell ähnlichen Fall wie Pick veröffentlicht hat, kann dieser Auffassung der Septummyome nicht beitreten. Er hält die Längsrotation allein schon zum Zustandekommen einer Doppelbildung für ausreichend.

[1]) Cruveilhier, Anat. pathol. 13 livre, Pl. 5.
[2]) Falk, l. c.

Digitized by Google

Nun ist in neuester Zeit gerade für den Uterus septus in dieser Frage ein wichtiger Beitrag durch Robert Meyer[1]) geliefert worden. In einer schon oben erwähnten Arbeit teilt er folgenden Fall mit: In dem Uterus eines an Diphtherie gestorbenen $1^1/_2$-jährigen Mädchens fanden sich im oberen Teile des Corpus die Lumina eine Strecke lang getrennt. Dabei konvergieren in diesem Teile die beiden schlitzförmigen Lumina nach hinten im rechten Winkel. Die Muskularis und Tunica vasculosa bilden um die Lumina herum je eine Oval, welches so gestellt ist, dass das linke muskulöse Oval mit der Schmalseite die Breitseite der rechten berührt. Auch nach der Vereinigung steht der rechte Gang medial noch soweit nach hinten, dass das vereinte Lumen einen scharfen Bogen mit der Konvexität nach hinten bildet.

Wir haben also hier eine sicher konstatierte embryonale Längsrotation der Müllerschen Gänge, die im frühesten Jugendalter beobachtet wurde und die allein mindestens ebenso beweisend ist, als mehrere Fälle, bei denen erst aus der Plicaestellung auf eine embryonale Längsrotation geschlossen werden müsste. Wir sehen also, dass auch beim Uterus septus primär ohne Myombildung eine Längsrotation vorkommen kann und schliessen daraus, dass sowohl beim Uterus bicornis als beim Uterus septus eine Längsrotation vorkommt, die zu ihrem Zustandekommen kein Septummyom nötig hat. Dass der von Meyer beobachtete Fall ein Uterus subseptus ist und kein Septus, nimmt ihm bei dem nahen genetischen Zusammenhang, in dem beide Fälle zu einander stehen, nichts an seiner Beweiskraft.

Wir haben somit gezeigt, dass Pick den Beweis für die ätiologische Bedeutung des Myoms für die Längsrotation und die Verdoppelung nicht erbracht hat.

Wir werden aber auch sehen, dass das Myom überhaupt nicht die Ursache der Verdoppelung sein kann.

Wenn das Myom Ursache der Verdoppelung sein soll, müsste es bereits vor der Verschmelzung der Müllerschen Gänge angelegt worden sein und damit kommen wir in das auch heute noch viel umstrittene Gebiet von der Ätiologie der Myome. Auch heute noch stehen sich hier die Anhänger Cohnheims und Virchows gegenüber, die einen, welche die Myome auf embryonal angelegte Keime zurückführen, die andern, nach denen die Myome nicht

[1]) Meyer, l. c., pag. 21.

Digitized by Google

angeboren, sondern erworben sind und zwar auf irritativer Basis. Letztere Ansicht ist auch in neuerer Zeit ganz energisch von Gottschalk, Kleinwächter und Roesger vertreten worden. So viel steht jedenfalls fest, dass embryonale Myome noch nicht gesehen worden sind. Um diese Schwierigkeit zu umgehen, nahm Pick nicht ein kongenitales Myom, sondern eine embryonale Septumhyperplasie an, aus der sich später das Myom entwickelt habe. Die Annahme einer Septumhyperplasie ist nun durch ebensowenig Thatsachen gestützt, wie das kongenitale Myom, und die Thatsache, dass später ein Myom vorhanden ist, genügt doch nicht, um eine embryonale Hyperplasie zu beweisen. Dann müssten ja alle myomatösen Uteri schon im Embryonalleben hyperplastisch gewesen sein.

Dazu ist auch die Annahme einer Keilform dieser Hyperplasie vollständig willkürlich. Ganz abgesehen davon, dass eine derartig ungewöhnliche Form einer Hyperplasie, wie sie durch einen geometrischen Keil gegeben ist und wie sie zur Hervorbringung der Längsrotation nötig wäre, wieder einer besonderen Erklärung bedürfte. Pick setzt also nur statt eines x ein y in die Gleichung.

Was heisst dann aber überhaupt Septumhyperplasie? Wenn sich die Müllerschen Gänge zur Verschmelzung aneinander gelegt haben, so hat das Septum die Dicke einer doppelten Wand. Würde nun beim doppelten Uterus kein Septumschwund erfolgen, so wäre höchst wahrscheinlich am ausgebildeten Doppeluterus die Scheidewand dicker als die Wände. Da dies aber gewöhnlich nicht der Fall ist, so müssen wir auch beim Uterus duplex auf einen partiellen Schwund des Septums schliessen. Wo bleibt aber da die Septumhyperplasie? Es kann sich dann nur um eine verminderte Aplasie handeln. Diese verminderte Aplasie ist aber dann nichts anderes als ein anderer Ausdruck für das Ausbleiben des Septumschwundes selber, es ist nicht die Ätiologie desselben. Beide haben eben eine unbekannte, andere Ätiologie.

Stellen wir uns doch bei der Beurteilung von derartigen Präparaten wie diesen Septummyomen weniger auf einen spekulativen als auf einen streng pathologisch-anatomischen Standpunkt. Gehen wir einmal vom ausgebildeten Uterus duplex aus, denn nur diesen kennen wir genauer, nur von ihm liegt thatsächliches Material vor; auf den embryonalen müssen wir erst mehr oder minder zwingende Schlüsse machen. Wir haben in unserer Litteraturzusammenstellung gezeigt, und können dieselbe durch unsere eigenen Fälle dahin ergänzen, dass kein einziger Punkt des Uterus

Digitized by Google

septus oder bicornis von der Myombildung ausgeschlossen ist. Im Fundus, den Tubenecken, der vorderen, mittleren und seitlichen Wand, ja im Cervix, überall haben wir Myome nachweisen können, beim Uterus bicornis sogar an der seitlichen inneren Wand. Ist nun nicht das Septum des ausgebildeten Uterus duplex den übrigen Teilen desselben durchaus gleichwertig? Und warum soll sich denn nicht ebensogut hier wie an den übrigen Stellen hin und wieder ein Myom entwickeln können?

Wir halten also die Entwicklung von Myomen im Septum des doppelten Uterus für eine ganz zufällige und halten das Septum als einen für Myombildung ebenso disponierten Teil des Uterus duplex, als alle andere Teile desselben, an denen die Myombildung weiter nichts auffallendes hat.

Wir sind nach unseren Beobachtungen nicht berechtigt, die Ursache der Uterusverdoppelung als eine durch mechanische Ursachen bedingte anzusehen.

Es sei mir gestattet, meinem hochverehrten Lehrer nnd Chef, Herrn Prof. Dr. Freund für das mir gütigst zur Verfügung gestellte Material meinen tiefempfundenen Dank auszusprechen. Herrn Dr. Funke bin ich für die liebenswürdigen Ratschläge bei Abfassung der Arbeit zu Danke verpflichtet, desgl. Herrn Dr. Fleurent für die gütige Anfertigung der Zeichnungen.

Digitized by Google

Aus der Frauenklinik der Universität Halle a. S.

Das Antistreptokokkenserum.

Eine klinische Studie.

Von

Dr. Scharfe,

Assistenzarzt.

Seit dem Jahre 1895 versucht man fieberhafte Erkrankung im Wochenbett durch eine gegen Streptokokkeninfektion gerichtete Serumtherapie zu heilen. Man ist dazu gekommen durch die Beobachtung Vidals, der zuerst Puerperalfieber auf Streptokokkeninfektionen zurückführte. Erleichtert war diese Beobachtung durch den früheren Nachweis von Streptokokken in den Lochien kranker Wöchnerinnen durch Pasteur.

Analog dem Vorgehen Behrings machte Marmorek Tiere gegen Infektion mit hochvirulenten Streptokokkenkulturen immun, und versuchte mit dem diesen Versuchstieren abgenommenen Serum die Immunität zu übertragen. Das Tierexperiment gelang glänzend. Man stiess erst auf Schwierigkeiten als es galt die neue Therapie für die Behandlung Kranker praktisch zu verwenden. Das Serum kann natürlich nur bei Streptokokkeninfektion helfen. Es stellte sich bald heraus, dass doch auch andere Infektionsträger Fieber im Wochenbett verursachen. Nun kennen wir wohl das klinische Bild eines Puerperalfiebers, d. h. eines Fiebers, verursacht durch lokale Infektion an den Genitalien, aber wir können klinisch nicht unterscheiden, ob die Erkrankung auf dieses oder jenes Bakterium zurückzuführen ist. Die bakteriologische Differentialdiagnose zu stellen verlangt besondere Übung und besondere Einrichtungen. Bei der Auswahl der für die Serumtherapie geeigneten Fälle tappte man also gewissermassen im Dunkeln. Es war nun kein Wunder, dass die Resultate so schwieriger Versuche direkt sich widersprachen. So

Digitized by Google

glauben wir nicht aus dem Ergebnis einer Untersuchungsreihe, sondern erst aus dem Überblick über die Veröffentlichungen, einen Schluss auf den Wert der neuen Therapie machen zu dürfen.

Die Amerikaner und Engländer haben sich der Sache am schnellsten angenommen, wenigstens wenn man aus der Zahl der erschienenen Veröffentlichungen schliessen darf. Leider ist mir eine ziemlich beträchtliche Zahl im Original nicht zugängig gewesen. Mehrere Verfasser verwerfen nach zweimaligem — ja nach einmaligem misslungenen Versuch das Verfahren; vielleicht eigneten sich die Fälle nicht, jedenfalls vermisst man in den Veröffentlichungen die bakteriologische Untersuchung des Uterusinhalts. An demselben Mangel leiden aber auch Arbeiten, die sich auf Beobachtung von mehr Fällen stützen. So fehlt den absprechenden Urteilen die überzeugende Kraft. Allen Ansprüchen auf genaueste Untersuchung werden gerecht die drei Fälle, die John F. Moran im Anschluss an einen Bericht über seine bisherige Behandlung des Puerperalfiebers veröffentlicht. Sind diese drei Patienten die einzigen die er mit Serum behandelt hat, so ist er berechtigt von „heilsamer und heilender" Wirkung zu sprechen.

Aus der II. Wiener geburtshilflichen Klinik zählt Savor eine Reihe von Fällen auf, von denen fünfzehn so beobachtet sind, dass sie auch den strengsten Bedingungen entsprechen. Im Fall 6, 7, 8, 9, 11, 12, 14, tritt der Temperatur- und Pulsabfall plötzlich nach der Injektion ein, so dass man gerne von einer Beeinflussung durch das Serum spricht. Von Heilwirkung mag der Verf. nicht reden, aber er deutet an, dass das Verhalten von Temperatur und Puls in den nächsten Stunden nach der Anwendung einen Schluss auf den Verlauf der Erkrankung erlaubt. Üble Folgen hatte die Injektion nie.

Die deutschen Arbeiten sonst sind — bis auf einige Einzelbeobachtungen — experimentelle Prüfungen der Wirksamkeit. Aronson schafft sich dazu hochvirulente Streptokokken, indem er nicht von Nährboden auf Nährboden, sondern vom Tier mehrmals auf Tiere gleicher Gattung impft und aus dem Herzblut des letzten der Reihe eine Kultur reinzüchtet. Petruschki hat Marmoreks eigene Testkultur dazu zur Verfügung. Aronson glaubt den Misserfolg auf Zerstörung der Antitoxine durch 3monatliche Aufbewahrung schieben zu können. Petruschkis ungünstige Resultate bei genau gleicher Versuchsordnung, wie sie Marmorek hat, müssen Staunen erregen. Ähnlich wie diese beiden verfahren Merieux und Nie-

Digitized by Google

mann, kommen aber zu entgegengesetzten Resultaten. Eine Erklärung wage ich nicht zu versuchen.

Aus der französischen Litteratur möchte ich drei Arbeiten herausheben, die erste stammt aus der Feder Pinards, die andere von Wallich und die dritte von Weinstein-Odessa. Pinard hat wohl die Empfindung, dass Marmorek seine Entdeckung nicht hinreichend erschöpfend und nicht eindringlich genug in die Welt geschickt hat, und ergänzt die wenig bekannten Mitteilungen desselben in den Annalen des Pasteurschen Instituts durch ausführliche Darlegung der theoretischen Erwägungen, die zur Herstellung des Serums führten, und durch Beschreibung des Herstellungsmodus.

Auf einen kurzen Hinweis über die günstigen Erfolge Marmoreks beim Erysipel folgt eine Zusammenstellung von Fällen puerperaler Infektionen, die von verschiedenen Autoren — auch Marmoreks Resultate sind aufgezählt — bis dahin veröffentlicht wurden. Es fehlen die Pulszahlen und bei den ersten Fällen die Angabe, ob eine Streptokokkeninfektion wirklich vorgelegen hat. Das Resultat spricht sehr für die Verwendung des Serums. Sehr bemerkenswert ist der hoch ungünstige Ausgang bei Mischinfektionen, besonders da, wo neben Streptokokken Bacterium coli gefunden wurde.

Nach einer allseitig kritischen Beleuchtung der Fälle kommt Pinard zum Schluss, dass die von niemand geleugnete Unwirksamkeit 1. bei Mischinfektionen, 2. bei spät beginnender Behandlung, die sich praktisch nicht vermeiden lässt, die Anwendung des Serums allein zu einer ungenügenden Therapie bei Puerperalfieber macht. Dagegen sei die Unschädlichkeit bewiesen, so dass der versuchsweisen Anwendung nichts im Wege steht.

Wallichs Arbeit zerfällt in einen experimentellen und einen klinischen Teil. Er stellt zuerst die Unschädlichkeit des Serums an einer Reihe trächtiger Tiere fest, die kurz vor der Geburt sind. Dann untersucht er den Präventivschutz gegen sehr virulente Streptokokken bei Tieren, wobei er ein negatives Resultat erhält. Drittens findet er, dass Streptokokkenkulturen im Reagenzglas trotz Serumzusatz lustig weiterwucherten. Daraus schliesst W., dass die Wirkung des Marmorekschen Serums nur auf Hervorrufen einer phagocytären Reaktion beruhe. — Damit würde m. E. der ganzen Serumtherapie der Todesstoss versetzt; denn um das zu erreichen, haben wir bessere Mittel. Indessen scheint mir der Schluss nicht

Digitized by Google

unanfechtbar. Es könnten doch die Antitoxine im Serum die Toxine der Streptokokken im Körper paralysieren; wir hätten dann das Serum als chemisches Mittel anzusehen.

Im klinischen Teil beleuchtet W. die beiden Fragen, ob das Serum vor Infektion schützt, und ob es dem infizierten Körper Heilung bringt. Zur Lösung der ersten Frage muss eine Statistik herangezogen werden. Im Jahre 1896 wurden alle in der Anstalt entbundenen Frauen prophylaktisch mit Serum behandelt, sobald lange Austreibungszeit, operative Hülfe, stärkere Blutung, überstürzte Geburt und ähnliche Momente die Infektionsmöglichkeit erhöht zu haben schien. Die Gesamtfieberstatistik ist beim Vergleich mit den früheren Jahrgängen dadurch nicht beeinflusst worden, und auch qualitativ hat sich die Schwere der Erkrankungen — nach der Anzahl der Todesfälle beurteilt — nicht geändert. — Zu gleich negativem Resultat kommt Wallich für die Heilkraft bei sicher infizierten Fällen.

Während die beiden eben referierten Arbeiten die Wirkung des Serums nach Proben an menschlichem Material als mindestens zweifelhaft hinstellen, hat Weinstein in seinen Tierversuchen nur von günstigen Erfolgen zu berichten. Er bringt hochvirulente Streptokokkenkulturen in die Scheide von Katzen, die eben geworfen hatten. Nicht geschützte Tiere starben an akuter eitriger Peritonitis; im Eiter fanden sich reichlich Streptokokken. Die mit Serum behandelten Tiere dagegen „supportent l'infection très facilement". Am wenigsten litten die Tiere, die mit grossen Dosen vor der Infektion geschützt waren. — Weit ungünstiger als beim prophylaktischen Schutz sind die Heilerfolge nach der Infektion. Hier halfen nur frühe, grosse und häufige Gaben. Deshalb darf Weinstein das Serum auch nur als Schutzmittel zur Anwendung für den Menschen empfehlen. Denn wenn bei kurativer Anwendung auf eben Infizierte die Einspritzungen nur geringen Erfolg haben, so dürfen wir gar keinen erwarten bei spät einsetzender Therapie, wenn beim Menschen erst nach mehrtägiger Beobachtungsdauer die Diagnose auf Streptokokkeninfektion gestellt werden kann.

Fassen wir zusammen, so muss man sagen, dass — ausser amerikanischen und deutschen Einzelbeobachtungen — keine Versuchsreihe dem Beobachter erlaubt, mit Wärme für die Wirkung des Serums einzutreten. Im Urteil über die Unschädlichkeit des Präparats sind alle einig.

Herrn Professor Fehling sind von Herrn Marmorek zwei

Digitized by Google

Sendungen Antistreptokokkenserum gütigst zur Verfügung gestellt worden. Dies Material ist innerhalb von $1^1/_2$ Jahren bei geeignet scheinenden Fällen der geburtshilflichen und einigen der gynaekologischen Abteilung zur Verwendung gekommen. Beobachtet sind alle Fälle von Herrn Professor Fehling selbst, die Aufzeichnungen stammen vom jeweiligen Stationsarzte, zu einem Teile also auch von mir. Die bakteriologischen Untersuchungen, besonders die des puerperalen Uterusinhalts, sind durchweg von Herrn Dr. Franz für eine andere Arbeit gemacht.

Eine Zahl von Krankenbeobachtungen kann am wenigsten zum Beweise vorgefasster Meinungen missbraucht werden, wenn man sie in zeitlicher Aufeinanderfolge aneinander reiht. Deshalb habe ich nur ungern auf diese Selbstkontrolle verzichtet. Leider ist aber mein Material nicht gleichmässig allseitig untersucht. Auch in gut und weniger gut beobachtete Fälle in zwei Reihen zeitlich zu

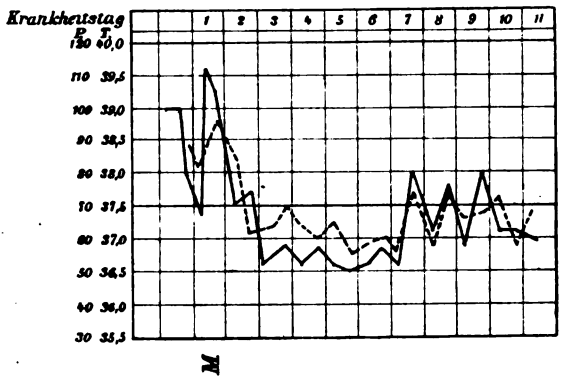

Fig. 1.

ordnen hätte durch notwendige Unterabteilungen der Übersichtlichkeit geschadet. So werde ich zunächst Fälle aufzählen, bei denen eine flüchtige Betrachtung der Puls- und Temperaturkuren für einen Erfolg der Behandlung spricht, ihnen folgen erfolglos Behandelte.

Zunächst möchte ich die Kurve eines Falles von Erysipelas faciei (Abbild. 1) als Typus bei erfolgreicher Einspritzung zeigen.

I. Marie B., 22 J. II p. Die Hausschwangere meldet sich am 2. V. 99. mit Wehen. Es fällt eine eigentümliche Röte im Gesicht auf, die erst seit heute bestehen soll. Vorgestern ein Schüttelfrost; kein Kopfschmerz, kein Erbrechen. Abends 8 Uhr schnelle leichte Geburt mit 20 Min. dauernder Austreibungszeit. Die Temperatur ist gleich nach der Geburt abgefallen, steigt am folgenden

Digitized by Google

Tage wieder, deshalb abends 10 ccm. Serum. Am nächsten Tage ist das Fieber geschwunden, die Temperatur bleibt tief. Die Steigerung am 7., 8. und 9. Tage sind auf einen Abscess an der Injektionsstelle (Oberschenkel) zurückzuführen. Aus dem Eiter wird eine Reinkultur von Streptokokken gezüchtet. (Abbild. 1.)

Dass eine Streptokokkeninfektion vorlag, ergiebt sich, abgesehen vom Krankheitsbilde des Erysipels, aus dem Befund im Eiter. Der Temperatur- und Pulsabfall folgt so prompt der Darreichung des Mittels, dass man ursächlichen Zusammenhang annehmen muss. — Der Schenkelabscess ist übrigens die einzige Schädigung, die wir bei Anwendung des Mittels überhaupt sahen.

Ein zweiter Fall von Kopfrose bietet ebenfalls typische Abfälle:

II. Frau M., 59 J. I p. erkrankte an Erysipel, das von kleiner Wunde am linken Ohr ausgeht. Es überzieht Gesicht und Kopf; Temperatur bis 39,5, dann Abfall; Bronchitis capillaris. Am 6. Tage tritt ein Recidiv ein in der rechten Backe; Herzschwäche — Digitalis.

7.	37.7	—	128
	38.5	—	128
8.	39.0	—	126
	12 h. m.	10 ccm	Serum
	38.1	—	120
9.	37.8	—	122
12 h. m.	39.0	10 ccm	Serum
	37.7	—	108
10.	36.8	—	102
	36.9	—	84
11.	36.7	—	90
	38.4	—	90 2 Recidiv an rechter Backe
12.	37.1	—	102
12 h. m.	39.6	10 ccm	Serum
5 h. pm.	39.6		
9 h. pm.	37.8	—	84
13.	36.7	—	84
	37.7	—	84
14.	38.2	—	96
	37.2	—	78
15.	36.0	—	70

Lokale Schmerzempfindlichkeit der Injektionsstellen.

Die nächsten drei puerperalen Fälle entsprechen dem aufgestellten idealen Verlauf, auch den vierten möchte ich dazu rechnen, wenn auch die Wirkung nicht ganz so prompt einsetzt.

III. Ida G., 20 J. I p. Absolut normalverlaufende Geburt ohne Verletzungen; 45 Min. Austreibungszeit. Einmal von Studierenden untersucht. Nach 3 normalen Wochenbettstagen finden wir am

Digitized by Google

4. Wochenbettstage 37.0 — 76
39.0 — 114 Sekretentnahme, Uterusspülung
5. „ 39.9 — 112 11 h. pm. 10 ccm Serum
1 h. pm. 40.2
39.8 — 112
6. „ 38.7 — 112
38.8 — 82
7. „ 37.5 — 92 dann fieberfrei.

Das entnommene Sekret zeigt im Ausstrich Kokken und Kurzstäbchen. Kulturell wachsen Streptokokken und vereinzelte Kolonien von weissem Staphylococcus.

IV. Martha Sch., 25 J. IV p. Geburt durch Wendung aus Querlage und Extraktion. Vor der Operation von Studierenden untersucht. Drei normale Wochenbettstage, dann am

4. Tage 36.5 — 66
39.0 — 112
5. „ 39.3 — 108 mittags Sekretentnahme, Uterusspülung
39.5 — 108
6. „ 39.1 — 100
39.5 — 98
7. „ 38.0 — 84
39.3 — 94
8. „ 37.2 — 80 klin. Vorstellung. Innerlich nicht untersucht.
37.7 — 72
9. „ 38.8 — 84
40.1 — 106
10. „ 37.8 — 90
40,9 — 112 10 ccm Serum
8 h. pm. 39.7
11. Tage 37.7 — 80
37.7 — 82 dann fieberfrei.

Im Uterussekret fanden sich Streptokokken, die auch kultiviert werden.

V. Helene E., 21 J. II p. Normale Geburt mit einstündiger Austreibungszeit. Zweimal von Studierenden untersucht. Nach vier fieberfreien Tagen am

5. Tage 39.0 — 100 Sekretentnahme, Uterusspülung
39.5 — 110
6. „ 37.5 — 92
38.5 — 96
7. „ 37.5 — 94
38.5 — 94 10 ccm Serum
8 h. pm. 38.0
8. Tage 38.2 — 94
nm. 40.6 10 ccm Serum
2 h. pm. 39.1
40.5 — 108

Digitized by Google

9. Tage 37.6 — 106
38.6 — 108
10. „ 37.2 — 84 von nun ab fieberfrei.

Aus dem Uterussekret sind Streptokokken rein gezüchtet.

VI. Emma V., 28 J. II p. In der Schwangerschaft sind Gonokokken im Uretralsekret nachgewiesen. Geburt normal. Austreibungszeit 8 Stunden. Zweimal von Studierenden untersucht. Am

1. Tage 37.8 — 60
38.2 — 64
2. „ 37.2 — 68 Sekretentnahme, Uterusspülung
38.7 — 66
3. „ 38.4 — 72
39.9 — 96
4. „ 39.0 — 88
39.2 — 92
5. „ 39.4 — 104
40.3 — 94 Exploratio. R. Tube verdickt.
6. „ 38.0 — 92
38.7 — 72
7. „ 38.4 — 88
38.5 — 92
8. „ 37 3 — 80
37.7 — 72
9. „ 36.9 — 70
38.2 — 60
10. „ 37.7 — 72
40.2 — 90
11. „ 37.6 — 90
38.2 — 58
12. „ 36.8 — 52
40.1 — 80 10 ccm Serum
8 h. pm. 40.7
18. Tage 36.9 — 60
40.6 — 116 10 ccm Serum
8 h. pm. 39.8
14. Tage 36.1 — 52
38.8 — 98
15. „ 36.2 — 50
36.3 — 44 weiterhin fieberfrei.

Die Untersuchung des Uterussekrets hat Gonokokken und Streptokokken ergeben.

VII. Anna N., 23 J. I p. Normale Geburt mit etwas über zweistündiger Austreibungszeit. Kleiner Frenulumriss. Von der Geburtsabteilung zweimal untersucht. Nach 4 normalen Tagen steigt am 5. die Temperatur.

5. Tag 37.7 — 90
38.5 — 86

Digitized by Google

6. Tag 37.9 — 102 10 h. am. Sekretentnahme, Uterusspülung
38.4 — 106
7. „ 39.5 — 124
40.8 — 112
8. „ 39.8 — 80 Exploratio, schlecht involvierter Uterus. Uterusspülung.
40.1 — 114 10 ccm Serum
8 h. pm. 40.1
9. Tag 39.2 — 120 10 h. am. 10 ccm Serum
12 h. m. 38.9
39.0 — 106
10. Tag 38.1 — 90
39.2 — 112
11. „ 37.8 — 104
38.1 — 96
12. „ 37.4 — 94
37.9 — 84 dann fieberfrei.

Im entnommenen reichlichen Vaginalsekret finden sich Staphylokokken und Streptokokken.

Aus dem Uterussekret wurden Streptokokken rein gezüchtet.

Diese fünf Fälle erfüllen jede Anforderung, die an Beobachtung des Krankenmaterials und an Untersuchungen gemacht werden können. Jedesmal ist direkt aus dem Uterus unter peinlichsten Kautelen Sekret entnommen und stets wurden Streptokokken gefunden.

Der Befund am folgenden Falle lässt zwar den Zweifel zu, ob die Erkrankung nicht mehr als gonorrhoische Salpingitis aufzufassen ist. Immerhin spricht doch für Serumwirkung das plötzliche Auftreten starker morgendlicher Remissionen und der staffelförmige Abfall vom 10. zum 16. Tage. Die Möglichkeit ist durch den Streptokokkenbefund im Eiter am 37. Wochenbettstage gesichert. Eigentümlich ist das Hochbleiben des Pulses.

VIII. Margarete H., 19 J. I p. Gonokokken sind im Uretralsekret nachgewiesen. Normale Geburt mit 14stündiger Eröffnungs- und 1stündiger Austreibungszeit. Tiefe Episiotomie. Dammriss bis in die Rektalschleimhaut unter Erhaltenbleiben des Sphinkters. Nach fünf normalen Wochenbettstagen am

6. Tage 37.4 — 91
39.1 — 120
7. „ 38.9 — 120 Vaginalspülungen
39.3 — 128
8. „ 38.2 — 120
39.7 — 126
9. „ 39.0 — 116
39.0 — 120 10 ccm Serum
8 h. pm. 38.8

Digitized by Google

10. Tage	38.8	— 100	
	40.6	— 184	10 ccm Serum
8 h. pm.	40.8		
11. Tage	38.9	— 120	10 ccm Serum
12 h. m.	38.8		
	40.2	— 128	10 ccm Serum
8 h. pm.	40.0		
12. Tage	37.5	— 110	
	40.0	— 120	10 ccm Serum
8 h. pm.	40.0		
13. Tage	37.7	— 112	
	39.7	— 114	10 ccm Serum
8 h. pm.	39.5		
14. Tage	37.4	— 112	Exploratio, links grosses Exsudat, rechts kleiner Tumor
	39.1	— 112	
15. „	37.0	— 108	
	37.9	— 126	
16. „	36.6	— 114	
	37.2	— 114	

Die Temperatur bleibt bis zum 40. Tage bei 37.0 früh und 38.5 abends. Das Exsudat links steigt in die Höhe und wird am 37. Tage durch Punktion von der Scheide aus entleert; im Eiter Streptokokken. Am 50. Tage entlassen.

Nun reihe ich zwei Fälle ein, bei denen Streptokokken als Krankheitserreger nicht nachgewiesen sind, aber aus dem klinischen Befund glauben wir darauf schliessen zu dürfen.

IX. Pauline A., 39 J. XIV p. Die Schwangerschaft ist am Ende des VIII. Monats. Vor 8 Tagen ist die Frau gekommen, weil Wasser abfloss. Heute

	36.9	— 80	
	38.5	— 104	10 ccm Serum
8 h. pm.	38.0		Wehen setzen ein
1. Wochenbettstag	38.6	— 90	$9.^{15}$ am. spontane Geburt aus Steisslage
	36.3	— 80	
2. „	36.0	— 68	dann fieberfrei.

X. Wilhelmine P., 31 J. IV p. Wegen platt rhachitisch mässig allgemein verengten Beckens wird durch Einlegen eines Kolpeurynters die Frühgeburt eingeleitet. Nach 24 Stunden wird der erste entfernt und ein grösserer eingelegt, der am nächsten Tage herausgenommen wird. Grosse Spülung, um Wehen zu erregen. Bad. Am Abend wird bei handtellergrossem Muttermund die Blase gesprengt und durch Anziehen des rechten vorliegenden Fusses die dorso-anteriore Querlage II in unvollkommene Fusslage umgewandelt. Spontane Geburt. Schwere Armlösung, schwere Entwickelung des Kopfes. Dammriss.

Über das Wochenbett siehe Kurve (Abb. 2). Nach 6 normalen Tagen steigt die Temperatur. Am 8. abends ist die Gegend über dem r. Lig. Puparti empfindlich. Am 9. abends bei 40.2 — 108 wird die erste Serumspritze gegeben, nach 2 Stunden 39.9. Am 10. abends die zweite Dose bei 40.4 —

Digitized by Google

110, nach 2 Stunden 40.5. Am 11. Tage wird innerlich untersucht. Der Dammriss ist schmierig belegt. Rechts hinten ein kleines Exsudat. Abends 10 ccm Serum bei 40.2 — 118. In den nächsten Tagen ist die Temperatur niedriger, sie steigt plötzlich wieder am 15.; deshalb abends 10 ccm Serum bei 40.6 — 100, nach 2 Stunden 40.8. Am folgenden Tage abends bei 39.7 — 100 Einspritzung, nach 2 Stunden 39.9. Auch am 17. Tage abends wird bei 40.4 — 96 Serum injiziert, nach 2 Stunden 40.3. Es folgt wieder ein Sinken der Temperatur bis zum 22. Tage früh plötzlich 39.4 — 114 einsetzt. 12 h. m. 12 ccm Serum, nach 2 Stunden 38.9. Dann bleibt die Temperatur andauernd nieder. Die Patientin wird mit rechtsseitigem Tubentumor entlassen.

Wenn es erlaubt wäre bei einem Mittel, dessen spezifische Wirkung noch nicht feststeht, ex adjuvantibus d. i. aus dem Erfolge der Therapie auf die Krankheit zu schliessen, so wäre der letzte Fall ausnehmend geeignet dazu.

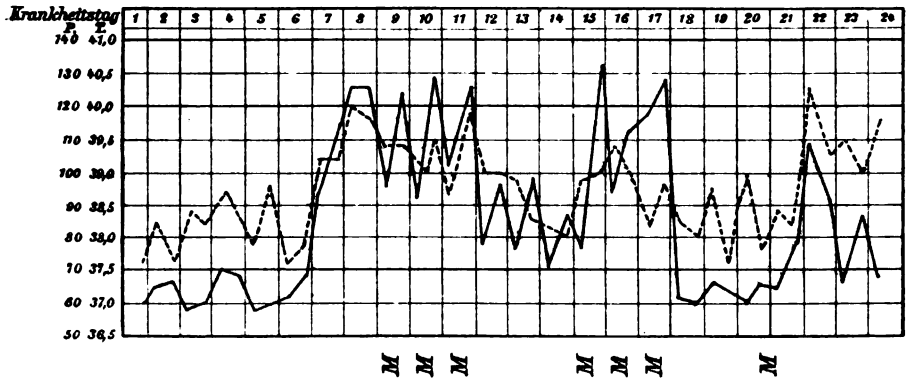

Fig. 2.

Alle aufgeführten Fälle bis etwa auf Nr. 7 sind leichte bis mittelschwere. Wir haben nie den Eindruck gehabt, dass die alte Therapie machtlos gegen die Krankheit gewesen wäre, und dass uns das Serum bei hoffnungslos aufgegebenen Kranken eine freudige Überraschung bereitet hatte.

Wir kommen nun zu der Gruppe von Fällen, bei denen wir das Serum anwendeten, ohne dass ein Erfolg nachzuweisen ist. Die ersten beiden sind Wöchnerinnen. Im Uterussekret sind nur Saprophyten gefunden. Die dritte ist eine gynaekologische Patientin mit Adnextumoren, in deren Eiter Staphylokokken nachgewiesen wurden. Eine Wirkung der Therapie konnte also auch nicht eintreten. Als Typus ist die Kurve des ersten Falles (XI) abgedruckt (Abb. 3). Puls und Temperatur sind durch die Injektion nicht im geringsten irritiert.

Digitized by Google

XI. Anna St., 24 J. II p. Etwa 32 Stunden dauernde Geburt, die nach 5 ständiger Austreibungszeit durch schwere Zange bei Gesichtslage beendet wird. Das Kind ist tot.

Am 4. Tage gegen Mittag wird Sekret entnommen und der Uterus gespült. Am 5. abends bei 38.6 — 92 10 ccm Serum, nach 2 Stunden 38.6.

Im Uterussekret fanden sich nur Saprophyten.

XII. Alwine H., 34 J. IX p. Seit 2 Tagen blutet P. etwas; gestern ging das Fruchtwasser ab. Heute kommt sie mit Wehen in die Anstalt und gebiert ununtersucht. $1^1/_2$ Stunden danach wird versucht, die Placenta zu exprimieren, was nicht gelingt; ebenso wenig Erfolg haben die Expressionsversuche in Narkose. Manuelle Lösung. Wegen nachfolgender starker Blutung heisse Uterusspülung und Tamponade.

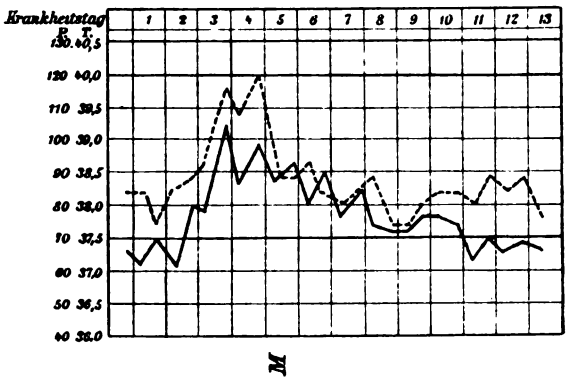

Fig. 3.

1. Tag 38.9 — 184
post partum
40.4 — 152
38.4 — 134
2. „ 37.2 — 116 profuse Diarrhoen
37.7 — 120
3. „ 38.5 — 116
38.7 — 124 Schüttelfrost, Vaginalspülungen
4. „ 39.5 — 128 Sekretentnahme, Uterusspülung
39.5 — 124
5. „ 37.7 — 112
39.7 — 132 $5.^{30}$ pm. 10 ccm Serum
7 h. pm. 39.8
6. Tag 38.8 — 116
39.5 — 132 10 ccm Serum
8 h. pm. 39.1
7. Tag 39.4 — 132 10 h. am. 10 ccm Serum
12 h. m. 38.5
37.9 — 100

Digitized by Google

8. Tag 38.8 — 120
39.1 — 120
9. „ 39.0 — 116 10 h. am. 10 ccm Serum
12 h. m. 38.8
39.1 — 134
10. Tag 38.7 — 126
40.0 — 140. In der Nacht tritt der Tod ein.

Im Uterussekret fanden sich nur Saprophyten.

XIII. Auguste B., 40 J. XIV p. wird nach 8 monatlichen Blutungen mit doppelseitigem tuboovariellen Tumor aufgenommen.

38.5
38.0 — 108
1. 38.7 — 112 Punktion des linken Tumors von der Scheide aus. Es wird Eiter entleert, in dem Staphylokokken nachgewiesen werden.
39.9 — 116
2. 39.8 — 112
40.5 — 118
3. 37.8 — 108
39.8 — 120
4. 37.0 — 98
40.4 — 120
5. 36.5 — 106
38.8 — 128
6. 37.0 — 100
38.8 — 108
7. 37.7 — 92
38.1 — 98
8. 37.2 — 108
39.7 — 120 10 ccm Serum
8 h. pm. 39.7
9. 37.8 — 108
39.0 — 112 10 ccm Serum
8 h. pm. 39.0
10. 37.7 — 104
38.0 — 108
11. 37.7 — 112
38.8 — 108
12. 38.3 — 104
39.6 — 120 10 ccm Serum
8 h. pm. 39.0
13. 37.0 — 100
37.3 — 104
14. 37.3 — 104
38.8 — 112
15. 37.5 — 108 Expl. interna
38.8 — 116 Bei gleichbleibenden Temperaturen tritt in 3 Tagen der Tod unter allgemein peritonitischen Erscheinungen ein.

Digitized by Google

Die nächsten drei Fälle sind bakteriologisch gar nicht untersucht. Eine Wirkung der Serumtherapie kann nicht nachgewiesen werden. Denn auch die grossen Remissionen im letzten Falle sind zu kurz, als dass man an etwas anderes als an intermittierendes pyämisches Fieber denken darf.

XIV. Minna B., 24 J. I p. Normale Geburt mit $1^1/_2$ stündiger Austreibungszeit. Dammriss. Einmal in der Eröffnungszeit von der Abteilung Studierender untersucht. Nach 8 normalen Tagen

9. Tag	37.4	— 80	
	39.0	— 94	Vaginalspülungen
10. „	37.7	— 68	
	38.8	— 72	
11. „	38.2	— 76	
	39.6	— 92	Exploration. Kein besonderer Befund
12. „	39.5	— 88	
	40.5	— 100	
13. „	39.1	— 92	$9.^{30}$ am. 10 ccm Serum
$11.^{30}$ am.	40.0		
	40.0	— 100	
14. Tag	38.8	— 94	11 h. am. 10 ccm Serum
1 h. pm.	39.7		
	39.2	— 94	
15. Tag	38.8	— 94	
	38.4	— 96	
16. „	37.5	— 88	
	38.4	— 76	
17. „	38.3	— 80	
	40.0	— 84	Gegend der ersten Injektion schmerzhaft.
18. „	36.5	— 88	
	37.0	— 72	Seitdem ist P. fieberfrei.

XV. Bertha K., 24 J. I p. Kräftiges Mädchen mit leicht verkrümmten Oberschenkeln kommt kreissend. Beckenmasse 22, $27^1/_2$, 29, $16^1/_2$. Nach 26 stündiger Austreibungszeit spontane Geburt eines toten Kindes. In der Geburt haben dreimal Studierende untersucht. Die vor dem Blasensprung vorliegende Nabelschnur wurde reponiert. In der Geburt steht die Temperatur bei 39.0. In den ersten Wochenbettstagen steigt sie bis 39.5 und bleibt dann bis zum 11. Tage zwischen 37.6 früh und 38.7 abends.

11. Tag	37.9	— 96	Exploration. Anteuterines Exsudat.
	38.9	— 98	
12. „	37.6	— 104	10 ccm Serum
m.	39.7		
	37.1	— 120	
13. „	37.5	— 100	
	39.1	— 120	10 ccm Serum
8 h. pm.	39.6		10 h. pm. 10 ccm Serum

Digitized by Google

14. Tag 39.1 — 96
38.6 — 104
15. „ 37.4 — 116
35.0— 102 10 ccm Serum
8 h. pm. 38.4
16. Tag 37.5 — 92
38.0 — 108

Nach zweimaligem Hochsteigen der Temperatur und dazwischen liegendem Abfall wird P. am 30. Wochenbettstage entlassen.

XVI. Marie M., 37 J. Xp. ist im 8. Monat schwanger. Vor 3 Tagen stärkerer Abgang von Blut. Deshalb vorgestern tamponiert, gestern nach Herausnahme des ersten Tampons, neue Tamponade, heute in die Klinik eingeliefert. Diagnose: Schieflage II, Placenta praevia. Nach spontanem Blasensprung, Wendung bei 2 Markstück grossem Muttermund auf den r. Fuss. Spontane Geburt einer toten Frucht. Die Placenta muss manuell gelöst werden. Heisse Spülung des Uterus.

37.6 — 98
39.1 — 132
1. Tag 37.3 — 120
38.9 — 128
2. Tag 38.7 — 108 Aphasie, Facialislähmung
40.6 — 140 2 h. pm. Schüttelfrost
3. „ 40.4 — 130 11 h. am. 10 ccm Serum
1 h. 38.4 4 h. pm. 10 ccm Serum
6 h. 39.0 — 100
4. Tag 37.4 — 100 4.30 pm. 10 ccm Serum
7 h. 40.7 10 ccm Serum
10.30 pm. 37.6 — 100
5. Tag 39.2 — 108 10 h. am. 10 ccm Serum
m. 38.9
41.5 — 138 10 ccm Serum
8 h. pm. 38.5
6. Tag 39.7 — 128 10 ccm Serum
m. 38.6
40.1 — 100 10 ccm Serum
8 h. pm. 39.0
7. Tag 39.4 — 120 10 ccm Serum
12 h. m. 39.4
38.5 — 110 10 ccm Serum
8 h. pm. 38.5
8. Tag 39.7 — 104 10 ccm Serum
m. 39.6 Exploration. Rechts keine Thrombose.
39.2 — 108 10 ccm Serum
8 h. pm. 38.9
9. Tag 38.6 — 102
40.2 — 140 10 ccm Serum
41.1

Digitized by Google

10. Tag 37.3 — 110
4 h. pm. 39.3 10 ccm Serum
39.6 — 120

Nachts Exitus. Bei der Sektion findet sich ein Endokarditis mit Erweichungsherden. Abscesse in den Parametrien und Thromben in der Ven. spermatic. und hypogastrica.

Haben wir in den Fällen der letzten Gruppe auch keine positive Wirkung des Serums gefunden, so müssen wir aus sämtlichen angezogenen Krankengeschichten herauslesen, dass die neue Therapie in allen geeigneten Fällen vorzüglich gewirkt hat. Bei den letzten 6 Kranken war der Infektionsträger gar kein Streptococcus, wir haben also eigentlich den Fehler gemacht, das Serum überhaupt zu versuchen.

Mir stehen aber noch weitere Beobachtungen zur Verfügung, auf die wir nun noch einen Blick werfen wollen.

XIII. Auguste I., 35 J. VII p. hat vor $^1/_2$ Jahren eine Blinddarmentzündung gehabt, die nach Abgang von Eiter mit dem Stuhlgang geheilt ist. Seit 1 Monate Schmerzen in der l. Seite, links vom Uterus ein knolliger harter Tumor. Die Punktion von der Scheide aus bringt Eiter; Erweiterung der Öffnung. Zunächst wird die Höhle tamponiert, später drainiert.

Im Eiter werden reichlich Streptokokken nachgewiesen. P. kam mit Fieber (38.5 — 120) in die Klinik. In den ersten Tagen 2 Temperaturspitzen bis 40°, dazwischen Remissionen bis auf 37.5 morgens hinunter.

9. Tag 38.0 — 120
40.8 — 130
10. „ 38.7 — 84
40.0 — 120
11. Tag 40.4 — 130
40.0 — 122 5.^{30} pm. 10 ccm Serum
12. Tag 40.6 — 136 10 h. am. 10 ccm Serum
39.7 — 120
13. „ 38.3 — 120
39.5 — 116 systol. Geräusch an der Herzspitze

Bei andauernd sehr hohem Fieber mit starken morgendlichen Remissionen stirbt P. am 45. Tage an Pyämie.

Also ein gynaekologischer Fall von reiner Streptokokkeninfektion und dabei totaler Misserfolg der Serumtherapie.

XVIII. Lina S., 33 J. III p. hat 23 Tage vor der Aufnahme im III. Schwangerschaftsmonate abortiert. Nach 8 Tagen konnte P. aufstehen, begann aber schon am nächsten Tage zu bluten. Am vierten Tage darauf wird die Blutung so heftig, dass ein zugezogener Arzt tamponieren musste. Der Tampon wird erst nach 3 Tagen entfernt. Seitdem ist die Person krank, hat geringe Blutungen und klagt über Kreuzschmerzen und Appetitlosigkeit.

Digitized by Google

		39.0		
1. Tag		38.5	100	
		39.7	110	10 ccm Serum
2.	„	38.8	100	Exploration. Uterus vergrössert. Kein Exsudat. Parametrien frei, ebenso Adnexe. Das Uterussekret enthält viel Streptokokkenketten. Ausschabung.
		39.7	108	10 ccm Serum
3.	„	38.7	96	
		39.0	102	10 ccm Serum
4.	„	37.5	90	
		39.2	92	
5.	„	38.0	96	
		39.5	94	10 ccm Serum
6.	„	39.3	92	
		39.8	108	10 ccm Serum
7.	„	39.2	110	
		39.0	86	10 ccm Serum
8.	„	37.6	94	
		38.7	92	
9.	„	37.0	88	
		38.0	78	Seitdem ist die P. fieberfrei.

Eine reine Streptokokkeninfektion nach Abort. Eine Wirkung des Antistreptokokkenserums ist weder an der Temperatur — noch an den Pulskurven nachzuweisen.

XIX. Emilie F., 29 J. Ip. Während normaler Geburt zweimal von Studierenden untersucht. Dammriss.

1. Tag		36.9	72	
		37.7	76	
2.	„	37.2	76	
		37.3	86	
3.	„	37.0	72	
		37.8	84	
4.	„	37.7	96	
		39.6	120	Sekretentnahme, Uterusspülung
5.	„	38.7	108	
		39.7	132	
6.	„	38.0	92	
		39.4	136	
7.	„	37.7	100	
		39.9	120	
8.	„	37.9	92	
		39.5	128	
9.	„	37.8	100	
		38.5	104	
10.	„	37.0	86	
		38.6	92	

Digitized by Google

11. Tag	37.4	— 88	
	38.1	— 92	
12. „	37.2	— 100	
	38.2	— 100	
13. „	37.2	— 84	
	38.0	— 88	
14. „	37.0	— 84	
	37.5	— 88	
15. „	37.0	— 88	
	37.7	— 100	
16. „	37.0	— 80	
	38.5	— 92	Exploration. Uterus schlecht involviert, schmerzhaft. In Tubenhöhe ein kleines derbes Exsudat.
17. „	37.4	— 96	
	38.7	— 78	
18. „	38.8	— 98	Schüttelfrost mittags 10 ccm Serum
2 h.	40.0	— 104	Blutuntersuchung
	40.5	— 120	
19. Tag	38.2	— 96	mittags 10 ccm Serum
2 h.	39.0		
	39.9	— 120	
20. Tag	38.4	— 94	Erythem beider Oberschenkel
	40.1	— 132	
21. „	38.7	— 100	
	39.6	— 124	
22. „	37.9	— 100	
	39.1	— 108	
23. „	37.0	— 88	
	37.6	— 96	
24. „	37.1	— 86	
	38.1	— 96	
25. „	37.8	— 78	
	38.6	— 104	
26. „	37.0	— 88	
	37.5	— 88	
27. „	37.0	— 108	
	38.5	— 104	Blutuntersuchung
28. „	37.4	— 92	
	39.5	— 124	
29. „	38.5	— 112	
	39.9	— 110	
30. „	37.7	— 100.	

Von da ab bis zum 47. Tage Temperaturen zwischen 37.0 früh und 38.5 abends, dann fieberfrei.

Die Sekretentnahme am 4. Tage gab im Ausstrich und in der Kultur nur Streptokokken. Die Blutuntersuchungen am 18. und 27. Tage fielen negativ aus.

Digitized by Google

In den folgenden Wochen (vom 30. Tage ab) liegt P. an puerperalen Gelenkentzündungen. Erst am 72. Tage kommt sie zur Entlassung.

Ein von Beginn gut beobachteter Fall von schwerer puerperaler Streptokokkeninfektion, auf dessen Verlauf das injizierte Serum keinen Einfluss hat.

Der folgende Fall ist dem vorhergehenden sehr ähnlich. Die Wirkungslosigkeit des Serums zeigt sich am besten beim Vergleich seiner Kurve (Abb. 4) mit der vom Fall XI (Abb. 3).

XX. Anna M., 21 J. 1 p. Bei normalem Geburtsverlauf wird zweimal von Studierenden untersucht. In der Nachgeburtszeit mässige Blutung. Nach 4 normalen Wochenbettstagen

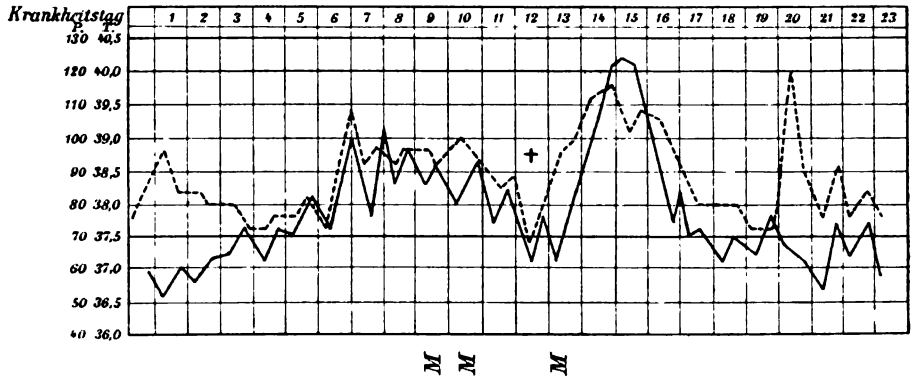

Fig. 4.

5. Tag	37.5	—	76	
	38.1	—	82	
6. „	37.6	—	72	Sekretentnahme, Uterusspülung
	39.0	—	108	
7. „	37.7	—	92	
	39.1	—	96	
8. „	38.3	—	92	
	38.8	—	94	
9. „	38.3	—	96	10 ccm Serum
	38.0	—	92	
10. „	38.0	—	100	
	38.6	—	92	10 ccm Serum
11. „	37.7	—	84	
	38.2	—	88	
12. „	37.2	—	68	angebl. Schüttelfrost
	37.8	—	80	
13. „	37.2	—	96	
	38.2	—	100	10 ccm Serum

Digitized by Google

14. Tag 39.3 — 112 Expl. Parametritischer Strang links.
40.1 — 116
15. „ 40.2 — 102
40.1 — 108
16. „ 37.7 — 106
38 2 — 92
17. „ 37.5 — 84 Seitdem fieberfrei.

Im Sekret wurden nur Streptokokken gefunden.

Diese letzten vier Fälle stossen das Resultat, zu dem wir durch Betrachtung der ersten fünfzehn Krankheitsbilder kamen, vollständig um. Bisher glaubten wir behaupten zu können, dass in reinen Fällen d. i. bei unkomplizierter Streptokokkeninfektion, die Serumtherapie heile, oder doch mindestens einen überaus günstigen Einfluss auf den Verlauf habe. Die Behauptung schien gestützt durch die Temperatur- und Pulskurven, die als direkte Folge der Einspritzungen rapide Abfälle zeigten, sie schien eher befestigt als geschwächt zu werden, durch die Fälle, bei denen ohne Erfolg injiziert wurde und bei denen Streptokokken als Krankheitserreger nicht nachgewiesen werden konnten.

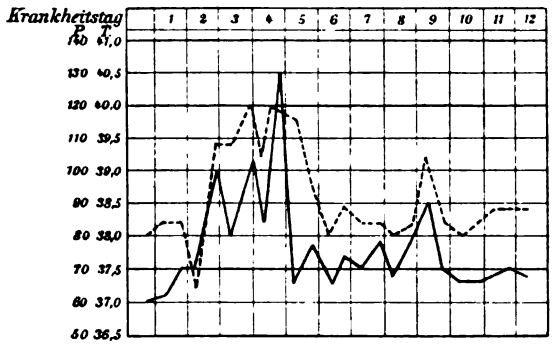

Fig. 5.

Wir müssen mit unserer neuen Ansicht mit kritischem Blick wieder unser erstes Beweismaterial ansehen. Wir erleichtern uns das, wenn wir die drei folgenden Krankheitsbilder daneben halten.

Es sind zwei Wöchnerinnen mit Nachweis von Streptokokken im Uterussekret, die nicht mit Antistreptokokkenserum behandelt sind, und ein nicht bakteriologisch untersuchter, auch unbehandelter Fall von puerperalem Fieber. (Abb. 5.)

Digitized by Google

XXI. Bertha F., 24 J. II p. wird normal entbunden. Austreibungszeit 15 Minuten. Einmal von Studierenden untersucht. Drei normale Wochenbettstage. Dann am

4. Tage	38.0 —	62	Sekretentnahme, Uterusspülung
	38.7 —	84	
5. „	37.4 —	64	
	37.7 —	64	dann fieberfreier Verlauf.

Im Uterussekret eine Reinkultur von Streptokokken.

XXII. Emma G., 40 J. XI p. Normal verlaufende Geburt mit halbstündiger Austreibungszeit. Nach der Expression der Placenta geringe Nachblutung. Einmal von Studierenden untersucht.

Am 4. Wochenbettstage steigt die Temperatur.

	38.0 —	92	
5. Tage	38.7 —	94	
	39.3 —	96	
6. „	38.5 —	116	
	39.0 —	92	Sekretentnahme. Uterusspülung
7. „	37.7 —	106	
	38.3 —	90	
8. „	37.4 —	104	
	38.3 —	96	
9. „	39.2 —	104	
	38.2 —	100	
10. „	36.9 —	84	
	37.4 —	76	dann fieberfreier Verlauf. Am 16. Tage wird untersucht und ein kleines Exsudat dicht am Os int. nachgewiesen.

Aus dem entnommenen Sekret werden nur Streptokokken gezüchtet.

XXIII. Bertha F., 18 J. I p. Glatte Geburt mit einstündiger Austreibungszeit, in der einmal von Studierenden untersucht wurde.

1. Tag	37.1 —	84	
	37.5 —	84	
2. „	37.5 —	84	
	39.9 —	108	Vaginalspülung, Eisblase
3. „	38.0 —	108	
	39.1 —	120	
4. „	38.3 —	104	
	40.5 —	120	
5. „	37.3 —	114	
	37.8 —	96	
6. „	37.3 —	80	
	37.7 —	88	
7. „	37.5 —	84	
	37.9 —	84	9. Tag 38.5 — 104
8. „	37.4 —	80	37.5 — 84
	37.9 —	84	10. „ 37.3 — 80

Digitized by Google

Die beiden ersten Fälle lehren uns, dass bei reiner puerperaler Streptokokkeninfektion Temperatur- und Pulsabfälle, wie wir sie als charakteristisch für Serumwirkung annahmen, auch bei Anwendung unserer alten Therapie (Uterusspülung) regelmässig vorkommen. Den dritten Fall (Abb. 5) habe ich als ganz unbehandelten hinzugesetzt; er zeigt den Abfall ebenfalls sehr schön. Das Uterussekret ist freilich nicht untersucht — wir wagten das nicht zu entnehmen ohne Uterusspülungfolgen zu lassen — aber da ja die meisten Puerperalfieber auf Streptokokken zurückzuführen sind, wollen wir es auch für diesen Fall annehmen.

Schlagen wir nun einige Blätter zurück und sehen wir uns die Fälle der ersten Gruppe an, so staunen wir über ihre geringe beweisende Kraft. Wir haben aus zufälligem Temperaturabfall nach Injektionen auf die Wirksamkeit des Serums geschlossen. Wir vergleichen die Temperatur- und Pulskurven der ersten Fälle mit denen der letzten und finden keinen Unterschied zwischen den mit Serum behandelten und den unbehandelten Fällen.

Wir müssen uns dazu bequemen zu gestehen, dass die Behandlung mit Marmoreks Antistreptokokkenserum keinen nachweisbaren Einfluss auf den Verlauf bei puerperalen Infektionen hat.

Schädigende Momente haben wir auf der anderen Seite auch nicht gesehen. Denn ausser dem Abscess an der Injektionsstelle bei Fall I, den man auch einem Fehler in der Ausführung zuschreiben kann, finden sich nur einigemale Erytheme bemerkt.

Einen Wert für die Diagnose der Streptokokkeninfektion kann ich dem Serum auch nicht zugestehen; bei den Fällen VIII—XI fehlt jede Reaktion. Dagegen hat es den Anschein, als ob man ihm einen gewissen Wert für die Prognose zusprechen könne. Die Kranken, bei denen nach 12—36 Stunden von der Injektion ab Temperatur und Puls rapid fielen, gesundeten meist schnell. Da aber nicht alle meine Fälle sicher dafür sprechen, muss dieser Punkt durch weitere Versuche noch aufgeklärt werden.

Sollte man uns vorwerfen, dass wir eigentlich niemals das Serum als einzige Therapie anwendeten, dass unsere Versuche also nicht rein wären, so teilen wir einmal diesen Vorwurf mit allen, die in grösserem Masstabe an menschlichem Material Versuche gemacht haben. Dann aber wollen wir im Hinblick auf unser negatives Resultat uns freuen, dass wir unsere Kranken nicht tollkühn zum Versuchsmaterial für ein sicher unerprobtes, nach unserer gegenwärtigen Ansicht wirkungsloses Mittel gemacht haben.

Digitized by Google

Aus der Frauenklinik der Universität Halle a. S.

Osteomalakische Ovarien.

Ein kasuistischer Beitrag.

Von

Dr. Scharfe,

Assistenzarzt.

Mit einer Textabbildung.

Je glänzender die Erfolge der Kastration bei Osteomalakie werden, um so beschämender ist es, dass wir in 12 Jahren den inneren Zusammenhang zwischen Ovarialfunktionen und dieser Krankheit noch nicht ahnen.

Die ersten Untersucher, die das zu ergründen suchten, setzten erkrankte Ovarien voraus und beschrieben grobe, pathologische Veränderungen. Die Voraussetzung, wie die Resultate haben sich als irrig herausgestellt. Heute beschränkt man sich resigniert darauf, nachzusehen, ob in einer grösseren Reihe von Ovarien Osteomalakischer doch mit einer gewissen Konstanz gleiche histologische Abweichungen von der Norm sich finden lassen. Sind solche da, so ist vielleicht eine Spur gegeben, auf der man der Ätiologie der Osteomalakie näher kommen kann.

Nur wenn erst viele Fälle untersucht werden, ist ein Resultat zu erwarten. — Das ist die Berechtigung für die schon stattliche Reihe kasuistischer Beiträge zur Lehre von der Osteomalakie, also auch für den folgenden.

Dem Bochumer Krankenhaus verdanken wir drei Paar Ovarien, die bei der Kastration osteomalakischer Frauen gewonnen sind. Das letzte der drei Präparate ist am Ende der Schwangerschaft gelegentlich der Entbindung durch die sectio caesarea entnommen. Es regte unser Interesse an, zuzusehen, ob sich ein Unterschied zwischen diesem und den beiden anderen Fällen herausstellen würde.

Digitized by Google

Technisch ist die Untersuchung gemacht, indem von jedem Ovarium längs und quer Reihen von Serienschnitten von 20 μ Dicke angefertigt wurden, die wechselnd mit Hämatoxilin-Eosin und dem van Giesonschen Farbengemisch gefärbt sind.

I. Frau G., 36j. IVp. Der Beginn der Krankheit fällt ins Jahr 1890, ins Ende der zweiten Schwangerschaft. Im Verlaufe jeder weiteren Schwangerschaft treten Verschlimmerungen ein. Dazwischen (a. 92) aus unbekannter Ursache Unterkieferresektion. Die letzte Geburt wurde im Jahre 94 durch Kaiserschnitt ohne Sterilisation beendet. In den letzten 3 Jahren musste völlige Bettruhe eingehalten werden. In dieser Zeit seltene und spürliche Menstruationen.

Jetzt (August 98) liegt eine starke abgemagerte, elende Patientin ganz hilflos da. Ein Arm ist geschient; er ist doppelt frakturiert und schmerzt heftig, der andere ist einfach gebrochen. Der Brustkorb ist in sich zusammengeknickt, die Atmung infolgedessen mühsam. Rechter Oberschenkel einmal, linker zweimal gebrochen.

Die Adnexe werden exstirpiert. Heilung glatt.

Jetzt ist das Befinden andauernd gut. Im Juli 99, also etwa ein Jahr nach der Operation konnte P. sitzen und Handarbeiten machen. Es ist das gewiss ein gutes Resultat bei einer drei Jahre bettlägerigen Frau, die keinen Arm heben konnte.

Beschreibung der Ovarien.

Die Ovarien sind im allgemeinen eiförmig. Jedes macht den Eindruck einer solitären Cyste mit einseitig verdickter Wand. Das ganze fixierte und gehärtete Ovarium wird in Viertel geteilt durch zwei senkrecht aufeinanderstehende Schnitte. Die drei Achsen messen 20, 32, 38 mm. Auf dem Schnitt stellt sich das Ovarium wirklich als einkammerige Cyste dar mit dickerer Wand an einem Pol und nach dem Hilus zu.

Das andere Ovarium zeigt annähernd gleiche Verhältnisse. — Da die Ovarien ohne Tuben und ohne Bezeichnung in meine Hand kamen, ist das rechte vom linken nicht zu unterscheiden.

Mikroskopisch. Teil einer Cyste, deren Wand aussen glatt ist, ohne hier eine Epithelbekleidung zu zeigen (Albuginea mit abgestossenem Keimepithel). Die äussere Hälfte der Wanddicke ist von einem kurzfaserigen Bindegewebe gebildet. Die innere Hälfte besteht aus mehr lockeren Bindegewebsstreifen mit grossen Saftlücken und reichlichen Gefässen, die an der dicksten Stelle der Wand nach aussen treten (Ovarialrinde — Ovarialstroma — Hilus). Die Gefässwandungen sind hier an einer kleinen Stelle hyalin degeneriert. Dagegen liegen in dem Gewebe der Wand stellenweise ein Drittel der Wandstärke einnehmende, gut abgegrenzte, derbe hyaline Massen.

Digitized by Google

Der Cystenhohlraum ist ausgekleidet mit einschichtig kubischem Epithel, das an ausgedehnter Stelle durch mehrschichtige Lagen von Rundzellen ersetzt ist. Dort Reichtum an Kapillaren.

Der Cysteninhalt ist ein homogen glasiger; er bricht beim Schneiden vor dem Mikrotommesser in zarten, glasähnlichen Splittern aus. Bei der Doppelfärbung erscheint er leuchtend rot, in der van Giesonschen Färbung gelb mit einem Stich ins Rötliche.

Im 20 μ starken Schnitt durch das Viertelovarium finden sich durchschnittlich zwei Graafsche Follikel.

II. Frau Z., 38j. Vp. Während P. sich sonst auch in den Schwangerschaften stets wohl befunden hatte, traten seit Beginn der letzten Gravidität zunehmend Schmerzen in den Beinen und im Kreuz auf; gegen die Geburt zu wurde dauernde Bettruhe nötig. Nach der Entbindung (Oktober 97) ist allmählich Besserung wenigstens bis zur Gehfähigkeit eingetreten. Die Symphyse ist deutlich schnabelförmig, das Promontorium springt weit vor.

Am 30. August 98 wird die Totalexstirpation des Uterus und der Adnexe per laparatomiam vorgenommen.

Nach 12 Tagen beginnt P. aufzustehn und giebt schon nach einigen Tagen mit Bestimmtheit an, besser als früher gehn zu können. Alle Schmerzen sind verschwunden. Am 2. X. Tod an einer nicht tuberkulösen Sekundäraffektion.

Beschreibung der Ovarien.

Ein diskusförmiges Ovarium mit Tuben. Das Peritoneum ist überall mit kleinen papillomatösen Zotten besetzt. Mehrere kleine cystische Hervorwölbungen auf der Oberfläche, gleiche auf den Schnitten (zwei senkrechte Schnitte teilen das Ovarium in Viertel), so dass man den Eindruck beginnend kleincystischer Degeneration erhält. Die Achsenmasse sind 14, 21, 28 mm.

Mikroskopisch. Typisches Ovarialgewebe, auf dessen Oberfläche das Keimepithel fehlt. Im Stroma eine grosse Anzahl mit seröser Flüssigkeit gefüllter Cystchen, deren Wand durch zirkuläre Bindegewebsstreifen verstärkt, sich gut vom Grundgewebe abhebt. In der Gegend des Hilus ist eine ausgedehntere Stelle durch Tuberkeln mit Riesenzellen und Granulationsgewebe ersetzt. Tuberkeln finden sich auch dort in der Rindensubstanz. — Wie stets ist der Hilus durch viele grosse Gefässe bezeichnet. Hyaline Degeneration der Gefässwandung ist nur spärlich nachzuweisen; dagegen sind derbe, gut begrenzte hyaline Massen in das Grundgewebe hin und wieder eingesprengt. Der Form nach diesen ähnlich ist ein Streifen stark durchtränkten, lockeren Bindegewebes da, dessen Zellen sich sehr schlecht färben und das beginnende Farbenreaktion auf Hyalin

Digitized by Google

giebt. — Die Graafschen Follikel sind sicher nicht vermindert, mit Rücksicht auf die tuberkulöse Zerstörung sind sie als reichlich zu bezeichnen.

Die Cysten sind Graafsche Follikelcysten. Die Wand ist mit mehrschichtigem kubischen Epithel ausgekleidet; in diesem Epithellager finden sich sekundäre Cystchen bis zur Grösse normaler Follikel. Der Cysteninhalt ist eine homogene, leichtkörnig geronnene Flüssigkeit, die sich mit Eosin leuchtend rot, mit v. Giesons Farbengemisch gelbbraun färbt.

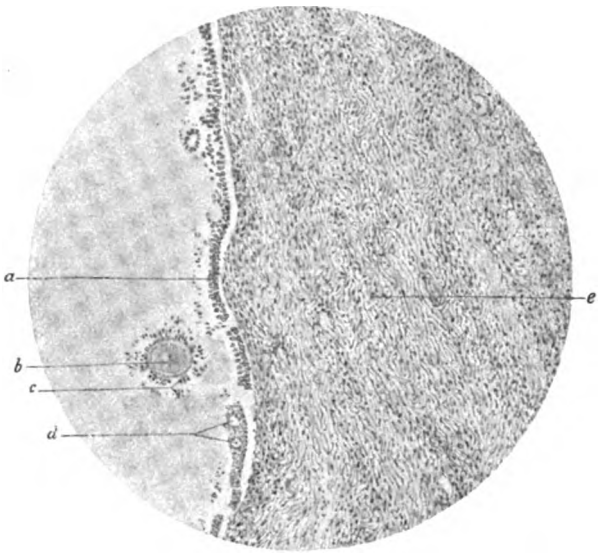

a Follikelepithel; *b* Ei in der Follikelcyste; *c* Reste der Cumuluszellen; *d* Cystchen im Follikelepithel; *e* Ovarialstroma.

Der Cumulus, das Ei und das Auskleidungsepithel sind überall in Degenerationsstadien. Das Ovulum selbst und die Zellen des Cumulus sind in mehreren Cysten weiter fortgeschritten in der Degeneration als das Epithel der Follikelwandung. — Es ist dies ein Punkt, welcher Rabls Beobachtung über Follikeldegeneration (Anatom. Hefte 98) an Ovarien gesunder Tiere und gesunder Frauen widerspricht.

Das andere Ovarium verhält sich genau wie das beschriebene.

III. Frau B., 35j. Vp. Die ersten Beschwerden, die sich auf Osteomalakie beziehen lassen, treten in der zweiten Gravidität auf (a. 90). Zwei Jahre danach wurde P. wieder schwanger. Die inzwischen geschwundenen Schmerzen setzen

Digitized by Google

sofort wieder ein, und werden im fünften Monat so heftig, dass die Frau ständig das Bett hüten musste. Nach der Geburt mässige Besserung. In der vierten Schwangerschaft (a. 94) musste P. stets fest liegen. Diesmal konnte sie erst nach Verlauf von 2 Jahren wieder das Lager verlassen. Menstruationen regelmässig.

Im November 98 ist Frau B. am Ende einer neuen Schwangerschaft. Die Osteomalakie hat grosse Veränderungen hervorgerufen. Die Körpergrösse hat um ca. 15 cm abgenommen. (Röcke um 15 cm eingenäht.) Das Becken ist ausgesprochen kartenherzförmig. Conj. diagon 6,5.

Am 30. XI. wird P. durch Porro entbunden. Das Kind wiegt 2960 g und lebt.

Der Frau geht es jetzt sehr gut. Sie kann stundenlange Wege ohne Beschwerden machen.

Beschreibung des Präparats.

Am puerperalen Uterus beide Adnexe. Die Ovarien sind auffallend klein, derb, walzenförmig, das rechte etwas mehr platt. Keine Cysten, keine grösseren Follikel. Das Corpus luteum verum ist makroskopisch nicht nachzuweisen. Achsenmasse des linken Ovariums 6:8:34 mm. Aus dem rechten wird nur eine horizontale Scheibe ausgeschnitten. Masse ähnlich.

Mikroskopisch. Das Keimepithel ist an manchen spärlichen Einbuchtungen erhalten, sonst liegt die Albuginea bloss. Die Rindensubstanz ist von entsprechender Menge. Die Marksubstanz ist scheinbar verdrängt von einem grossen, völlig normal gebauten Corpus luteum. Die Gefässe sind blutstrotzend (Folge der Abklemmung und Unterbindung bei der Amputation?), die Gefässwand nur sehr spärlich hyalin degeneriert. Im Ovarialgewebe einige frischere hyalin degenerierte Stellen, die auch nicht wie sonst kompakt und sicher begrenzt sind, sondern locker erscheinen und Ausläufer in die Umgebung senden. Ausserdem sieht man degenerierendes Bindegewebe (bei dem man Hyalin mehr vermuten als nachweisen kann), in und bei welchem grosse epitheloide Zellen liegen, deren Kerne sich kaum noch färben. Ich möchte hier an Luteinzellen denken und glauben Reste eines Corpus luteum vor mir zu haben.

Graafsche Follikel sind spärlich vorhanden. Ich habe zu den beiden ersten Fällen noch Ovarien bei kleincystischer Degeneration einer 42jährigen nicht osteomalakischen Frau untersucht, die gelegentlich gewonnen wurden.

Wir finden auch hier hin und wieder hyaline Gefässveränderung, auch hier Follikelverminderung, auch hier jene grossen kompakten Brocken hyaliner Substanz. Die Degenerationscysten sind gleich-

Digitized by Google

mässig mit wohlerhaltenem, einschichtig kubischem Epithel ausgelegt. Sehe ich von diesem letzten Befunde ab, würde es mir schwer fallen, ungezeichnete Präparate von Fall I und diesem auszusuchen.

Es bleibt mir zweifelhaft, ob man das Recht hat von „osteomalakischen Ovarien“ zu sprechen. Eine in die Augen springende Hyalinbildung in den Gefässwänden, eine übermässige Blutgefässentwickelung, auf die von anderer Seite Wert gelegt wurde, konnte ich nicht nachweisen.

Der Frage von der Abnahme der Follikel wäre ich gerne durch Zählung und Berechnung näher getreten. Doch wie darf man ein Zahlenresultat öffentlich aufstellen, wenn man die so verschiedenen Ovarien der ersten beiden Fälle, die grosses Volum mit geringer Masse von Rindensubstanz verbinden, und die dritten stark involvierten Ovarien mit normal entwickelten vergleicht!

Unser Hauptinteresse bei der ganzen Untersuchung ging darauf, Unterschiede zwischen den puerperalen Ovarien des dritten Falles gegenüber den anderen festzustellen. Gefunden haben wir aber nichts. Die Follikelmenge im puerperalen Falle ist weder auffallend gross wie im Falle zwei, noch auffallend klein wie im ersten. Die hyaline Degeneration ist in mässigen Grenzen überall vorhanden. Der einzige, wirkliche Unterschied liegt im Vorhandensein des grossen frischen Corpus luteum; das ist ja aber auch für osteomalakische Ovarien kein abnormer Befund.

Digitized by Google

Aus der k. k. Universitäts-Frauenklinik in Graz.

Ein Beitrag zu den Geschwülsten des überzähligen Eierstockes.

Von

Dr. Max Stolz, Assistent der Klinik.

Der vorliegende Fall ist bemerkenswert wegen der Seltenheit seines Vorkommens und interessant durch die Streiflichter, die er auf die Genesis dreier Ovarien und die Art ihrer Geschwülste werfen lässt.

Krankengeschichte: M. M. J. Nr. 4238 wurde am 16. V. 1899 an der gynaekologischen Klinik aufgenommen. Die Kranke ist 32 Jahre alt, verheiratet, Bäuerin, hat viermal geboren. Die ersten Geburten verliefen normal. Bei der dritten, im Jahre 1894 musste das lebende Kind perforiert werden. Im darauffolgenden Wochenbette fieberte die Frau und lag durch vier Wochen zu Bett. Die vierte Entbindung (1896) verlief wieder spontan. Die Frucht soll nicht vollständig reif gewesen sein. Das Wochenbett war fieberfrei. Im August 1898 stellten sich Kreuzschmerzen ein, die zeitweise an Heftigkeit zunahmen, namentlich bei schwerer Arbeit, langem Gehen, zur Zeit der Menstruation und der Kohabitation. Im September 1898 wuchs der Bauch allmählich, besonders in der rechten Seite, ohne der Frau jedoch grosse Beschwerden zu machen. Die Frau blieb arbeitsfähig. Die Menstruation war stets regelmässig, vierwöchentlich, 3—4 tägig, die letzte vor 3 Wochen.

Die Kranke war bei ihrer Aufnahme in die Klinik mässig kräftig. An den lebenswichtigen Organen war nichts Pathologisches nachweisbar.

Die Untersuchung des Bauches ergab eine ungleichmässige Vorwölbung durch einen Tumor, dessen obere Kuppe dicht unter dem linken Rippenbogen lag. Durch eine vom Nabel gegen die

Digitized by Google

Mitte des linken Ligamentum Pouparti ziehende Einschnürung schien er in einen grösseren, rechts unten liegenden und in einen kleineren, links oben gelegenen Anteil zu zerfallen. Die rechte Hälfte des Bauches war also mehr ausgedehnt als die linke. Der Tumor schien im ganzen beweglich, wobei sich dessen Bewegungen auch auf den Uterus übertragen liessen. Die Oberfläche war glatt, die Konsistenz derb, nirgends fluktuierend. Die Perkussion ergab über dem Tumor Dämpfung, in den Flanken hellen Schall. Die Untersuchung per vag. liess einen Descensus der hinteren Scheidenwand mit geringer Rektocele erkennen. Die vorgefallene Scheidenschleimhaut war derb, ulceriert, die Portio nach links gerückt, durch eine Schwiele in der Basis des Parametrium sinistrum fixiert. Orificium externum für die Fingerkuppe offen. Der Uterus lag anteflektiert, sinistrovertiert, und war vom unteren Geschwulstpol gut abgrenzbar. Das Ligamentum latum dextrum verlief breit und ausgezogen gegen die seitliche Kontur des Tumors. An der linken Beckenwand war das normale linke Ovarium nachweisbar. Das rechte Scheidengewölbe abgeflacht. Der obere Anteil der rechten Scheidenwand konvex nach links vorgebuchtet.

Diagnosis: Tumor ovarii dextri.

Operation: 19. V. 1899, Professor v. Rosthorn.

Beckenhochlagerung, Eröffnung der Bauchhöhle in der Linea alba. Es zeigt sich die vordere Fläche der Geschwulst, die derbwandig erscheint und stellenweise sehnig glänzt. Beim Versuche, die Cyste zu heben, entsteht an der vorderen Wand eine kleine Lücke, aus der sich eitriger, nicht übelriechender Dermoid-Embryom-Inhalt, untermengt mit Haaren entleert. Der Eiter wird sorgfältig mit Kompressen aufgefangen und sofort mikroskopisch untersucht. Er bestand aus Cholestearinkrystallen, Haaren und Detritus; Epithelzellen und Bakterien fanden sich nicht. Im Verlaufe der Operation ergab sich, dass die untere Hälfte der Geschwulst vollständig in das Beckenbindegewebe eingesenkt war. Die Lage der oberen Hälfte liess sich bezüglich ihres Verhaltens zum Bauchfelle nicht genau feststellen, da die sehnig-narbige Oberfläche der Geschwulst ebensowohl Bestandteil ihrer Wandung, als verändertes Peritoneum sein konnte. Uterus und Adnexa waren beiderseits normal. Die rechten Adnexa fanden sich an der hinteren Fläche der Geschwulst. Das Ovarium lag der Oberfläche derselben beweglich an, das Mesosalpingium schien etwas gedehnt, aber völlig frei, die Tube nicht verändert. An der vorderen Fläche des Tumors verlief

Digitized by Google

eine Einsattelung, der äusseren Einsenkung entsprechend. Ausgangspunkt der Geschwulst schien also das Beckenbindegewebe.

Von einem an der Oberfläche der Geschwulst geführten Ovalärschnitte aus wurde nun die subperitoneale Auslösung begonnen, die am unteren Pole grössere Schwierigkeiten bot, da ein Teil desselben in das Mesenterium des Colon ascendens und des Processus vermiformis hineingewachsen war. Der Processus vermiformis wurde mit dem Paquelin abgetragen und in typischer Weise durch Decknähte versorgt. In der Tiefe der Wunde erschien der rechte Ureter, der vom unteren Pole der Geschwulst in der ganzen Länge derselben abgelöst werden musste. Endlich gelang es, die Geschwulst ganz zu entfernen, wobei sich zeigte, dass jede Stielung fehlte. Die stärkste Blutung entstand an der Uteruskante. Die Gefässe wurden gefasst und einzeln ligiert, die grosse subseröse Wundhöhle durch Nähte verkleinert und in die Tiefe derselben ein Jodoformgazestreifen geführt, der aus dem unteren Wundwinkel herausgeleitet wurde. Die Drainage wurde nur in Rücksicht auf den Erguss des Geschwulstinhaltes in die Bauchhöhle ausgeführt, der die Operation nicht völlig rein erscheinen liess. Schluss der Bauchhöhle in drei Etagen.

Konvalescenz: Die Genesung verlief glatt. Die Patientin fieberte nie; höchste Temperatur 37,2; höchste Pulsfrequenz 96. Am 14. Tage verliess die Frau das Bett, am 18. p. o. ging sie nach Hause.

Die vaginale Untersuchung bot am Tage ihrer Entlassung nichts Abnormes. Die hintere Scheidenwand war descendiert, der Uterus lag anteflektiert, war von normaler Grösse und guter Beweglichkeit, an seine rechte Seite anschliessend, tastete man eine daumendicke, nicht schmerzhafte, seitlich verlaufende Resistenz, der gesetzten Wunde entsprechend.

Anatomische Untersuchung: Das gewonnene Präparat war eine mannskopfgrosse, einkämmerige Cyste, von 2 mm dicker Wandung, die stellenweise vorspringende Leisten und strangartige Verdickungen zeigte, als Zeichen einer ursprünglichen Vielkämmerigkeit. Die Innenwand der Cyste war glatt bis auf eine handtellergrosse, runzelige Fläche, die vereinzelt dünne Härchen trug und dadurch an die Haut erinnerte. Vom Rande dieses hautähnlichen Wandteiles erhob sich eine faustgrosse, aus vielen Knollen und Knötchen bestehende Geschwulst. Die Knollen und Knötchen hatten verschiedene Grösse und gingen ineinander über. Ihre Oberfläche war

Digitized by Google

glatt, weiss, mit Talg belegt. Stellenweise verwuchsen die Geschwülstchen mit gleichen von der gegenüberliegenden Wand herüberwuchernden Tumoren und überspannten brückenartig den Hohlraum. Knochen und ein Zwillingszahn wurden erst gefunden, als man den Tumor auseinander drängte und durchschnitt.

Die mikroskopische Untersuchung ergab Bestandteile aller Keimblätter, mit vorzüglicher Ausbildung der der Kopf- oder vorderen Rumpfregion angehörigen Organteile. Der Durchschnitt durch einen der knolligen Tumoren zeigte oberflächlich eine niedrige, aber gut ausgebildete Epidermis mit Stratum corneum und mucosum. Im Chorium sind die Papillen abgeflacht, niedrig und fehlen oft vollständig. Hier und da findet man den Durchschnitt eines Haares mit dem Haarbalg. Talgdrüsen sind ausserordentlich reichlich entwickelt, Knäueldrüsen sind seltener, zuweilen sind sie cystisch erweitert. Das Stratum subcutaneum ist auffallend reichlich, darunter begegnet man häufig Knochenrudimenten. Das geschichtete Pflasterepithel der Epidermis wird zarter und geht in geschichtetes Flimmerepithel über, unter dem das Stratum submucosum zahlreiche cystisch erweiterte Schleimdrüsen, rundliche hyaline Knorpelstückchen mit deutlich differenziertem Perichondrium und Züge glatter Muskelfasern enthält. Das histologische Bild erinnert lebhaft an das der Trachea und Bronchien. Ektodermale und entodermale Produkte berühren sich hier in einer Region, die der Mundbucht entspricht.

Tiefer im Geschwulstgewebe findet man abgeschlossene Schläuche mit einfachem Cylinderepithel, das stellenweise kelchglasähnlich wird, gleich den Becherzellen des Darmepithels. Das darunterliegende feinfaserige Bindegewebe erhebt sich zottenförmig ähnlich den Darmzotten und enthält hier und da umschriebene Massen von Leukocythen (Solitärknötchen). Diese Bindegewebsschicht umgiebt eine deutliche Schicht glatter Muskelfasern, die gegen den Hohlraum ringförmig, nach aussen in Längsrichtung angeordnet ist. Es handelt sich hier also zweifellos um Abschnitte des Darmtraktes.

An einer anderen Stelle der Geschwulst fand sich, der Oberfläche nahe gelegen, unter einem Knochenstückchen ein Centralganglion, das dem von Wilms abgebildeten glich. Das Ganglion wurde umschlossen von einem engmaschigen, streifigen Gewebe, in dem Nervenfasern vollständig fehlten. Corpora amylacea, die nach Wilms mit Sicherheit auf Gehirnanlagen weisen, wurden nicht gesehen.

Digitized by Google

Epikrisis: Der anatomischen Untersuchung nach handelt es sich im vorliegenden Falle um eine Geschwulst, deren Natur die histologische Untersuchung als Embryom feststellen liess. Ähnliche Geschwülste wurden in der Litteratur öfter beschrieben. Ihre Zusammenstellung ergiebt manches Interessante. Zwei Fragen sind es, die vor allem unser Interesse erregen: Die Frage nach der Genesis des überzähligen Eierstockes, von welchem die Geschwulst ihren Ausgang genommen haben muss, und die Frage nach der Art und Häufigkeit der Entartung eines dritten Ovariums.

Die Genesis der überzähligen Ovarien kann eine verschiedene sein. Von jenen von Beigel beschriebenen als Ovaria accessoria oder succenturiata bezeichneten Gebilden von 2—8 mm Durchmesser, die aus Stroma ovarii und Follikeln bestehen und bisweilen an der vom Peritoneum gegen das Ovarium gebildeten Grenze gefunden werden, bis zu den vom Hauptovarium vollständig getrennten, mit dem Uterus durch ein eigenes Ligamentum ovarii tertium verbundenen Ovaria tertia findet man alle Übergänge. Und doch muss man für die einzelnen Formen völlig verschiedene Entstehungsweisen annehmen.

Zunächst werden die Ovaria accessoria oder succenturiata von den Ovaria tertia getrennt. Sie unterscheiden sich von diesen dadurch, dass sie dem Ovarium gestielt oder breit, aber stets direkt aufsitzen und von Beigel öfter zweifach, von Waldeyer sogar sechsfach an einem Ovarium gefunden wurden. Die Ovaria tertia sind vom Hauptovarium völlig getrennt. Es wurde nie mehr als ein überzähliges Ovarium bei demselben Weibe beobachtet. Überdies sind die Ovaria accessoria viel häufiger als die Ovaria tertia. Beigel berechnet auf 500 Fälle 23 Ovaria accessoria, v. Winckel auf 500 Fälle 18.

Sogenannte Ovaria tertia dürften in der ganzen Litteratur nicht viel mehr als die hier zusammengestellten 36 Fälle bekannt sein.

Die Genesis der Ovaria accessoria erklärt Olshausen aus abgeschnürten Stücken von Ovarialstroma. Die stets gleiche Lage an der Grenze gegen die peritoneale Umhüllung machen es wahrscheinlich, dass die Abtrennung ovarialen Gewebes in Zusammenhang steht mit dem Descensus ovariorum und der Hineinschiebung in den peritonealen Sack. Olshausen ist auch geneigt, einen Teil der zwischen Uterus und Ovarium liegenden überzähligen Ovarien in derselben Weise zu erklären. Kossmann stellt sich die Entstehung der Ovaria accessoria so vor, dass das fötale Gefässe führende

Digitized by Google

Bindegewebe des Wolffschen Körpers, das nach Wendeler zwischen die Zellen des Keimepithels hineinwächst und sie in grössere und kleinere Gruppen scheidet und sie schliesslich auch einzeln umhüllt, in breiten Septen bis an die Oberfläche vordringt. Bei der Umwandlung des fötalen Bindegewebes in definitives wird dann das Ovarium in zwei oder mehrere Teile geteilt. Meist sind die abgeschnürten Stücke klein. Sänger beschrieb jedoch bei einem 5jährigen Mädchen ein 1 cm langes, 0,4 cm dickes Ovarium succenturiatum, das am Rande des sonst normalen Ovarium sass.

Die Ovaria tertia hat zuerst Engström strenge in zwei genetisch verschiedene Gruppen getrennt: Die durch überzählige Keimanlagen entstandenen und die durch pathologische Vorgänge von dem schon deutlich differenzierten Ovarium abgespaltenen Ovaria tertia.

Thumim trennt die überzähligen Ovarien ebenfalls in zwei Gruppen, aber ihm ist nicht die Weise, sondern die Zeit der Entstehung der überzähligen Ovarien der Haupteinteilungsgrund. Er unterscheidet demnach eine Bildung der Anomalie im fötalen Leben und eine Bildung derselben im postfötalen Leben. Die Entstehung im fötalen Leben wird erklärt durch Excessbildung, fötale Peritonitis und Achsendrehung; die Entstehung im postfötalen Leben durch Achsendrehung (kein Fall bekannt), Peritonitis, Sprengung oder Dehnung und intraovarielle Vernarbung. Diese Einteilung erscheint nicht zweckmässiger als die Engströms, da es sich im wesentlichen doch nur darum handeln kann, ob die Ovaria tertia aus einer dritten Keimanlage entstanden sind oder von einem Ovarium der in gewöhnlicher Anzahl angelegten Keimanlagen abgespalten wurden und überdies die Zeit der Entstehung der Spaltbildungen sowie der Mechanismus sich oft nur vermuten und nicht bestimmen lassen.

Aber in der Einteilung von Engström fehlt durch die Ausgliederung der Ovaria accessoria (sec. Beigel) der Übergang von den aus eigenen Keimanlagen entstandenen Ovaria tertia zu den durch pathologische Vorgänge aus den deutlich differenzierten Ovarien abgespaltenen überzähligen Ovarien. Diese fehlenden Übergänge stellen gerade die Ovaria accessoria (Beigel) her, die ja nicht nur als kleine, dem Ovarium anhaftende Knötchen auftreten können, sondern ihrem histologischen Baue entsprechend auch zu Geschwulstbildungen Veranlassung geben müssen. Der Häufigkeit ihres Vorkommens entsprechend werden wir auch sie zur Erklärung der Genesis von Geschwülsten eines sogenannten dritten Ovariums heran-

Digitized by Google

ziehen. Jedenfalls können sie mit demselben Rechte als dritte Ovarien bezeichnet werden, wie die durch pathologische Prozesse von dem ausgebildeten Ovarium abgeschnürten Teilovarien, wenn man die Bezeichnung Ovarium tertium nicht nur für das aus einer dritten Keimanlage entstandene dritte Ovarium festhalten will.

Den anatomischen Übergängen entsprechend erscheint es demnach zweckmässig, die Doppelbildung der Ovarien genetisch in folgende Gruppen zu gliedern:

1. Ovaria tertia, durch überzählige Keimanlagen entstandene dritte Ovarien.

2. Ovaria accessoria (Beigel), Abspaltungen aus dem noch nicht deutlich differenzierten Ovarium.

3. Ovaria accessoria, durch pathologische Vorgänge aus dem deutlich differenzierten Ovarium abgespaltene Teilovarien.

Ovaria tertia: Aus einer überzähligen Keimanlage entstanden sind gewiss jene Ovaria tertia, die mit dem Uterus durch ein eigenes Ligamentum ovarii tertium verbunden sind. Beispiel: Fall v. Winckel.

Dann Fälle mit vollständiger Verdoppelung der Adnexa der einen Seite. Beispiele: Keppler, Falk. Und jener einzige Fall von Schantz, in dem sich rechts ein doppeltes Ovarium, ein doppeltes Tubenostium, eine Nebenleber und eine accessorische Nebenniere fanden. Aus einer eigenen dritten Keimanlage entstanden sind auch die mit dem Uterus und Ovarium nicht zusammenhängenden Ovarien und Ovarialgeschwülste, bei denen sich keine pathologischen Veränderungen vorfinden. Sie liegen zwischen Hauptovarium und Uteruswand in einer Falte des Ligamentum latum oder retroperitoneal. Mangiagalli beschreibt ein überzähliges normalgrosses Ovarium zwischen Hauptovarium und Uterus, Leopold ein ebenso entwickeltes Embryom, Franz zwei rechtsseitige Embryome, von denen eines subserös entwickelt und von dem anderen vollständig getrennt war. Grohé und Kocks fanden überzählige Ovarien in einer Bauchfellfalte gelegen, Frank ein retroperitoneal entwickeltes Ovarialkystom neben einem normalen Ovarium derselben Seite. Schultz-Schultzenstein ein in einer Falte des Ligamentum latum sinistrum ohne Zusammenhang mit dem Uterus gelegenes Myosarkom.

Das hier mitgeteilte Embryom hatte sich rechts im basalen Teile des Ligamentum, ohne Zusammenhang mit dem Uterus oder dem Ovarium derselben Seite gebildet.

Digitized by Google

Ovaria accessoria (Beigel): Durch Abspaltung aus noch nicht differenzierten Ovarien entstandene Teilovarien. In der Litteratur werden hierher nur Ovaria accessoria ohne Geschwulstbildung gezählt. Aber die Häufigkeit der Ovaria accessoria gegenüber den Ovaria tertia weist schon auf eine Beteiligung der Ovaria accessoria an Geschwulstbildungen hin und ihr histologischer Bau lässt sie dazu mehr geeignet erscheinen als die narbig veränderten Ovarien der folgenden Gruppe, in denen das Parenchym oft untergegangen ist. Ein wesentliches Merkmal der Ovaria accessoria ist der Mangel an pathologischen Veränderungen ihrer Umgebung, an Residuen einer abgelaufenen Peritonitis. Den aus überzähligen Keimanlagen entstandenen dritten Ovarien und deren Geschwülsten gegenüber zeichnen sich die Ovaria accessoria durch die Abwesenheit eines eigenen Ligamentum ovarii, das Fehlen mehrfacher Doppelbildungen und den Zusammenhang mit dem Hauptovarium mittelst eines glatten, bandartigen, narbenfreien Stieles aus (v. Winckel). Bei grossen Geschwülsten mit nachträglichen Verwachsungen, deren Stielverhältnisse nicht mehr zu bestimmen sind, wird es meist unmöglich sein, zu bestimmen, ob sie zu den Ovaria accessoria oder Ovaria tertia gehören. Intraligamentäre Entwickelung spricht bei der vorzüglich extraligamentären Lage der Ovaria accessoria gegen eine Abstammung von diesen.

Beispiele stärker entwickelter Ovaria accessoria sind die Fälle von de Sinety und Chiari.[1]) De Sinety fand zwei Millimeter vom Ovarium dextrum neben sechs Blindsäcken des Parovariums ein hirsekerngrosses überzähliges Ovarium, Chiari ein bohnen- und ein erbsengrosses Ovarium dextrum durch eine glatte peritoneale Fläche getrennt.[2]) Ein Beispiel der Tumorbildung aus einem Ovarium accessorium könnte nach Kossmann der Fall von Winkler sein. Links lag ein parovarialer Tumor, daran ein normales Ovarium, darunter, an der Hinterfläche des Ligamentum latum eine zweite Ovarialcyste. Vielleicht ist hierher der Fall von Vierarm zu zählen, dessen Ätiologie jedoch auch in entzündlichen Prozessen liegen kann.

Ovaria accessoria, entstanden durch pathologische Vorgänge aus dem deutlich differenzierten Ovarium:

[1]) Sängers Fall wurde schon oben erwähnt.

[2]) Beigel und v. Winckel haben zahlreiche Fälle von accessorischen Ovarien mitgeteilt.

Digitized by Google

Auf eine Abspaltung von einem schon deutlich differenzierten Ovarium weist eine Verbindung des Ovarium accessorium mit dem Hauptovarium aus Bindegewebe oder atrophischen Ovarialstroma und die Lage des dritten Ovariums oder der daraus entstandenen Geschwulst irgendwo im Cavum peritoneale ohne jeden Zusammenhang mit den Genitalorganen.

Ausgehend von diesen anatomischen Verhältnissen kann man sich die mit dem Hauptovarium durch einen Strang verbundenen überzähligen Ovarien entstanden denken durch fötale oder postfötale Peritonitis, durch intraovarielle Vernarbung, durch Achsendrehung und Zerdehnung des Ovariums.

Auf peritonitische Genesis weisen verschiedene Veränderungen benachbarter Organe, Adhäsionen, Einschnürungen der Tube etc. Die durch peritonitische Stränge abgeschnürten, in der Bauchhöhle befindlichen Teile können infolge der weiter fortbestehenden entzündlichen Vorgänge an anderen Stellen fixiert und dort weiter ernährt werden oder verfallen der Resorption und verschwinden aus der Bauchhöhle. So entstehen überzählige Ovarien und nach Entartung derselben Ovarialtumoren ohne jeden Zusammenhang mit den Genitalorganen, irgendwo im Cavum peritonei. Die fötale Peritonitis kann auch spurlos schwinden.

In ähnlicher Weise wird das Ovarium zersprengt durch Untergang von Ovarialstroma, Berstung Graafscher Follikel, oder chronisch entzündliche Prozesse mit folgender narbiger Schrumpfung, durch Achsendrehung besonders in Verbindung mit entzündlichen Vorgängen und durch Zerdehnung infolge von intraligamentär wachsenden Geschwülsten.

Der Verbindungsstrang mit dem Hauptovarium besteht entsprechend der Intensität des ursächlichen Prozesses aus narbigem Ovarialgewebe mit wenig Follikeln oder nur aus Bindegewebe oder er fehlt gänzlich.

Fötale Peritonitis führte zuerst Grohé als Ursache der ovarialen Doppelbildung an. Aber in der ganzen vorliegenden Litteratur lässt sich kein einziger zweifelloser Fall eines durch fötale Peritonitis entstandenen dritten Ovariums finden. Ein Beispiel eines durch postfötale Peritonitis entstandenen Ovarium accessorium ist der Fall von Klebs. Klebs fand an Stelle des Ovarium dextrum zwei durch einen 1,5 cm langen, weisslichen Strang von der Beschaffenheit des Ligamentum ovarii getrennte Körper. Der äussere war eine mehrkammerige Cyste, der innere bestand aus

Digitized by Google

einer derben narbigen Masse mit zahlreichen Corpora fibrosa. Die Tube zerfiel in eine Reihe geschlossener Cysten. Die Umwandlung des Ovarialgewebes in Narbenmassen, der bindegewebige Verbindungsstrang, die Abschnürungen der Tube weisen auf die Art der Entstehung der Doppelbildung hin.

Engström fand links ein vollständig in zwei Teile geteiltes Ovarium, die beiden Teile durch ein 1,5 cm langes, schnurartig gedrehtes Zwischenstück verbunden. Aber dieses Zwischenstück bestand aus Ovarialgewebe. Schon ohne engere Verbindung mit den Genitalorganen scheint ein Ovarium accessorium von Kroemer. Das Ovarium sinistrum war zu einer fluktuierenden kindskopfgrossen Geschwulst geworden, im Douglas haftete eine zweite kleinere Geschwulst. In die Reihe dieser durch Peritonitis entstandenen Doppelbildungen gehören die Fälle von Olshausen und v. Winckel, nach den Adhäsionen zu schliessen und der Lage weitab vom Genitale auch der Fall von Thumim, den Thumim selbst als durch Excess entstandene Doppelbildung erklärt.

Ein Beispiel der intraovariellen Vernarbung giebt Lumnitzer. Neben einem Parovarialtumor fanden sich zwei durch einen 5 cm langen Strang aus Ovarialgewebe verbundene haselnussgrosse Ovarien. Ähnlich ist der Fall von Fischel.

Achsendrehung und peritonitische Abschnürung waren in dem von Ruppolt beschriebenen Falle die Ursache der Abschnürung. Ein Embryom stand durch einen mehrfach gewundenen, narbigen Strang, die Tube mit dem Uterus in Verbindung. Das Ovarium derselben Seite zeigte die Veränderungen der chronischen Oophoritis.

Zerdehnung des Ovariums in zwei Teile durch ein intraligamentär wachsendes Myom fand Engström.

Übersieht man noch einmal die in der Tabelle genauer mitgeteilten Fälle auf ihre Entstehungsweise hin, so ergiebt sich, dass 15 Fällen von überzähligen Keimanlagen sehr viele Fälle von accessorischen Ovarien (eingerechnet die von Beigel, v. Winckel, Sänger etc. mitgeteilten Fälle) und 10 Fälle von überzähligen Ovarien pathologischen Ursprungs gegenüber stehen. Von den 15 Ovaria tertia sind 9 zu Geschwülsten entartet, von den mitgeteilten vielen Ovaria accessoria 2, von den 10 Fällen von überzähligen Ovarien pathologischen Ursprunges 7. Alle übrigen sind nicht in Geschwulstbildungen aufgegangen. Am häufigsten scheinen demnach überzählige Keimanlagen zur Vervielfältigung der Ovarien Anlass

Digitized by Google

zu geben, wobei jedoch die Neigung, Geschwulstbildungen neben einem normalen Ovarium auf ein Ovarium tertium zurückzuführen, berücksichtigt zu werden verdient. Zur Geschwulstentartung scheinen am meisten die durch pathologische Prozesse abgesprengten Teilovarien, dann die Ovaria tertia, am wenigsten die Ovaria accessoria hinzuneigen.

Stellt man die in der Tabelle angeführten Fälle von überzähligen Ovarien (im weitesten Sinne) mit Geschwulstbildung den Fällen von überzähligen Ovarien ohne Entartung entgegen, so ergiebt sich ein Verhältnis von 26:12, d. h. in hundert Fällen von überzähligen Ovarien entarteten 69, weitaus die Mehrzahl. Vielleicht liegt die Ursache dieser Erscheinung in dem Bedürfnisse der Litteratur nur eigenartige Fälle aufzunehmen, und gewiss auch darin, dass Fälle von überzähligen Ovarien nur dann zu unserer Kenntnis gelangen, wenn irgend eine daneben laufende Erkrankung zur Operation oder Sektion führte. In Wahrheit liegen die Verhältnisse bei weitem günstiger als es in den eben angeführten Zahlen erscheint. Es lässt sich jedoch aus dem Zahlenverhältnisse schliessen, dass bei überzähligen Ovarien Geschwulstentartungen nicht eben selten sind und hauptsächlich das überzählige Ovarium treffen.

In keinem der in der Tabelle zusammengefassten Fälle fand sich eine Geschwulstbildung eines oder beider Hauptovarien ohne Geschwulstbildung des überzähligen Ovariums, was natürlich ein gelegentliches derartiges Vorkommen nicht ausschliesst. Immerhin zeigt diese Erscheinung einen Zusammenhang der Geschwulstentartung mit Zersprengungen der Organe durch physiologische oder pathologische Vorgänge.

Meist (12 mal) betrifft die Geschwulstentartung das überzählige Ovarium allein, oft (6 mal) das überzählige Ovarium und das Ovarium derselben Seite, seltener (3 mal) das Ovarium accessorium und das Ovarium der Gegenseite, nie sind alle drei Ovarien in Geschwülste umgewandelt gefunden worden.

Berücksichtigt man die Art der Geschwulstbildung im überzähligen Ovarium, so findet man unter 39 Fällen 10 mal Kystombildung, 14 mal Embryombildung, 1 mal ein Adenosarkom, 1 mal ein Myosarkom. Die Häufigkeit der einzelnen Geschwulstarten entspricht also ungefähr der Häufigkeit der einzelnen Geschwulstarten bei normaler Ovarialanlage, die Embryombildung scheint häufiger. Auffallend ist, dass die Embryome und Kystome am häufigsten auf derselben Seite verdoppelt auftreten, am Hauptovarium

Digitized by Google

und am überzähligen Ovarium und dass sich gewöhnlich Cyste mit Cyste und Embryom mit Embryom bei einem und demselben Individuum vorfinden; seltener ein Embryom des Ovarium mit einer Cyste des gegenüberliegenden Ovarium.

Sippel hat in seinem Falle daraus den Schluss gezogen, dass eine ursprünglich gemeinsame Keimanlage beider Ovarien vorlag, die durch eine Entwickelungsstörung in zwei Teile geteilt wurde. Diese Entwickelungsstörung müsse in die früheste Zeit des embryonalen Lebens gefallen sein. Gegen diese Anschauung sprechen die Fälle mit ungleichartiger Entartung der Ovarien derselben Seite und mit alleiniger Entartung des überzähligen Ovariums. Doch könnte sie im einzelnen Falle zu Recht bestehen, wenn andere Merkmale der Abkunft beider Ovarien einer Seite von einer Keimanlage vorliegen.

Das Vorkommen des überzähligen Ovariums scheint rechts etwas häufiger zu sein als links.

Eine besondere Neigung der Tumoren des überzähligen Ovariums zur Bösartigkeit scheint nicht zu bestehen. Ursprünglich bösartige Geschwülste waren die Fälle von Fischel (Adenosarkom) und Schultz-Schultzenstein (Myosarkom). Bösartig entartete das Embryom von Neumann.

Das Alter der Kranken war das der häufigsten Geschwulstbildung überhaupt, das 20.—70. Lebensjahr.

Die klinische Bedeutung der überzähligen Ovarien ist gering. Kossmann erwähnt die Fortdauer der Menstruation und Befruchtung nach Entfernung beider Ovarien. Hierzu kommt das Ausbleiben klimakterischer Erscheinungen und die Unwirksamkeit der Kastration z. B. gegen Myome und Osteomalacie. Die Möglichkeit der Geschwulstentartung des zweiten Ovariums derselben Seite könnte, da am häufigsten beide Ovarien derselben Seite entarten, zur Forderung der Entfernung beider Ovarien Veranlassung geben, sobald man neben einer Geschwulst noch ein zweites gleichseitiges Ovarium findet, besonders bei Embryomen und Kystomen. Ferner müssen die Fälle mit vollständiger Lösung vom Genitaltrakte dazu auffordern, auch fern vom Uterus liegende Geschwülste namentlich cystischer Natur auf ihre Abstammung von ovarialem Gewebe zu prüfen.

Bezüglich der anatomischen Verhältnisse verdient im vorliegenden Falle noch folgendes hervorgehoben zu werden:

Digitized by Google

Bei der ersten oberflächlichen Beobachtung schien ein Dermoid des Beckenbindegewebes vorzuliegen. Erst die histologische Untersuchung hat die embryonale Natur der Geschwulst festgestellt. Da die Embryome, die einem überzähligen Ovarium entstammen, sich gleich den Dermoiden des Beckenbindegewebes neben einem normalen Ovarium subserös ausbreiten können, ist eine Verwechselung leicht möglich. Der Sitz des Tumors giebt insofern differential-diagnostische Anhaltspunkte, als die subserös entwickelten Embryome eines überzähligen Ovariums nur im Subserosium parauterinum liegen; die Dermoide des Beckenbindegewebes hauptsächlich im Subserosium pararectale (von den bekannten 20 Fällen 16), seltener im Subserosium retrocervicale (3 Fälle) und am seltensten im Subserosium parauterinum (ein Fall von Hoefer). Sänger betont die Neigung der Dermoide des Beckenbindegewebes, sich hauptsächlich gegen den Damm auszubreiten. So wölbte der Fall von Hoefer das Perineum der entsprechenden Seite stark vor und verlagerte den Anus nach der Gegenseite.

Der Inhalt der Dermoide und Embryome ist derselbe: Detritus, Cholestearinkrystalle, Plattenepithelzellen und Haare: Abkömmlinge des Ectoblastes. Am meisten verschieden ist der histologische Bau.

Die Dermoide enthalten als Einsprengungen des äusseren Keimblattes nur dessen Gewebe, seltener auch noch mesoblastische Gewebsarten. Waltzberg hat in einem Dermoide des Beckenbindegewebes ein Knochenstückchen gefunden. Die Embryome zeigen im histologischen Bilde Abkömmlinge aller drei Keimblätter.

März 1900.

(Tabellen s. Seite 268—272.)

Digitized by Google

Litteratur

(ausser der in den Tabellen angeführten):

Beigel, Wiener med. Wochenschft. 1877, XII.
Kossmann, Überzählige Ovarien in Martins Krankheiten der Eierstöcke.
Kroemer, Über die Dermoidkystome im Veitschen Handbuche.
Pfannenstiel, Über die Dermoidkystome im Veitschen Handbuche.
Sänger, Klinische Verhältnisse der Ovarialembryome im Veitschen Handbuche.
Sänger, Centralblatt für Gyn. 1883, 50.
Wilms, Embryome in Martins Krankheiten der Eierstöcke.
Wendeler, Entwickelungsgeschichte in Martins Krankh. d. Eileiter.

Litt. über die Dermoide des Beckenbindegewebes.
Sänger, Arch. f. Gyn. 1890, XXXVII.
de Quervain. Arch. f. klin. Chir. LVII, 1.
Skutsch, Zeitschrift f. Geb. und Gyn. XL, 8.

Nachtrag: Nach Fertigstellung dieses Aufsatzes erschien in dieser Zeitschrift Funkes Aufsatz über die Dermoide der Bauch- und Beckenhöhle. Ihm entnahm ich die Fälle von Siveking, Charcot und Cullingworth für die Tabelle. Die Ergebnisse meiner Zusammenstellungen wurden dadurch nicht geändert.

Digitized by Google

Tabelle I.

Autor	Quelle	Seite l.	Seite r.	Art	Tuba tertia	Verbindung mit dem Hauptovarium oder Uterus	extra- oder intraligig. Entwickelung	Veränderungen an dem Hauptovarium	Veränderungen an dem Ovarium der Gegenseite	Grösse des Tumors	Alter der Pat. Jahre	Genesis	Bemerkungen.
Grohè	Monatsschr. f. Geb. u. Gyn. Bd. XXIII.	l	—	Ovar. acc.	—	—	—	—	—	—	—	III. Keimanlage	das Ov. III lag in einer Bauchfellfalte.
de Sinety	—	—	r	„	—	—	—	—	—	—	—	Genesis der Ovaria acc.	2 mm vom Ov. d. neben sechs Blindsäcken des Parov. ein hirsekorngrosses überzähliges Ovarium.
Mangiagalli	Ref. C. f. Gyn. 1880, 4	—	r	„	—	—	—	—	—	—	Fötus	III. Keimanlage	ein überzähliges normal grosses Ov. zwischen Ov. u. Uterus.
Keppler	Allgem. Wiener med. Zeit. Sept. 1880	—	—	„	vorhand.	—	—	—	—	—	—	„	neben dem III. Ovarium eine III. Tube.
Kocks	Verhandl. etc. in Kassel. 51. Versamml.	l	—	„	—	—	—	—	—	—	39	„	im Lig. latum ein III. Ovarium.
Engström	Monatsschr. f. Geb. u. Gyn. III.	—	r	„	—	—	—	—	—	—	40	Dehnung	Dehnung durch ein intraligamentäres Myom.
„	„	l	—	„	—	ein 1,5 cm langes, aus Ovarialgew. bestehendes Zwischenst.	—	—	—	—	53	postföt. Peritonit.	das laterale Ovarium in eine Blutcyste verwandelt.
v. Winckel	Path. d. weibl. Geschlechtsorgane 1881	—	r	„	—	liegt ovarii III	—	—	—	—	—	III. Keimanlage	das Ovar. tert. auf der Harnblase m. d. Uterus durch ein eigenes Lig. ovarii verbunden.

Digitized by Google

Chiari	Wiener med. Wochenschr. LI. 1884	—	r	„	—	—	—	—		—	—	Gen. d. Ovaria acc.	ein bohnen- und ein erbsengrosses Ovarium dext. durch eine glatte Peritonealfläche getr.
Lumniczer	Centralbl. f. Gyn. VI. 1880	—	—	„	—	5 cm langer Strang aus ovar. Gewebe	—	—		—	—	interov. Vernarbung	zwei haselnussgrosse Ovarien neben einem Parovarialtumor.
Schmorl	Gesellschaft f. Geb. Leipzig 17./XI. 1890.	—	r	„	—	—	—	—	—		—	—	cit. nach Thumim.
Schantz	Inaug.-Diss. Kiel 1890	—	r	„	—	—	—	—	—		—	III. Keimanlage	rechts ein doppeltes Tubenostium, eine Nebenleber und eine access. Nebenniere.
Olshausen	Billroth-Lücke 1886	1	—	Kyst. gland. ov. acc.	—	daumendicker Stiel gegen die hintere Uteruswand	extra-lig.	—			—	postfötale Peritonitis	der Tumor war mit der hinteren Uteruswand. einen daumendick. Stiel verbunden, der 2 cm hint. d. Ansatze d. Lig. ovarii inserierte.
„	—	—	—	Kyst. ov. access.	—	—	—	—	—	—	—	—	cit. nach Schultz-Schultzenstein.
Klebs	Monatsschr. f. Gebh. u. Frauenkr. XXIII.	—	r	„	—	ein Verbindungsstrang ähnlich d. Lig. ovarii 15 cm l.	extra-lig.	d. Ovar. e. narb. Masse m. viel. Corp. fibr.	Kystoma ovarii	—	40	postfötale Peritonitis.	zwei durch einen weisslichen Strang getrennte Körper, der äussere eine Cyste.
Frank	Wiener klin. Wochenschr. XXXV. 1894.	—	r	„	—	—	retro-perit.	—	—	mannskopf-gross	—	III. Keimanlage	d. Coecum u. d. Colon ascend. sassen d. Tumor auf. Der Tumor hatte chylusartigen Inhalt.
Winkler	Arch. f. Gyn. XIII.	1	—	„	—	ein Stiel setzt sich 2,5 cm unter d. Lig. d. grossen Tumors an d. Hinterfläche d. Lig. lat.	extra-lig.	—	Ovarium cyst. degeneriert	—	39	Gen. d. Ovaria access.	links e. Parovarialtum., daran ein norm. Ovar. darunter a. d. Hinterfläche des Lig. lat. eine zweite Ovarialcyste.
v. Winckel	Lehrbuch d. Frauenkrankheiten 1890	1	—	„	—	zwischen den Ovarien ein 9 cm langes Band	extra-lig.	—	—	—	—	postfötale Peritonitis	ein 8 cm gr. Ovarium verbunden mit einer Ovarialcyste durch ein 9 cm langes Band.

Digitized by Google

Tabelle II.

Autor	Quelle	Seite l.	Seite r.	Art	Tuba tertia	Verbindung mit dem Hauptovarium oder Uterus	extra- oder intralig.	Veränderungen am Haupt-Ovarium	Veränderungen am Ovarium der Gegenseite	Grösse der Geschwulst	Alter der Pat. Jahre	Genesis	Bemerkungen.
Bassini	Ref. C. f. Gyn. 1889 pag. 640	1	—	Kyst. ov. acc.	—	—	—	—	—	1100 gr	—	III. Keimanlage	neben zwei normalen Ovarien ein Ovarialkystom, das in die Gegend der linken Niere hinaufreichte.
Vierarm	Inaug. Dissert. Greifswald 1892	—	r	—	—	—	—	Kyst. ov.	—	—	—	Gen. der access. ov. ?	ein cystischer Tumor, der mit den Bauchdecken verwachs. war, sass einem zweit. mit d. Uterus verbundenen Cystensacke an.
Thumim	Arch. f. Gyn. 56. Bd. 1898	1	—	—	—	—	extralig.	„	—	manns faust gross	28	perExcess. entzündl.?	links zwei Cysten, eine $1^1/_2$ mal um den Stiel gedreht.
„	„	—	—	„	—	—	—	—	—	„	—	—	im Nachtrage erwähnt.
Falk	Berl. klin. Wochschft. 1891	—	r	Tubencyste u. ov. acc.	Tuba tertia	—	„	atrophisch	cystisch degen.	gänseei gross	37	III. Keimanlage	es fand sich ein Ov. III und eine III. durch patholog. Anhäufung von Talg ausgedehnte Tube.
Fischel	Wiener med. Wochft. 1884, LI.	—	r	Adenosarkom	—	glattes Bindegewebe	—	—	—	—	—	intraov. Vernarbg.	rechts zwei kugelige durch eine gl. Bindegewebspartie verbundene Geschwülste. Im Verbindungsstück Sarkomgewebe.

Digitized by Google

Schultz-Schulzenstein	Arch. f. Gyn. 54, 1897	l	—	Myosarkom	—	—	intralig.	—	eine kleine Cyste	Nabelhöhle	70	III. Keimanlage	der Tumor lag in einer Falte des Ligt. lat. sin. ohne Zusammenhang mit dem Uterus, die Tuba sin. durch den Tumor stark ausgezogen.
Sippel	C. f. Gyn. 1889, 18	—	r	Embryom	—	—	extralig.	Embryom	—	—	21	Peritonit. postfoetal	zwei rechte Embry., eines mit Stieldrehung
Ruppold	Arch. f. Gyn. 1894, 47	—	r	„	—	—	„	chron. Oophorit.	—	kleinapfelgross	29	Achsendrehg. u. Perit.	der Tumor stand durch einen mehrfach gewundenen Strang, die Tube mit dem Uterus in Verbindung
Leopold	C. f. Gyn. 1892 12	l	—	„	—	—	intralig.	Haematom ovarii s.	Kyst. ov.	—	—	III. Keimanlage	Embryom zwischen Ovarium und Uteruswand.
Franz	Monatschft. f. G. u. G. VIII 1898	—	r	„	—	—	„	Embryom	—	9 : 5,5 cm	40	„	zwei Embryome, eines subserös völlig vom anderen getrennt.
Kroemer	Arch. f. Gyn. LVII 2	l	—	„	—	—	extralig.	—	—	kindskopfgross	24	postfoet. Perit.	das Ov. sin. kindskopfgross, fluktuierend. Im Douglas eine zweite kleinere Geschwulst.
Neumann	Arch. f. Gyn. LVIII	—	r	Embryom entartet	—	—	„	—	—	„	61	III. Keimanlage	die Geschwulst hing mit dem Ligt. lat. dext. zus. Peritheliom.
Wilms	Deutsches Arch. f. klin. Med. 1895, 53?	—	r	Embryom	—	—	intralig.	cyst. degen.	cyst. degen.	—	—	„	Embryom vom Lig. lat. d. ausgehend.
Neugebauer, Mauclaire, Latteux	cit. nach Sänger im Veitschen Handbuche	—	—	„	—	—	—	—	—	—	—	—	zwei Embryome und ein Dermoidcyste (Embryom des Dünndarmgekröses).

Digitized by Google

Tabelle II.

Autor	Quelle	Seite l.	Seite r.	Art	Tuba tertia	Verbindung mit dem Hauptovarium oder Uterus	extra- oder intralig.	Veränderungen am Haupt-Ovarium	Veränderungen am Ovarium der Gegenseite	Grösse der Geschwulst	Alter der Pat. Jahre	Genesis	Bemerkungen
der vorliegende Fall	—	—	r	Embryom	—	—	intralig.	—	—	mannskopfgross	32	III. Keimanlage	der Tumor war intralig. entwickelt und glich einem Dermoide des Beckenbindegewebes.
Siveking	cit. aus Funke, die Dermoide der Bauch- und Beckenhöhle Beiträge z. G. u. G. III. Bd. 1. Hft.	l	—	„	—	—	—	Embryom	—	—	—	III. Keimanlage	aus der Leistengegend wurde eine Geschwulst entfernt, die mit 2 cm breitem Stiel am link. Tubenwinkel festsass, daneben noch 2 wallnussgrosse Knoten, ebenfalls gestielt nach aussen von demselben. Der l. Tumor enthält Haut, Knorp., Knoch., der andere erinnerte im Baue an d. Wolffschen Körper, im 3. wurde ebenfalls Knoch. nachgewiesen.
Charcot	„	—	—	„	—	—	—	„	—	11 cm lang 6 cm breit	—	III. Keimanlage? entzündlich?	die Geschwulst lag fast frei in der Bauchhöhle zwischen Uterus und Becken.
Cullingworth	„	—	r	„	—	—	extralig.	—	—	—	—	III. Keimanlage? od. Peritonit.?	neben einem Embryom des rechten Ovariums wurde auf dem Boden des Douglas ein zweit. Embryom gefunden, das mit den Genitalien in keinem Zusammenhang stand.

Digitized by Google

Aus der Frauenklinik der Universität Strassburg i. E.

Beitrag zur Geburt bei Uterus bicornis bicollis cum vagina duplice et atresia vaginae dextrae.

Von

Dr. A. von Meer, II. Assistent.

Mit 2 Textabbildungen.

Seitdem wir durch den grossen Fortschritt der embryologischen Forschung in den letzten Jahrzehnten erkannt haben, dass die meisten Missbildungen als Bildungshemmung in der normalen Entwickelung des menschlichen Organismus aufzufassen sind, haben auch die Missbildungen der weiblichen Genitalien sowohl von embryologischer wie auch von gynäkologischer Seite ein immer grösseres Interesse wachgerufen.

Als grundlegend für die Studien hierüber sind wohl die Arbeiten von Rokitansky[1]), Kussmaul[2]) und Förster[3]) zu bezeichnen, die vom anatomischen Standpunkte aus für die Doppelbildungen des Uterovaginalkanales eine bestimmte und übersichtliche Einteilung gaben. Im weiteren Ausbau dieser Arbeiten hat dann Livius Fürst[4]) die Art und Weise der Entstehung dieser Missbildungen, sowie den Zeitpunkt des embryonalen Lebens, wo dieselben in ihren verschiedenen Formen zu stande kommen, soweit es auf Grund der bis dahin bekannten embryologischen Forschungsresultate möglich war, genau beschrieben.

Daraufhin nahmen sich die Kliniker der Sache an und suchten an der Hand von kasuistischen Beiträgen die Störungen, die diese Missbildungen für die Funktion der weiblichen Genitalien mit sich bringen, genau zu studieren und das Krankheitsbild so festzulegen, dass den späteren Beobachtern die Möglichkeit des Vorhandenseins einer derartigen Anomalie immer vor Augen schweben musste.

Digitized by Google

Und wenn noch Schatz,[28]) der auf Grund seines eigenen relativ geringen Materials zu der Überzeugung gelangte, dass die Doppelbildungen des weiblichen Genitalkanales zu den häufigsten Missbildungen gehören und deshalb schon in Rücksicht auf die Praxis neben dem theoretischen Interesse, das diese Fälle bieten, Grund genug vorhanden sei, die Verhältnisse derselben in funktioneller Beziehung bei Schwangerschaft und Geburt genauer kennen zu lernen, mit Kussmaul bedauern musste, dass trotz des reichen bereits angehäuften Stoffes nur der kleinste Teil der aufgezeichneten Beobachtungen mit der erforderlichen Genauigkeit abgefasst sei, so haben die bis in die jüngste Zeit hinein erfolgten Veröffentlichungen über Schwangerschaft und Geburt bei Verdoppelungen des Uterovaginalkanales manche Besonderheiten an derartigen Fällen entdecken und immer neue Gesichtspunkte zu Tage treten lassen, die auf die Kenntnis und funktionelle Bedeutung dieser Missbildungen ein immer klareres Licht warfen.

Um einen kleinen Beitrag hierzu zu bringen, nehme auch ich einer freundlichen Anregung meines hochverehrten Chefs folgend Anlass, im nachstehenden die Geschichte eines Falles der Öffentlichkeit zu übergeben, der in pathologischer, diagnostischer und therapeutischer Hinsicht wert erscheint, dem klinischen Materiale über diesen Gegenstand einverleibt zu werden.

Die 22 Jahre alte Ehefrau Marie K. aus A. gab bei ihrer Aufnahme in die Klinik am 14. 9. 99 an, aus gesunder Familie zu stammen, in der keine Abnormitäten in den Geschlechtsfunktionen bekannt sind. Sie selbst hat als Kind Diphtheritis und im Alter von 15—18 Jahren Bleichsucht durchgemacht. Die Menses traten mit 16 Jahren zum ersten Male auf, waren blutig, stets unregelmässig, wiederholten sich alle 5—7 Wochen, dauerten dann 5—10 Tage und waren manchmal mit mehr oder weniger starken Schmerzen verbunden. Dabei will Pat. ab und zu Abgang von schwarzen krümeligen Massen und einer weissgelblichen, stark übelriechenden Flüssigkeit gehabt haben. Letzteres soll auch in der intermenstruellen Zeit häufig der Fall gewesen sein, wogegen vor Eintritt der ersten Periode niemals weder kolikartige Schmerzen noch übelriechende Abgänge bestanden haben sollen. Sechs Wochen vor ihrer Verheiratung im April 1898 fiel der Pat. eine ca. hühnereigrosse Geschwulst in der rechten Leistengegend auf, wegen der sie auf Betreiben ihres Mannes im Mai 1898 einen Arzt konsultierte, der uns über den damals aufgenommenen Befund folgende Auskunft

Digitized by Google

gab: „Die Frau litt damals an einer akuten (wahrscheinlich gonorrhoischen) Vulvitis mit starkem Ausfluss. Weiter bestanden in der ganzen Umgebung des Scheideneinganges üppige Wucherungen spitzer Condylome. Von einer Anschwellung in der rechten Leistengegend ist mir nichts bekannt. Dagegen fiel mir hoch oben in der Scheide eine starke Verengerung auf, die nicht einmal für die Kuppe des Zeigefingers passierbar war. Wegen dieser engen Stelle konnte die Vaginalportion nicht freigelegt werden; auch war es mir nicht möglich, den Uterus abzutasten." Die Geschwulst in der rechten Leistengegend senkte sich besonders seit Beginn der jetzt bestehenden Schwangerschaft in die Scheide hinein nach unten und trat am 4. 9. 99 die rechte Hälfte der Vulva vorwölbend zu Tage. Die letzte Periode hatte Pat. Mitte Februar; vor 5 Wochen will sie die ersten Kindsbewegungen verspürt haben. Angeblich bestand während der ganzen Schwangerschaft übelriechender eitriger Ausfluss aus der Scheide. Vor 5 Tagen bekam Pat. plötzlich Kreuz- und Unterleibsschmerzen, namentlich in der rechten Seite. Auch soll der Urin seither ab und zu etwas blutig gefärbt gewesen sein. Von ihrem Arzte wurde Pat. an die Klinik verwiesen und hier entleerte sich in der ersten Nacht plötzlich ca. $^1/_4$ l einer braungrauen höchst übelriechenden Flüssigkeit aus der Scheide.

Die Kranke ist eine mittelgrosse, kräftig gebaute, brünette Person von gesundem Aussehen. Am Gesicht fällt auf, dass die beiden Jochbeinkörper etwas stark nach aussen vorspringen (breite Schädelbasis), dass die Augenbrauen sich in der Medianlinie berühren und die Oberlippe von einem leichten Pflaum bedeckt ist. Auf dem Sternum sowie auf den beiden Warzenhöfen befinden sich vereinzelte bis 3 cm lange dunkelbraune Haare. Die Brüste sind gut entwickelt, weich, Colostrum enthaltend, der Warzenhof ist braun pigmentiert. Struma oder Lymphdrüsenschwellungen sind nicht vorhanden, Thoraxorgane normal, Leber- und Milzdämpfung nicht vergrössert. Der Urin ist frei von Eiweiss und Zucker. Der Nabel ist von unten her verstrichen, die Linea alba mässig pigmentiert und von der Symphyse bis zum Nabel ziemlich stark behaart. Die Pubes sind ziemlich stark entwickelt, überhaupt ist die ganze Haut mit kleinen lanugoartigen Häärchen besetzt. Keine Schwangerschaftsnarben. Das Abdomen ist unterhalb des Nabels in der linken Hälfte durch einen aus dem kleinen Becken aufsteigenden Tumor, den Uterus, etwas mehr aufgetrieben als rechts. Der Fundus uteri steht etwa 2 Querfinger über Nabelhöhe und

Digitized by Google

ist etwas nach links geneigt. Bauchdecken und Uterusmuskulatur ziemlich straff. Das linke Ligamentum rotundum ist deutlich zu verfolgen, es zieht von links unten aussen nach rechts oben innen und inseriert am Uterus 2 Querfinger links und unterhalb vom Nabel. Das rechte Ligamentum rotundum ist nicht zu palpieren; dagegen fühlt man im rechten Hypogastrium neben dem Uterus und in der unteren Hälfte mit ihm in Zusammenhang, in der oberen durch eine sattelförmige Einsenkung und eine deutliche Furche von demselben getrennt, einen länglichen nach oben abgerundeten Tumor von Orangengrösse und ziemlich fester Konsistenz, dessen Kuppe bis in die Höhe der Spina anterior sup. dext. reicht.

Über dem Beckeneingang liegt ein harter horizontal ballotierender Körper. Die grösste Resistenz in dem bis über den Nabel reichenden Uterus befindet sich links. Die kindlichen Herztöne sind etwas unterhalb und links vom Nabel am deutlichsten zu hören, sie sind regelmässig, 136 pro Minute.

Beckenmasse: Dist. spin. 25
„ crist. 28
„ trochant. 31
Conjug. ext. 20

Eine besonders starke Breitenentwickelung in der Beckengegend ist nicht auffallend.

An den äusseren Genitalien keine Zeichen von Gonorrhoe oder Lues, das Frenulum erhalten, die grossen Labien fettreich, die kleinen Labien normal entwickelt. Der Hymen zeigt mehrere Einkerbungen. Die Vulva klafft; dieses Klaffen wird bewirkt durch einen fluktuierenden Tumor, der die rechte Scheidenwand vom Ansatz der kleinen Labien an aufwärts in das Scheidenlumen hinein vorwölbt. Auf der Kuppe dieses Tumors sieht man eine ca. 2 cm lange, 1 cm breite graugrünlich verfärbte Stelle. Der Introitus vaginae bildet einen sichelförmigen Spalt mit der Konkavität nach rechts. Aus demselben entleert sich ziemlich reichlich braunrötliche Flüssigkeit von jauchigem Geruche. Die Urethralmündung ist frei, der Katheter passiert die Harnröhre leicht und entleert klaren Urin.

Bei der Exploratio interna fühlt man die rechte Scheidenwand bis zum oberen Drittel hin in das Scheidenlumen durch den weichen, im Introitus sichtbaren fluktierenden Tumor vorgewölbt. Das rechte Scheidengewölbe ist abgeflacht, die Portio nach rechts hin fast verstrichen, während das linke Scheidengewölbe und die linke Hälfte der Portio normales Verhalten zeigen. Die Portio ist auf-

Digitized by Google

gelockert, steht sehr hoch und ist in die linke Beckenhälfte hineingedrängt. Der äussere Muttermund bildet keinen queren Spalt, sondern ist sagittal gestellt und bildet einen halbmondförmigen Längsspalt, dessen Konkavität gegen den rechtsseitigen Tumor gerichtet ist, so dass die Muttermundslippen sich nicht als vordere und hintere, sondern als rechte und linke präsentieren. Dabei verhält die rechte sich genau so wie bei einem in der rechten Hälfte des Cervix entwickelten Tumor, während die linke sich in einem Halbmond um dieselbe herumlegt. In der rechten Seite des Cervix, der für einen Finger durchgängig ist, fühlt man ca. 1 cm oberhalb des äusseren Muttermundes eine Lücke, in die sich die Fingerkuppe hineinlegen lässt. Ein vorliegender Kindsteil ist wegen des Hochstandes des Uterus nicht zu fühlen.

Per rectum lässt sich wegen des Hochstandes des Uterus nicht mehr als der linksstehende Cervix abtasten. Man fühlt unterhalb von demselben den fluktuierenden rechtsseitigen Tumor und kann sich von der Integrität der weichen und harten Beckenwandungen, die an der Bildung des Tumors nicht beteiligt sind, überzeugen. Die Spekularuntersuchung ergiebt eine vollständig intakte Vaginalschleimhaut und bestätigt die oben beschriebenen Verhältnisse an der Portio. Über die Quelle des Eiters führt dieselbe zu dem Resultate, dass derselbe sich bei Druck auf den Scheidentumor aus dem äusseren Muttermund entleert.

Nach dieser ersten Untersuchung konnte man also zu keiner näheren Diagnose kommen als: Graviditas mens. VII. Abscessus paravaginalis dexter, ohne imstande zu sein, etwas Genaueres über die Ätiologie des letzteren auszusagen. Ich will jedoch voraus bemerken, dass von vornherein an eine Doppelbildung des Uterovaginalkanales gedacht wurde.

So stand die Sache, bis am 18. 9. 99, nachdem die Kranke gegen Morgen über Schmerzen im Kreuz und dabei Drängen nach unten geklagt hatte, ohne Faeces oder Urin entleeren zu können, folgender Befund erhoben wurde: Deutliche Wehen, das Abdomen unterhalb des Nabels ziemlich stark ausgedehnt infolge von Urinretention. Der Fundus uteri steht unter dem Rippenbogen, die Uterusaxe ziemlich in der Mittellinie des Körpers; der rechtsseitige Tumor steht mit seiner Kuppe ca. 2 Querfinger oberhalb der Spina ant. sup. dext. Die grossen Schamlippen und der Damm namentlich in der rechten Hälfte stark ödematös, keine Herztöne zu hören. Der Scheidentumor dehnt die Vulva und den Damm

Digitized by Google

wie ein vorangehender Kindesteil bei der Geburt aus und zeigt nur noch auf seiner Kuppe Fluctuation; man fühlt in demselben einen rundlichen ca. orangengrossen Körper, der bei energischer Palpation deutlich Pergamentknittern zeigt und während der Wehe die Weichteile so anspannt, dass eine Ruptur des Dammes resp. der rechten grossen Labie zu befürchten steht, wie dies durch die schematische Figur 1 veranschaulicht wird. Es wird deshalb durch eine in der

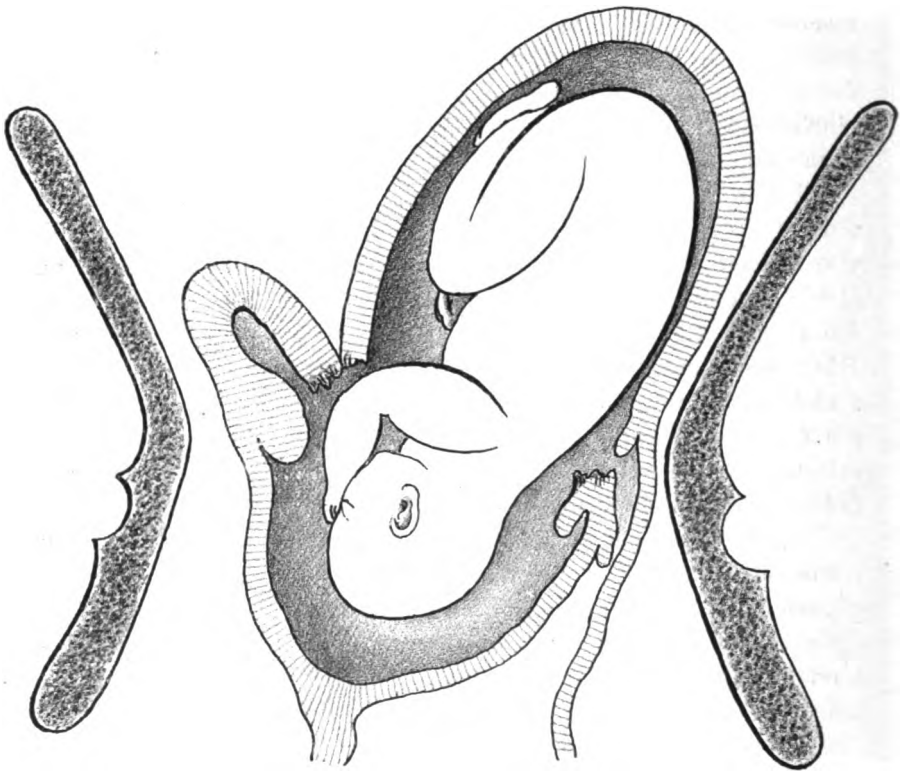

Fig. 1.

Axe der Scheide gelegene quere Incision über die Höhe der Geschwulst diese eröffnet. Dabei entleert sich ca. 1 Esslöffel voll jauchigen Eiters. Man fühlt jetzt in dem eröffneten paravaginalen Raume den Kopf des Fötus in I. Hinterhauptslage. Beim Einreissen der den Kopf noch umhüllenden Eihäute entleert sich im Strahl hellgelbes klares Fruchtwasser. Zwei Presswehen treiben dann den Fötus in I. Hinterhauptslage durch die Incisionswunde vor die Vulva; Abnabelung. Die Placenta folgt einige Minuten

Digitized by Google

später durch die Incisionswunde; der männliche Fötus ist tot, noch nicht maceriert und hat eine Länge von 35 cm. Eine Blutung erfolgt post partum nicht mehr.

Die nach ausgiebiger subjektiver und objektiver Desinfektion jetzt vorgenommene Untersuchung ergab folgendes:

Durch die Incisionsöffnung gelangt man in einen rechts neben der Vagina gelegenen Raum, der nach hinten zu in seiner unteren Partie die rechte Hälfte des Rektums von seiner Unterlage abgelöst hat und nach dem Anus zu in einen Blindsack endigt. Seine Wandung ist in ihrer vorderen Hälfte glatt, nach hinten ist dieselbe zerfetzt. Nach oben setzt sich der Hohlraum deutlich in ein dickwandiges muskulöses Hohlorgan fort, das mit seiner linken Kante dem linksseitigen Uterus anliegt und dessen äusserer nach unten schauender Rand in der Höhe des inneren Muttermundes einen zerklüfteten Eindruck macht, während derselbe nach innen in die mediale Wand des linksseitigen Uterus übergeht, so dass ein Scheidengewölbe dort nicht besteht. Unterhalb der Höhe des inneren Muttermundes fühlt man in dieser Wand ein Loch mit zerfetztem Rande, durch welches der Finger in den linken Cervixkanal gelangt. Links ist die Scheide glatt, abgesehen von der Incisionsstelle ohne Verletzung, die Portio zapfenförmig, der äussere Muttermund ein rundliches Grübchen ohne Einkerbungen und für einen Finger bequem durchgängig. In der rechten Cervixwand fühlt man 1 cm oberhalb des äusseren Muttermundes das Loch bedeutend grösser wie früher und mit deutlich zerfetztem Rande versehen. Eine in den rechts neben der Scheide gelegenen Hohlraum eingeführte Sonde stösst in der Perforation im Cervix mit dem in dieser liegenden Finger zusammen. Der linksseitige Uterus ist etwa faustgross, steht mit seinem Fundus etwa 4 Querfinger über der Symphyse und steht in Antesinistroflexio. Rechts neben ihm mit der Kuppe eben über die Symphyse reichend liegt das muskulöse Hohlorgan, das mit dem linksseitigen Cervix eine gemeinsame mediale Wand hat, während die Corpora vollständig voneinander getrennt erscheinen. Vom Rektum aus lässt sich dieses Verhalten bestätigen.

Zur Sicherung des Lochialabflusses wird in jeden der beiden Kanäle ein Gummidrainagerohr eingelegt und ein aufsaugendes Polster mit einer T-Binde vor der Vulva befestigt.

Nach Erhebung dieses Befundes war es klar, dass es sich um Uterus bicornis bicollis cum vagina duplice und Atresie der rechten Vagina gehandelt hatte. Dabei hatte Gravidität im linken Uterus

Digitized by Google

bestanden und die Frucht hatte eine Perforation im Cervix zum Austritt in die rechte atretische Vagina benutzt.

Aus dem Heilungsverlauf ist hervorzuheben, dass eine Retention in dem pararektalen Raum rechts und hinten vom Anus eine Gegenincision nötig machte. Die puerperale Involution ging ungestört vor sich; auch der rechtsseitige Uterus verkleinerte sich bis zur Norm. Der Abgang einer Decidua aus demselben wurde, obwohl



Fig. 2.

man darauf fahndete, nicht beobachtet. Nur eine erst 14 Tage post partum entstandene rechtsseitige Rektovaginalfistel erforderte eine spätere operative Behandlung.

Die bei der am 7. 10. 99 erfolgten Entlassung vorgenommene Untersuchung bestätigte obigen Befund vollständig. Ausserdem fühlte man jetzt deutlich das rechte Ligament. rot. Das Rektum war noch durch pararektale Schwarten in ein starres Rohr ver-

Digitized by Google

wandelt, so dass die Adnexe nicht mit Sicherheit palpiert werden konnten. Dabei verhielten sich die beiden Hälften des Genitalschlauches so zu einander, dass die rechte Vagina von oben rechts vorn nach unten rechts hinten verlief, also eine halbspiralige Drehung um die linke Vagina machte. Dementsprechend lag auch der rechte Uterus etwas vor dem linken. cf. Fig. 2.

Es sei mir nun gestattet, im Anschluss an den vorliegenden Fall einige epikritische Bemerkungen anzuknüpfen und zu erwägen, inwiefern sich bei der Betrachtung desselben neue pathologische diagnostische und therapeutische Gesichtspunkte ergeben.

Zunächst will ich hierbei erwähnen, dass auch bei aufmerksamer Durchsicht der mir zugänglichen Litteratur nur ein Fall sich fand, der mit dem oben erwähnten einige Analogie besitzt. Es ist dies eine jüngst von Halban[5]) veröffentlichte Beobachtung aus der Schauta'schen Klinik. Dieselbe weicht jedoch insofern von der oben beschriebenen ab, als es sich um einen gleichen Geburtsverlauf bei Uterus bicornis bicollis handelte, wo das Scheidenseptum nur rudimentär entwickelt war und die Atresie vollständig fehlte.

Betreffs der Frage nach der Ätiologie der Verdoppelung des Uterovaginalkanales sind von je her die verschiedensten Theorien aufgestellt worden. Zunächst die Hypothese Kriegers[6]) über die Bedeutung des Ligamentum vesico-rectale für das Zustandekommen der Verdoppelung des Genitalkanales, dessen Rolle hierbei nach Pfannenstiel[7]) jedenfalls sehr überschätzt wird. Auch in unserem Falle konnte diese von der hinteren Blasenfläche zur vorderen Rektalwand verlaufende Peritonealfalte nicht nachgewiesen werden.

Eher ist die verhinderte Verschmelzung der Müllerschen Gänge zu erklären durch die Theorie von Thiersch[8]), nach welcher Uterus bicornis (also auch wohl die übrigen Doppelbildungen im Bereich der Genitalsphäre) bei stärkerer Entwickelung, längerer Persistenz und grösserer Entfernung der Wolffschen Körper voneinander entstehen. Ja, Kussmaul (l. c.) und Cassan gingen so weit, dass sie die an Stelle der Parovarien entstandenen Cysten zu der Zweihörnigkeit der Gebärmutter in Beziehung brachten, was nach Pfannenstiel[7]) nicht angängig ist, da diese Cysten erst nach vollständiger Entwickelung der Genitalien entstehen. Weiterhin machte Rokitansky (bei Kussmaul l. c. S. 183) auf die starke Breitenentwickelung der Frauen mit Doppelmissbildung des Uterus aufmerksam, die sich namentlich im Bereich des Gesichtes zeige, wogegen Pfannenstiel[7]) in seinem Falle eine

Digitized by Google

auffallende Breitenentwickelung der unteren Rumpfhälfte, speziell des Beckens, fand und geneigt ist, die Breite der unteren Rumpfhälfte, wo sie bei doppeltem Uterus vorhanden ist, als das Primäre anzusehen. Dabei liegen die Wolffschen Körper und Müllerschen Fäden weiter voneinander entfernt und infolge hiervon verschmelzen einerseits diese nur unvollkommen, oder die Verschmelzung bleibt ganz aus, andererseits folgt daraus die grössere Breite des Beckens.

Von den in neuerer Zeit aufgestellten Theorien über das Zustandekommen der Gebärmutterverdoppelung ist vor allem die von Pick[9]) hervorzuheben, der in gewissen Fällen „ein in symmetrischer Weise zwischen die beiden Gebärmutterkörper eingeklemmtes Fibroid" für die Ursache der starken „embryonalen" Rotation der Müllerschen Gänge sowie der Uterusverdoppelung hält.

Dem gegenüber führt Rob. Meyer[10]) an der Hand von mehreren Leichenpräparaten aus, „dass die eine Kategorie der Uterusverdoppelungen, bei denen es sich um Getrenntbleiben nur der Höhlen handelt, ihre Entstehung einer Überdrehung der Müllerschen Fäden (Schiefstellung d. h. Übertreibung der physiologischen halbspiraligen Drehung der Plicae urogenitales, der Müllerschen Gänge mit Konvergenz nach hinten), vielleicht auch manchmal einer abnorm starken Zwischenwand verdanken, während die andere Klasse, in welcher die Hörner oder die ganzen Körper selbst getrennt bleiben, nur zum Teil durch die Überdrehung (Konvergenz nach hinten), zum hauptsächlichsten Teile dagegen durch abnorme Bänderanheftung zu erklären ist."

Was die Ursache einer solchen Überdrehung der Müllerschen Gänge und hierdurch die Ursache der Entstehung der Doppelbildung sein mag, ist schwer mit völlige Bestimmtheit nachzuweisen.

In einzelnen Fällen, so in dem Mettenheimerschen[11]), scheint es nahe zu liegen, dass ein entzündlicher Prozess, welcher eine Missbildung (Atresie) des Mastdarmes zur Folge hatte, in Verbindung mit dem daraus resultierenden Füllungszustande dieses Organes die Veranlassung gewesen ist.

Bei stärkeren Graden der Uterusduplicität wird der untere Teil der Plicae urogenitales durch ein Missverhältnis zwischen der Breite der bindegewebigen Bestandteile derselben und durch die Körperbreite des Embryo an der Vereinigung verhindert werden. So ist nach R. Meyer[10]) auch die abnorm häufige Angabe von abnorm breitem Körperbau der mit doppeltem Uterus versehenen Individuen zu verstehen.

Digitized by Google

Im weiteren Ausbau des Gedankens von einem Hand in Hand gehen der Teilung der Gebärmutter mit einer auffallenden Breite des Skelettbaues glaubt Holzapfel[12]) an der Hand eines durch diesbezügliche kasuistische Beiträge reichhaltigen Materials auf Klarstellung des Zusammenhanges von Missbildungen der Genitalien mit den allgemeinen Wachstumsverhältnissen dringen zu müssen. Seiner Empfehlung, nach dem von W. A. Freund[13]) angegebenen Schema die Körpermasse zu nehmen, sind wir bei unserer Patientin nachgekommen, ohne jedoch aus dem Resultate dieser Messungen ein Urteil über das fragliche Verhältnis fällen zu wollen. Die hierbei gewonnenen Zahlen waren folgende:

Körpergrösse der möglichst gerade aufgerichteten Frau	158 cm
Grösster Horizontalumfang des Kopfes (um Glabella und Occiput)	55 „
Horizontalumfang der äusseren Basis cranii (Nacken, Kopf, Unterohrgegend, Stirn)	50 „
Gerader Kopfdurchmesser (Nasenwurzel—spina occipitalis)	$16^1/_2$ „
Querdurchmesser des Gesichts (zwischen den Wurzeln der processus zycomatici)	$13^1/_2$ „
Querdurchmesser zwischen den Processus mastoidei	13 „
Querdurchmesser zwischen den Unterkieferwinkeln	$10^1/_2$ „
Gesichtshöhe (Kinn-Nasenwurzel, mit dem Zirkel gemessen)	11 „
Schädelhöhe (Nasenwurzel-Scheitelhöhe, mit dem Zirkel gemessen)	$12^1/_2$ „
Umfang des Unterkiefers (zwischen den Kieferwinkeln)	23 „
Entfernung des Unterkiefergelenkes bis zum Kinn	14 „
Höhe des Gelenkfortsatzes (Kieferwinkel-Kiefergelenk)	$5^1/_2$ „
Entfernung des Kieferwinkels bis zum Kinn	12 „
Entfernung von der Mitte des unteren Randes des arc. zygomat. senkrecht bis zum unteren Rande des Unterkiefers	$6^1/_2$ „
Höhe des Mittelstückes des Unterkiefers ohne Zahn	$3^1/_2$ „
Dieselbe mit Zahn	4 „
Entfernung vom vorderen Rande des Tragus bis zur Mitte der Linea semicircularis des Stirnbeins	8 „
Entfernung des hinteren Randes des Proc. mastoid. bis zu der eben erwähnten Stelle des Stirnbeins	$12^1/_2$ „
Entfernung vom vorderen Rande des Tragus bis zum Ansatze des Nasenflügels	$10^3/_4$ „
Länge des ganzen Armes (Akromion-Kuppe des Mittelfingers	68 „

Digitized by Google

Länge des Oberarmes (Akromion-Condyl. ext. humeri)	31 cm
Länge des Unterarmes (Condyl. ext. humeri-proc. styloid. radii)	23 „
Länge der Hand	17 „
Umfang der Hand (breiteste Stelle) mit Daumen gemessen	22 „
Dieselbe ohne Daumen gemessen	19 „
Umfang des 2. Gelenkes des Mittelfingers	6 „
Länge der Clavicula	14 „
Höhe der Scapula	18 „
Länge der Spina scapulae	15 „
Länge des ganzen Beines (Trochanter — Sohle)	87 „
Länge des Oberschenkels (Trochanter-Condyl. ext. femoris)	42 „
Länge des Unterschenkels (Condyl. ext. fem. - Malleol. ext.)	$39^1/_2$ „
Höhe des Fusses	$5^1/_2$ „
Länge des Fusses	$22^2/_3$ „
Breite der Ferse	5 „
Breite des Fusses an den Zehengelenken	$8^1/_2$ „
Umfang desselben an dieser Stelle	$21^1/_2$ „
Umfang des Fussspannes (über die Ferse gemessen)	29 „

Was nun auch die Ursache der Doppelmissbildung der weiblichen Genitalien sei, aus den Resultaten der bisherigen Forschungen geht nicht einwandsfrei hervor, dass irgend ein bestimmtes Moment eine allgemeine Geltung für das Zustandekommen der Verdoppelung des Genitalkanales habe. Für unseren Fall gilt dies um so mehr, als es sich um einen Befund an der erwachsenen Person handelt, während nach Rob. Meyer[10]) sich zur Beurteilung der Genese in erster Linie die in situ befindlichen Uterusverdoppelungen von Neugeborenen und Föten eignen. Jedenfalls ist der Ausspruch Pfannenstiels[7]): „Das Moment der primär räumlich grösseren Entfernung als Ursache der Doppelmissbildung der weiblichen Genitalien erscheint sehr einleuchtend," nicht von der Hand zu weisen.

Mehr Aufschluss ist schon bei der Frage nach der Ätiologie der (in unserem Falle beobachteten) Atresia vaginae zu erwarten.

Betrachten wir als grundlegend hierfür zunächst die diesbezüglichen Ansichten bei einfachen Genitalien, so finden wir, dass Nagel[14]) mit Breisky[18]) bei sonst wohl gebildeten einfachen Genitalien entgegen den Ansichten der neueren Autoren die Verödungen eines grösseren Teiles des Scheidenlumens für erworben

Digitized by Google

hält. Angeboren tritt nach ihm die Atresie der Scheide bei einfachen Genitalien nur als membranartiger Verschluss besonders am unteren Scheidenende auf, der dadurch entsteht, dass gegenüberliegende Falten des Scheideneinganges miteinander verkleben. Dagegen kommt nach Nagel (l. c.) eine angeborene Verödung des ganzen Scheidenlumens nur bei Verkümmerung der Scheide und der Gebärmutter vor und in den Fällen von vollkommener oder hochgradiger Scheidenatresie Erwachsener bei unverkümmerter Gebärmutter, die bisher bekannt sind, fehlt der Beweis, dass die Atresie wirklich seit der Geburt bestanden hat. Im Gegenteil liegen mehrere Beobachtungen vor von Verwachsung der Scheide bei Kindern, die vorher entweder eine primäre oder eine im Verlaufe allgemeiner Infektionskrankheiten aufgetretene Scheidenentzündung durchgemacht hatten.

Bei doppeltem oder zweihörnigem Uterus kann nach Nagel[14]) neben der Möglichkeit, dass dieselbe erworben ist, die Verödung der einen Scheide angeboren sein, da in solchen Fällen ja die Scheide entsprechend dem verkümmerten Horne des Uterus von vornherein mangelhaft angelegt ist. Auch Veit[15]) hält bei Doppelbildung des Genitalkanales den erworbenen Verschluss der einen Seite für möglich und glaubt ihn jedenfalls als erworben auffassen zu müssen in denjenigen Fällen, wo Hämatosalpinx die Erkrankung kompliziert. Olshausen[16]) giebt Veit für manche Fälle Recht, hält aber den Verschluss für angeboren in den Fällen, wo an den einen Uterus sich eine normale Scheide anschliesst, an den anderen eine Scheide, die nur bis zur Hälfte heruntergeht, so dass unten keine Duplizität, oben dagegen, in der halben Länge der Vagina Duplizität mit vollkommen glatter Scheidewand besteht.

Die Beobachtung, dass wie in den Fällen von Neugebauer[17]), Breisky[18]), v. Sicherer[19]) u. a. bei Sekretretention in der einen Hälfte eines zweigeteilten Uterovaginalkanales, so auch bei Frau K. die Vaginalokklusion rechtsseitig ausgebildet war, findet ihre entwicklungsgeschichtliche Erklärung darin, dass der linke Müllersche Gang nach den Untersuchungen hervorragender Embryologen, den rechten in seinem Wachstum bedeutend überwiegt, infolgedessen sich eine Bildungshemmung an der rechten Hälfte des Genitaltraktus noch dokumentieren kann, wenn die linke schon vollständig entwickelt ist. Mit ziemlich grosser Sicherheit ist aus der Anamnese in unserem Falle zu entnehmen, dass ursprünglich die Verödung einen relativ grossen Teil des rechten Vaginalrohres betraf, da sonst dem Gesetz

Digitized by Google

der Schwere zufolge die ersten Anfänge einer Sekretretention sich in einer Verwölbung des vulvaren Anteils der Scheide hätten manifestieren müssen. Demgegenüber gab aber die Patientin an, dass sie bemerkt habe, wie sich allmählich etwas von oben nach der Vulva zu senke und auch der $1^1/_2$ Jahr vor uns untersuchende Kollege bemerkte die Vorwölbung nur in der oberen Partie der Scheide.

Keiner der bisher genannten Autoren dürfte wohl mit seiner Ansicht das Zustandekommen der Scheidenatresie für unseren Fall einwandsfrei erklären.

Es scheint vielmehr die Annahme, dass die Atresie im Anschluss an die als Kind durchgemachte Diphtheritis aufgetreten ist der Wahrscheinlichkeit am nächsten zu kommen. Nach der Anamnese muss diese Verwachsung anfangs den grössten Teil der Scheide betroffen und nur in dem oberen Drittel gefehlt haben. Die Vermehrung des Sekretes hat dann die verwachsenen Vaginalblätter auseinander gedrängt und schliesslich zu der Perforation im Cervix als der schwächsten Stelle geführt. Nur so ist der Befund des zuerst konsultierten Kollegen zu erklären.

Auch der Umstand, dass die Scheide, nachdem die hymenale Atresie durch Incision beseitigt war, als glattwandiges Rohr zurückblieb, spricht deutlich dafür, dass dieselbe ursprünglich vorhanden war und erst sekundär durch Entzündung verklebte.

Merkwürdig bleibt es bei dieser Annahme immerhin noch, dass die Diphtheritis und deren Folge die Atresie nur die rechte Hälfte des Genitaltraktus betraf, während sich an der linken Hälfte nicht einmal Narben eines überstandenen ulcerösen Prozesses fanden. Meines Wissens ist überhaupt bisher noch kein Fall von vaginaler Atresie, sowohl angeborener wie erworbener, bei beiden Hälften eines doppelten Uterovaginalkanales beobachtet worden. Vielleicht besteht doch noch die Annahme W. A. Freunds, der die Mannigfaltigkeit der Fälle von Persistenz der Zweiteilung des Genitalkanales mit Verschluss der einen Seite auf die verschiedene Länge des atretischen Rohres zurückführte, die wieder davon abhängig ist, ob es sich um Atresie der ausgebildeten oder der rudimentär angelegten Vagina handelt, zu Recht.

Die direkte Folge der Atresie der einen Hälfte eines doppelten Genitalkanales ist Stauung und Ansammlung der physiologischen Sekrete — je nach dem Entwickelungsgrade der Kranken bloss Schleim oder Schleim mit Blut vermischt —, die sich, wie Neugebauer[17])

Digitized by Google

an der Hand von 20 Fällen von Blutretention, Breisky[18]) und v. Sicherer[19]) für die Eiterretention nachgewiesen haben, häufiger auf Uterus und Vagina zugleich und zwar häufiger nur über ein mehr oder weniger langes Stück der Scheide, als über die ganze Scheide bis an die Vulva hinab, ausdehnt. Dieses Verhalten wird auch in unserem Falle durch die Angaben der Patientin und des zuerst konsultierten Kollegen bestätigt. Im weiteren Verlaufe muss sich dann das Sekret, wenn der Blindsack ad Maximum gedehnt ist, einen Ausweg suchen. Dies wird naturgemäss zunächst dort erfolgen, wo am wenigsten Widerstand geboten wird. Normalerweise ist dies am abdominalen Tubenende, das ja frei mit der Peritonealhöhle kommuniciert, der Fall. Dass hier die Entleerung der reinen Retentionsflüssigkeit ohne Reaktion von seiten des Peritoneums erfolgen kann, unterliegt nach den heutigen Erfahrungen über die Resorptionskraft des Peritoneums bei intraperitonealen Blutungen keinem Zweifel. Schwieriger zu erklären sind die Fälle, wo das Sekret sich durch Bersten des Sackes einen Ausweg nach aussen sucht. Schon Breisky[18]) und W. A. Freund[20]) machten darauf aufmerksam, dass der spontane Durchbruch, wenn die Ausdehnung und Spannung einer derartigen Retentionsgeschwulst den höchsten Grad erreicht hat, gewöhnlich an derselben Stelle des Septums und zwar in dessen vereintem Anteile stattfindet. Auf Grund der entwickelungsgeschichtlichen Vorgänge bemerkt v. Sicherer[19]) mit Recht zu der Thatsache, dass gerade zwischen dem äusseren und inneren Muttermunde diese Prädilektionsstelle zur spontanen Perforation der Retentionsgeschwulst liegt, dass da, wo die Müllerschen Gänge sich am ersten aneinander legen, auch der Punkt ist, wo der Schwund des Septums derselben beginnt, um dann in entgegengesetzten Richtungen gleichmässig fortzuschreiten. Infolgedessen wird dort auch, wenn bei einer Bildungshemmung das Septum nicht schwindet, ein locus minoris resistentiae geschaffen sein, der am ehesten dem durch Flüssigkeitsstauung bedingten Drucke nachgiebt und eine Perforation entstehen lässt.

In unserem Falle geht aus der Anamnese hervor, dass die Perforation schon vor der Senkung der Retentionsflüssigkeit bis zur Vulva entstanden ist. Es muss also das Septum des doppelten Uterovaginalkanales einen geringeren Widerstand geboten haben, wie die verklebten Vaginalwände, wahrscheinlich waren letztere aber durch den vor der Perforation in dem Retentionssacke herrschenden Druck schon etwas gelockert, und es wurde durch die Auflockerung

Digitized by Google

des Cervix in der Schwangerschaft die Perforation in dem Septum zeitweise verlegt, so dass später, obschon ein starker Druck als vis a tergo fehlte, die Flüssigkeit sich dem Gesetz der Schwere folgend senkte. Die Perforation stellte jetzt nur noch ein Ventil dar, durch welches sich das zuviel angesammelte Sekret, wenn die Spannung in dem Retentionssacke eine gewisse Grösse erreicht hatte, entleerte.

Eine Erklärung für das Zustandekommen der Eiterbildung in der geschlossenen Hälfte eines doppelt angelegten Genitalkanales begegnet manchen Schwierigkeiten.

Namentlich für die kongenitalen Atresien ist dieser Vorgang nicht so einfach zu erklären.

Bei der Voraussetzung einer primär eitrigen Sekretion in den kongenital geschlossenen Retentionssack hinein wäre nach Frank[21]) in erster Linie an Tuberkulose als ätiologisches Moment zu denken. Diese Entstehungsweise glaube ich im Vergleich zu dem Befunde, der gewöhnlich bei dieser Erkrankung erhoben wird, für unsere Kranke a priori von der Hand weisen zu können, zumal da dieselbe aus einer in dieser Beziehung einwandsfreien Familie stammt und auch selbst bisher nie Erscheinungen einer tuberkulösen Erkrankung oder der Veranlagung zu einer solchen geboten hat.

Mit der Annahme, dass das in dem geschlossenen Uterovaginalkanal sich ansammelnde Sekret erst sekundär in Vereiterung übergeht, kommen wir der Wahrscheinlichkeit schon näher. Die Wege, die die Eitererreger hierbei nehmen, können ganz verschiedene sein.

Eine hämatogene Infektion könnte nur dann als ätiologisches Moment für die Eiterbildung in dem Retentionssacke in Betracht kommen, wenn die Kranke zu der fraglichen Zeit an einer akuten Infektionskrankheit gelitten hätte. Die Möglichkeit der sekundären Infektion auf dem Lymphwege wäre bei der grossen Rolle, welche die aus dem Darm übergetretenen Bakterien für die entzündlichen Affektionen der Organe, namentlich der des kleinen Beckens spielen, schon eher in Betracht zu ziehen. Mit diesem ätiologischen Zusammenhange würde auch der für den durch Darmbakterien erzeugten Eiter charakteristische üble Geruch in Einklang zu bringen sein. Wir finden aber in der Anamnese keine Anzeichen für etwa früher überstandene peritonitische Attacken, die zu Verwachsungen geführt und so die Darmwand erst für die Bakterien durchgängig gemacht hätten.

Digitized by Google

Abgesehen davon, dass die Infektion der Retentionsflüssigkeit nach dem Zustandekommen der Perforation von dem linksseitigen Genitalkanale aus stattfinden konnte, eine Möglichkeit, die nach den allgemeinen Ansichten über die Cervix als baktericide Lokalität im Genitalkanale und speziell für die Gravidität durch die Untersuchungsresultate Walthards[30]) ausgeschlossen ist, bleibt nur noch übrig, auf den direktesten Infektionsmodus hinzuweiseu, dass nämlich von einer oberflächlichen oder tiefer gehenden, eventuell schon verheilten Verletzung der den Retentionssack verschliessenden Membran her die Infektionserreger in den Körper Einlass und in der Retentionsflüssigkeit einen geeigneten Nährboden fanden. Da auch hierfür sich keine anamnestischen Anhaltspunkte in unserem Falle ergeben, so muss die im Kindesalter überstandene Diphtheritis verantwortlich gemacht werden. Diese verursachte zunächst Atresie und brachte durch die in der Scheide oberhalb der ersteren deponierten Keime das sich dort ansammelnde Sekret zur Vereiterung.

Die Geschlechtsfunktion bei Verdoppelung des Uterovaginalkanales zeigt nach Müller[22]) mannigfache Abweichungen, die von dem Grade des Bildungsfehlers, der stärkeren oder schwächeren Ausbildung des Septums, sowie von dem Umstande abhängig sind, ob Atresieen vorhanden sind oder nicht. Breisky[18]) giebt von seiner Patientin mit Pyometra und Pyokolpos lateralis an, dass dieselbe seit ihrer Kindheit öfters ohne alle Veranlassung an Bauchschmerzen gelitten und vom 16. Jahre an genau alle 4 Wochen von krampfartigen Schmerzen im Unterleib befallen worden sei, die hauptsächlich auf der rechten Seite (der Seite der Atresie) bestanden. Diese schon in der Kindheit aufgetretenen, durch die Retention von Schleim in der atresierten Uterovaginalhälfte bewirkten Beschwerden führten unter allmählicher Volumenzunahme der Retentionsgeschwulst zu Beschwerden, unter denen die mechanische Behinderung der Harnentleerung und die Empfindung des Herabtretens eines Körpers gegen die Geschlechtsöffnung besonders hervortraten.

Dem gegenüber traten in unserem Falle erst nach mehrjährigem Bestehen der Menstruation Störungen von Seiten des mit der Atresie behafteten Uterovaginalkanales auf. Nach Neugebauer[17]), der in seiner Zusammenstellung darauf aufmerksam macht, dass zwischen dem ersten Auftreten der menstruellen Ausscheidungen und dem Auftreten der dymenorrhöischen Erscheinungen von seiten der atretischen Uterovaginalhälfte ein Zeitunterschied von 3 Jahren liegen kann, ist dies als der Ausdruck für den ungleichzeitigen Beginn der menstru-

Digitized by Google

ellen Funktion in den beiden Hälften des doppelten Genitalkanales aufzufassen. Auch die Angabe Neugebauers[17]), dass die offene Hälfte des in Rede stehenden Kanales diejenige ist, in welcher zuerst die menstruale Ausscheidung stattfindet, ist für unseren Fall zutreffend. Vielleicht ist hierbei auch der durch den Coitus durch den offenen Scheidenkanal verursachte Orgasmus mit sekundärer Hyperämie von Einfluss.

Neben den durch die Atresie bedingten Menstruationsanomalieen, deren Charakteristikum darin liegt, dass, trotzdem der freie Abfluss der Menstruation vorhanden ist, doch alle Zeichen eines Hämatokolpos resp. Hämatometra mit ihren Folgezuständen eintreten, bieten die Verdoppelungen des Uterovaginalkanales, einerlei ob dieselben mit Atresie verbunden sind oder nicht, die hauptsächlichsten Anomalieen in der Geburt. Entsprechend den meisten Angaben in der Litteratur wurde auch in unserem Falle eine Störung im Verlaufe der Geburt hauptsächlich von seiten des Uterovaginalseptums beobachtet, wozu als Besonderheit noch das Geburtshindernis von seiten der Atresie hinzukam. Am meisten Ähnlichkeit hat diese Beobachtung neben der von Rossa[23]) mit dem von Halban[5]) beschriebenen Falle. Wenn jedoch letzterer das Bestehen des Defektes im Septum des doppelten Genitalkanales vor der Geburt für unwahrscheinlich hält, vielmehr der Ansicht zuneigt, dass das von Haus aus dünne Septum in Analogie zu der queren Abtrennung der Muttermundslippe (Schauta[24]), durch den infolge seitlicher Abweichung gegen dasselbe andrängenden kindlichen Schädel zerreisst, so ist dem entgegenzuhalten, dass nach den früher erwähnten Ansichten über den Stillstand im Schwunde des Septums dort auch das Loch im Septum schon vor der Geburt bestanden haben kann.

Dagegen ist es wohl zu erklären, dass der kindliche Schädel das Loch in dem dünnen Septum, welches wir vor Beginn der Geburt sicher konstatieren konnten, zum Durchtritt benutzte, zumal er durch die Sinistroversion des Uterus schon eine nach rechts hin abweichende Richtung hatte. Dort fand er nämlich im Vergleich zu dem bei der erstgebärenden Person immerhin ziemlich resistenten äusseren Muttermunde den geringeren Widerstand.

Das letzte Hindernis fand der Fötus in der Vulva, wo sich die Atresie geltend machte, bis durch eine breite Incision dort Luft geschaffen wurde. Bei weiterem spontanen Verlauf der Geburt lag hier die Gefahr einer centralen Dammruptur nahe. Es

Digitized by Google

war nämlich während der Wehen zu beobachten, wie der kindliche Schädel am meisten die Gegend zwischen Vulva und After etwas rechts von der Mittellinie vorwölbte. Dieser von der Norm abweichende Weg war wohl vorbereitet durch die Senkung des Inhaltes der atresierten Vagina in den rechten paraproktalen Raum, sowie durch die nachträglich nachgewiesene, von vorn rechts oben nach hinten rechts unten gehende halbspiralige Drehung der beiden Scheiden zu einander, ein Verhältnis, auf dessen Vorkommen bei Genitalverdoppelung zuerst W. A. Freund[25]) die Aufmerksamkeit lenkte.

Die Placenta, deren Lösung und Austreibung ohne die so oft bei Uterusverdoppelung eintretende Blutung erfolgte, wurde naturgemäss auf dem vom Fötus vorbereiteten Wege geboren.

Was die Lage des Kindes anbelangt, so scheint es bei Durchsicht der Litteratur, als ob unser Fall im Einklang mit den allgemeinen Angaben über das Vorwiegen der Geradlagen bei Verdoppelung des Genitalkanales stehe.

Auch die Thatsache, dass die Geburt vor dem normalen Ende der Schwangerschaft stattfand, kann bei der relativ häufigen Beobachtung von Frühgeburten bei Doppelbildungen der Genitalien nicht befremden.

Entsprechend den Angaben der meisten Autoren war auch der Wochenbettsverlauf in unserem Falle ein ungestörter, obschon man demselben in Anbetracht des jauchigen Inhaltes der einen Genitalhälfte mit Besorgnis entgegensah. Nur die paraproktale Eitersenkung, die nachträglich noch das Rektum usurierte, machte eine Gegenincision nötig, worauf dann eine glatte Heilung folgte. Die Fistel wurde später plastisch geschlossen.

Dass der Abgang einer Decidua aus dem nicht graviden Uterus trotz darauf gerichteter Aufmerksamkeit nicht beobachtet wurde, kann nicht Wunder nehmen. Nach den Untersuchungen von Landau und Rheinstein[26]) ist nämlich bei allen Arten von Verschlussbildung, sei es bei einfacher, sei es bei doppelter Anlage des Genitaltraktus, die Schleimhaut ursprünglich in ganzer Ausdehnung wie unter normalen Verhältnissen angelegt, bei Rückhaltung des Menstrualblutes geht dieselbe aber sekundär im Verhältnis zu der Zeit und der Höhe des auf sie ausgeübten Druckes der angesammelten Flüssigkeit durch Druckatrophie zu Grunde. Es wird also in der ersten Zeit nach erlangter Geschlechtsreife in unserem Falle die Uterusschleimhaut menstruiert haben. Später ist sie dann

Digitized by Google

durch Druckatrophie zu Grunde gegangen und infolgedessen konnte von der Bildung einer Decidua in dem nicht schwangeren Uterus keine Rede mehr sein. Wenn wir uns nicht durch die mikroskopische Untersuchung ausgekratzter Schleimhautstückchen von diesem Verhalten überzeugt haben, so geschah dies aus dem Grunde, weil wir durch die hierbei gesetzten Verletzungen die Kranke der fast absolut sicheren Infektion nicht aussetzen wollten.

Zur Besprechung der Diagnose der Doppelbildungen des Genitalkanales übergehend, möchte ich hervorheben, dass es von der grössten Bedeutung ist, eine solche wegen der eventuell zu erwartenden Geburtsstörungen möglichst frühzeitig, jedenfalls schon in der Schwangerschaft zu stellen.

Im nicht graviden Zustande und in den ersten Schwangerschaftsmonaten wird die Missbildung bei aufmerksamer Untersuchung wohl meist erkannt werden. Grössere diagnostische Schwierigkeiten bieten sich bei weiter vorgeschrittener Gravidität und namentlich während der Geburt. Sehr häufig führt ein Zufall auf die Erkenntnis der Verdoppelung des Genitalkanales, indem bei einer Untersuchung der ahnungslosen Patientin gelegentlich das Vorhandensein einer doppelten Scheide oder Portio konstatiert wird. Weder diese Zufälligkeit, noch auch die Angabe, dass Frauen mit Uterusverdoppelung sich durch eine beträchtliche Körperbreite auszeichnen, „als habe die Natur in ein doppeltes Subjekt auseinander gehen wollen," war bei unserer Patientin zutreffend. Auch aus den allgemeinen Wachstumsverhältnissen des Körpers liess sich bei der geringen Anzahl und der Unvollständigkeit der meisten diesbezüglichen Veröffentlichungen kein Schluss auf die Genitalmissbildung ziehen.

Wohl dagegen hat die Veröffentlichung Hegars ([27]), dessen Verdienst es ist, zuerst auf das eigentümliche Zusammentreffen von abnormer Behaarung und Uterus duplex aufmerksam gemacht zu haben, mit dazu beigetragen, uns bei dem im Anfange ziemlich kompliziert zu deutenden Befunde den richtigen Aufschluss zu geben. Nach ihm haben diese beiden Anomalien eine gemeinsame Ursache, „eine Entwickelungsstörung, bewirkt durch eine uns unbekannte Schädlichkeit, welche die Frucht getroffen hat" und es ist deshalb der ungewöhnlichen Behaarung beim Weibe mehr Beachtung zu schenken, als dies gewöhnlich geschieht.

Die Schwierigkeiten für das Erkennen der Anomalie, die dadurch gegeben waren, dass die eine Hälfte atretisch, und durch Sekretretention in einen Tumor verwandelt war, liessen sich durch

Digitized by Google

den lokalen Befund überwinden. Wenngleich anamnestisch keine peritonitische Reizerscheinungen festzustellen waren, so brachte uns doch das Druckgefühl auf die Beckenorgane, die Dysmenorrhoe, kurz alle Symptome der schon vor Beginn der Gravidität bestehenden Hämatometra, während der Monatsfluss weiter dauerte, auf die richtige Fährte. Dazu kam noch die Angabe, dass in der intermenstruellen Zeit ein übelriechender eitriger Ausfluss manchmal mit schwarzen übelriechenden Blutgerinnseln vermischt bestanden habe, der auch in der Gravidität nicht gewichen sei.

Bei der inneren Untersuchung musste zunächst der die linke Scheidenwand bis zur Vulva herab vorwölbende Tumor auffallen. Es ist wohl dem Einfluss der Schwere zuzuschreiben, dass der Tumor, den der zuerst konsultierte Arzt hoch oben in der Vagina konstatierte, sich allmählich bis zur Vulva hinabsenkte, indem der Inhalt die früher verklebte untere Partie der Scheide von oben her auseinander sprengte. Die Gestalt des Tumors „glich einer herabhängenden, nicht ganz gefüllten, elastischen Blase mit dickem unteren Ende und schmalem Halse". Nach der Ansicht W. A. Freunds[25]) beruht diese ampullenartige Ausdehnung des abhängigsten Abschnittes des Sackes darauf, dass das Blut sich zunächst, dem Gesetz der Schwere folgend, an der tiefsten Stelle des Kanales ansammelt. Dass dabei die spontane Ruptur nicht an der abhängigsten Partie erfolgte, ist nach demselben Autor darauf zurückzuführen, dass die Vaginalwand in den unteren Partien bedeutend dicker und faltiger ist, als in den oberen.

Der Sitz der Perforationsstelle war, nachdem der Abgang des Sekretes durch den Muttermund der linken Seite durch Druck auf den in der Scheide sich vorwölbenden Tumor ad oculos demonstriert werden konnte, nur noch in dem Septum zwischen den beiden Uteri zu vermuten. Thatsächlich kam auch der in den linken Cervikalkanal eingeführte Zeigefinger ca. 1 cm oberhalb des Os externum in die Perforationsstelle im Septum.

Auch den schon von Veit (nach Breisky[18]) hervorgehobenen diagnostischen Wert der eigentümlichen Form des sagittal gestellten halbmondförmigen Muttermundes konnten wir bestätigen. Die mediale Hälfte des Cervix und des Laquear vaginae der schwangeren Seite war nämlich derartig an der Ausdehnung der rechten Seite beteiligt, dass die mediale Wand der ersteren in den Tumor überzugehen schien. Der laterale Teil der linken Portio ragte in normaler Weise vor, so dass er die laterale Umrandung des mit der

Digitized by Google

Konkavität nach rechts schauenden sichelförmigen Muttermundes bildete.

Von dem Gebrauch der Sonde, die sonst bei der Diagnose manchmal gute Dienste leistet, mussten wir in Anbetracht der Zugänglichkeit nur der schwangeren Hälfte des Uterus von vornherein absehen.

Desgleichen war für uns ein Moment nicht zu verwerten, auf welches Pfannenstiel[7]) die Aufmerksamkeit lenkte, das nach seiner Ansicht vielleicht nicht unwesentlich für die Diagnose des doppelten Uterus ist. Es soll nämlich das Ligamentum rotundum der geschwängerten Seite vor dem Uterus ungefähr in der Parasternallinie senkrecht nach unten zur Leistengegend verlaufen.

Dagegen konnten wir für die unter der Geburt meist sehr schwere Diagnose ein Verhältnis feststellen, über welches Schatz[28]) sich folgendermassen äussert: „Im Verlaufe der Geburt wird das vorher versteckte nicht schwangere Horn mit dem inneren Sphinkter des Uterus, der selbst bis 5 cm und mehr über den Beckeneingang emporgezogen wird, höher in den Unterleib gehoben und deutlich fühlbar."

Ein weiteres diagnostisches Merkmal gab uns die seitliche Verlagerung der schwangeren Gebärmutter und die Vergrösserung der beiden Uteri im Verlaufe der Gravidität. Während diese aber bei einfacher Verdoppelung des Uterovaginalkanales ohne Atresie in der nicht graviden Hälfte auf Bildung einer Decidua zurückzuführen ist, kam es bei unserer Patientin aus früher auseinander gesetzten Gründen nicht zur Bildung einer Decidua; der Grund zu der Vergrösserung des rechten Uterus war vielmehr die Sekretretention. Dass diese sich bis in den Uterus hinauf erstrecken konnte, obwohl im Cervix eine Perforation bestand, ist vielleicht so zu erklären, dass letztere durch eine Art von Ventilverschluss nur dann dem Sekrete Abfluss gestattete, wenn ein gewisser Inhaltsdruck in dem Retentionssacke vorhanden war.

Sehr deutlich ist nach den Angaben in der Litteratur die Trennung der beiden Uterushörner zu erkennen, wenn beide Hälften geschwängert sind, besonders bei den ausgesprochensten Formen der Doppelbildung, indem dann die Wehen meist alternierend in den beiden Hörnern beobachtet werden.

Mit Recht betont aber Pfannenstiel[7]), dass, will man ein ganz klares Bild von dem Vorhandensein und der Gestalt des Uterus duplex bicornis haben, die Untersuchung gleich nach der

Digitized by Google

Entbindung von entscheidendem Werte ist. In zweifelhaften Fällen von Verdoppelung der graviden Gebärmutter ist es deshalb geraten, die Entbindung abzuwarten. Alsdann ist eventuell in Narkose leicht unter Benutzung der verschiedenen Methoden und Hilfsmittel der kombinierten Untersuchung die Diagnose mit fast absoluter Sicherheit zu stellen, zumal da infolge der Gravidität und Geburt die Bauchdecken erschlafft und die Genitalien aufgelockert sind. Namentlich bei Atresie der einen Hälfte wird man dann gefahrlos diese beseitigen können und so wie bei Frau K. zur vollen Klarheit kommen.

Die Prognose der Geburt bei Uterus duplex bicornis, die sich insofern ungünstig gestaltet, als in ihrem Verlaufe Störungen eintreten, deren Folgen schädigend auf das Wochenbett einwirken, und die lediglich durch die Missbildung bedingt sind, wies die Therapie schon frühzeitig in die richtige Bahn. Vor allen Dingen handelte es sich hierbei darum, eine Hauptgelegenheit zur Einwanderung von Infektionskeimen, die vielfachen während der Austreibungsperiode zu stande kommenden Verletzungen des Septum, auszuschalten. Diese grösseren oder kleineren Zerreissungen, die namentlich im Scheidenseptum stattfinden, sodann aber auch die Thatsache, dass das Septum bei stärkerem Baue dem andrängenden Kindesteile erheblichen Widerstand leisten kann, bewogen C. Braun [29]) in seinem Lehrbuch der Geburtshilfe die Durchschneidung der Zwischenwand bei doppelter Scheide im Anfange der Austreibungsperiode als rationell zu empfehlen. Wenn diese Empfehlung so allgemein ausgesprochen für die unkomplizierte Verdoppelung des Uterovaginalkanales etwas zu weit ging, — konnte doch Kussmaul 10 Beobachtungen zusammenstellen, in denen trotz Entbindung die Scheidewand in der Vagina erhalten blieb — so wies die Thatsache, dass bei Atresie der einen Hälfte eines doppelten Uterovaginalkanales dieselbe manchmal, nachdem sie infolge von Sekretretention den höchsten Grad der Ausdehnung und Spannung erreicht hatte, spontan perforierte, die Beobachter schon frühzeitig auf eine operative Eröffnung des Blindsackes hin.

Naturgemäss war der Weg hierzu ein vaginaler, solange als der Tumor per vaginam für einen operativen Eingriff zugänglich war. Die Operationsverfahren nun, welche hierbei im Laufe der Zeit eingeschlagen wurden, schwankten nach Neugebauer ([17]) zwischen der Punktion der Geschwulst mit dem Troikart und der

Digitized by Google

mit dem Messer eventuell unter Ausschneiden eines Stückes aus der Wand des Geschwulstsackes.

Um die Gefahren, welche bei starker Gefässentwickelung in dem Septum einer Operation mit dem Messer drohen, zu umgehen, empfahlen Freund[20]) und Neugebauer[17]) die Durchtrennung des Septums namentlich bei messerscheuen Patientinnen mittels der elastischen Ligatur (ein von Freund jetzt verlassenes Verfahren) resp. der galvanokaustischen Schlinge.

Während nun, wenn bei Behandlung der geburtshilflichen Fälle von unkomplizierter Uterovaginalverdoppelung ein Eingreifen angezeigt ist, es sich um allgemein geburtshilfliche Eingriffe z. B. eine seitliche Abweichung des Kopfes infolge schiefer Lage des graviden Uterus handelt, die durch Geradestellung desselben oder durch zweckmässige Lagerung auf die Seite gehoben wird, erfordert die Komplikation von Geburt, Verdoppelung des Genitalkanales und Atresie mit Retention in der einen Hälfte als ersten Eingriff die Entleerung des Sackes.

Die Notwendigkeit einer möglichst frühzeitigen Eröffnung und Verkleinerung eines derartigen Sackes ergiebt sich schon allein aus dem daraus resultierenden räumlichen Missverhältnis zwischen dem Geburtswege und dem vorangehenden Kindesteile. Es wird nämlich, begünstigt durch die nach der Seite geneigte Lage des geschwängerten Uterus und durch die partielle Ausfüllung des kleinen Beckens der Kopf entweder verhindert in dasselbe einzutreten und weicht nach der Seite ab, oder durch Geradstellung des Uterus wird die Fruchtaxe in die Führungslinie des Beckens gebracht und dann wird durch den herabdrängenden Kindesteil der von oben komprimierte Inhalt des Retentionssackes unter eine so grosse Spannung versetzt, dass, falls nicht künstlich Luft geschaffen wird, eine Ruptur der Weichteile mit Entleerung des Blindsackes nach aussen als einzige Möglichkeit übrig bleibt.

Der am wenigsten blutigen Operationsmethode wird hierbei natürlich der Vorzug zu geben sein. Denn abgesehen davon, dass die Rücksicht auf die in der Nachgeburtsperiode bei Genitalverdoppelungen oft eintretenden Blutungen von vornherein zum Blutsparen auffordern, ist auch der Vorteil, dass dabei die Eröffnung vieler Gefässe, die die günstigsten Verhältnisse zur Aufnahme von Infektionskeimen abgeben, möglichst sorgfältig vermieden wird, nicht gering anzuschlagen. Dies Moment fällt um so mehr in die Wag-

Digitized by Google

schale, als es sich bei Eiterbildung in dem Retentionssacke um äusserst infektiöses Material handelt.

Wenn wir im vorliegenden Falle die Eröffnung mit dem Messer vornahmen, so konnten wir das ruhig thun, da wir uns vor Beginn der Geburt und damit vor Eintritt der grössten Spannung in der verschliessenden Membran davon überzeugt hatten, dass in derselben keine besonders grossen Gefässe verliefen. Auch die horizontale Richtung der Incision wurde mit Absicht gewählt, um später, falls das Septum beim Coitus hindern oder sonstige Beschwerden machen sollte, in der eingeschlagenen Richtung weiterschneiden zu können.

Jedenfalls würde es sich dann empfehlen, in allen derartigen Fällen die Trennung des Septums bis in die Perforationsstelle hinein durchzuführen. So wird man möglichst einfache Verhältnisse herstellen, indem man den Uterus bicornis bicollis cum vagina duplice et atresia vaginae dextrae in einen gewöhnlichen Uterus bicornis verwandelt.

Litteratur.

1) Rokitansky, Über Atresie des Uterus und der Vagina bei Duplizität derselben. Zeitschr. d. Gesellsch. d. Ärzte in Wien 1859.

2) Kussmaul, Von dem Mangel, der Verkümmerung und Verdoppelung der Gebärmutter. 1859.

3) Foerster, Die Missbildungen des Menschen etc. II. Aufl. 1865.

4) Fürst, Über Bildungshemmungen des Uterovaginalkanales. Monatsschr. f. Geburtsk. u. Frauenkrankh. Bd. XXX. 1867.

5) Halban, Beitrag zur Kenntnis der Geburten bei Uterus bicornis bicollis. Arch. f. Gynaekolog. Bd. LIX, Heft 1. 1899.

6) Krieger, Monatsschr. f. Geburtsk. 1858. Bd. 12, Heft 3.

7) Pfannenstiel, Festschr. d. deutsch. Gesellsch. f. Geburtsh. u. Gynaekolog. 1894.

8) Thiersch, Bildungsfehler der Harn- u. Geschlechtswerkzeuge eines Mannes. Münch. illustr. med. Zeitg. 1852. Bd. I, H. 1.

9) Pick, Zur Anatomie u. Genese der doppelten Gebärmutter. Archiv f. Gynaekolog. Bd. LVII, Heft 3. 1899.

10) Rob. Meyer, Zur Entstehung des doppelten Uterus. Zeitschr. f. Geburtsh. u. Gynaekolog. Bd. XXXVIII, Heft 1. 1898.

11) Mettenheimer, Unvollkommene Duplicität d. Geschlechtsorgane bei einem neugeborenen Kinde weibl. Geschlechts mit Atresia ani. Archiv f. Gynaekolog. Bd. L, Heft 2. 1896.

Digitized by Google

12) Holzapfel, Retroflexio der nicht graviden Hälfte eines Uterus didelphys als Geburtshindernis. Centralbl. f. Gynaekolog. 1893. Nr. 38.

13) W. A. Freund, Über Akromegalie. Volkmanns Sammlung klin. Vorträge, Nr. 329/30.

14) Nagel, Zur Lehre von der Atresia der weiblichen Genitalien. Zeitschr. f. Geburtsh. u. Gynaekolog. Bd. XXXIV, 1896. S. 381.

15) Veit, Über Hämatrosalpinx bei Gynatresien, ebenda S. 533 und Berl. klin. Wochenschr. 1896. Nr. 16.

16) Olshausen, Zeitschr. f. Geburtsh. u. Gynaekolog. Bd. XXXIV, 1896, S. 535.

17) Neugebauer, Einseitige Hämatometra bei zweigeteiltem Utero-vaginalkanale. Arch. f. Gynaekolog. Bd. II, 1871.

18) Breisky, Pyometra und Pyokolpos lateralis als Folge von Atresia einer rudimentären Scheidenhälfte bei Uterus septus, ebenda 1871.

19) v. Sicherer, Uterus bicornis bicollis. Pyometra u. Pyokolpos lateralis infolge von Atresia vaginalis dextra. Arch. f. Gynaekolog. Bd. XIII, 1892.

20) W. A. Freund, Beiträge zur Pathologie des doppelten Genitalkanales. Zeitschr. f. Geburtsh. u. Gynaekolog. Bd. I, 1877.

21) Frank, Ein Fall von Pyokolpos nach vaginaler Atresie. Centralbl. für Gynaekolog. 1893.

22) P. Müller, Die Krankheiten des weiblichen Körpers in ihren Wechselbeziehungen zu den Geschlechtsfunktionen 1888.

23) Rossa, Geburtsfall bei Uterus didelphys. Wiener klin. Wochenschr. 1892.

24) Schauta, Über eine seltene Art von Kontinuitätstrennung am Cervix uteri. Wiener med. Presse 1880.

25) W. A. Freund, Zwei Fälle von Hämatometra und Hämatokolpos lateralis bei Atresie eines rudimentären Scheidenkanales eines Uterus duplex. Beiträge z. Geburtsh. u. Gynaekolog. 1873.

26) Landau u. Rheinstein, Über das Verhalten der Schleimhäute in verschlossenen und missbildeten Genitalien und über Tubenmenstruation. Arch. f. Gynaekolog. 1892.

27) Hegar, Abnorme Behaarung und Uterus duplex. Beiträge zur Geburtsh. u. Gynaekolog. 1898. B. I, S. 111.

28) Schatz, Sieben Fälle von unvollkommener Vereinigung des weibl. Genitalkanales bei Erwachsenen. Arch. f. Gynaekolog. 1871.

29) C. Braun, Lehrbuch der Geburtshilfe.

30) Walthard, Bakteriologische Untersuch. des weibl. Genitalsekrets in graviditate und im Puerperium. Arch. f. Gynaekolog. Bd. 48, 1895.

Digitized by Google

Aus der Frauenklinik der Universität Basel.

Wie erfährt man am besten die höchsten Tagestemperaturen im Wochenbett?

Von

Dr. E. Wormser,

II. Assistenzarzt.

Jedem, der sich mit Fieberstatistik im Wochenbett beschäftigt, tritt als ungelöstes Rätsel die grosse Differenz der Morbidität entgegen, die aus den verschiedenen Anstalten berichtet wird. Wenn wir uns auch mit Ahlfeld[1]) einverstanden erklären können, dass „mehr weniger genaue Temperaturmessung eine Hauptursache der verschiedenen Morbiditätsstatistiken ausmache", so glauben wir nicht, dass man damit alles zu erklären vermag. — An hiesiger Klinik, deren Messungen auch Ahlfeld nicht angreift, wurde 1897 bei 970 Wöchnerinnen eine Gesamtmorbidität von 17,54 %, 1898 bei 1121 Wöchnerinnen eine solche von 15,2 % konstatiert.[2]) — Hofmeier[3]) hatte in den Jahren 1894—96 eine Morbidität von 8,9 %, die in den 2 nächsten Jahren nur um weniges, auf 10,6 % stieg, trotzdem nun, nach dem Postulate von Ahlfeld, Puls und Temperatur ausnahmslos vom Assistenten festgestellt wurden, was vorher nicht oder nicht regelmässig geschehen war. Wenn ferner Roepke[4]) aus der Erlanger Klinik bei der doch gewiss einwandsfreien Rektalmessung über eine Morbidität von 20,4 % berichtet, die nach Ahlfelds eigener Berechnung bei Achselhöhlenmessung auf 14 % sinken würde, so ist die Differenz zwischen diesen Zahlen und den Resultaten vieler Anstalten, z. B. Marburg[5]) (33,4—35,4 %),

[1]) Zeitschr. f. Geb. u. Gyn. Bd. 40, pag. 408.

[2]) Notiz bei der Korrektur. Die Gesamtmorbidität des Jahres 1899 beträgt bei 1228 Wöchnerinnen und 2 mal vorgenommener Messung 13,0 %.

[3]) Samml. klin. Vortr. 1897, Nr. 177 u. Berl. klin. Woch. 1898, pag. 1009.

[4]) cit. bei Ahlfeld.

[5]) Ahlfeld, Zeitschr. f. Geb. u. Gyn. Bd. 41, pag. 3.

Digitized by Google

Berlin[1]) [kgl. Univ.-Frauenklinik] (39,1 %) etc. eine so grosse, dass die Annahme einer ungenauen Messung, die nach dem Gesagten weder für unsere Klinik, noch bei Hofmeier oder Roepke gerechtfertigt wäre, dieselbe nicht zu erklären vermag.

Wir suchten deshalb nach anderen Ursachen für die Verschiedenheit der Resultate und wir erblickten eine Möglichkeit der Erklärung darin, dass die Tagesschwankungen der Temperatur ihren Einfluss geltend machen könnten, indem an den verschiedenen Anstalten nicht zur gleichen Zeit gemessen und infolgedessen nicht das gleiche Ergebnis erzielt würde.

Die Frage nach diesen a priori schon mit Sicherheit anzunehmenden Schwankungen war aber auch an sich interessant und die Lösung derselben namentlich vom Standpunkt einer wirklich wissenschaftlichen Messung direkt geboten.

Die ideale Methode zur Erreichung des Zieles wäre die Einführung eines selbstregistrierenden Thermometers in die Vagina, der dann während des ganzen Wochenbettes liegen bleiben und die denkbar exaktesten Werte in kurzen, regelmässigen Intervallen auf einen neben dem Bett befindlichen Registrierapparat aufzeichnen würde — ungefähr so, wie die bekannten Messapparate den Wasserstand eines Flusses auf einer sich langsam bewegenden Papierrolle selbständig notieren. Diese Idee ist nicht unausführbar; sie begegnet jedoch so vielen praktischen Schwierigkeiten, dass wir darauf verzichteten, uns ein derartiges Instrument herstellen zu lassen. Ich begnügte mich deshalb, auf Anregung meines hochverehrten Chefs, damit, 2stündliche Messungen der Achselhöhlentemperatur vornehmen zu lassen.

Wie ich aus einer Bemerkung von Schäffer[2]) entnehme, hat schon J. Veit das Postulat aufgestellt, dass die Messungen alle 2 Stunden, und zwar Tag und Nacht, vorgenommen werden sollten. Schäffer selbst sagt im Anschluss daran folgendes: „Will man aus den Temperaturmessungen schwerwiegende Folgerungen ziehen, so muss einigermassen Sicherheit existieren, dass in der That jede Steigerung auch aufgezeichnet worden ist.“ Er hat denn auch durch seinen Assistenten Dr. Kalmus diesbezügliche Erhebungen anstellen lassen[3]), die zu folgendem Resultate führten:

[1]) Koblanck, Zeitschr. f. Geb. u. Gyn. Bd. 34, pag. 278.

[2]) Referat über „Bakteriol. des weibl. Genitalkanals“ v. Menge u. Krönig, Monatsschr. f. Geb. u. Gyn. Bd. V, pag. 392.

[3]) Kalmus, Centralbl. f. Gyn. 1898, pag. 497.

Digitized by Google

Bei 300 (gynäkologischen) Patientinnen wurde an 2639 Tagen 2—3—4 mal täglich gemessen. In $22^1/_4\%$ der Tage war die Mittagstemperatur die höchste. An 242 (ausgewählten) Tagen fand sich das Maximum in beinahe der Hälfte der Fälle zwischen 9 und 10 Uhr abends. — K. spricht die Vermutung aus, dass dieselben Erfahrungen sich wohl auch bei Wöchnerinnen würden gewinnen lassen.

Diese Ansicht kann ich nun bestätigen. Die von morgens 7 bis abends 9 Uhr 2 stündlich sich wiederholenden Messungen wurden an 150 Wöchnerinnen vorgenommen. Eine grössere Zahl der Frauen zu diesen Versuchen heranzuziehen, verbot die erhebliche Mehrarbeit, die solche Messungen verursachen, sowie die nicht zu unterschätzende Ermüdung der Wöchnerinnen. Zudem dürfte diese Zahl von 150 zu den aus den Resultaten gezogenen Schlüssen völlig genügen. Dass die Messungen nicht auch noch nachts fortgesetzt wurden, bedarf wohl keiner weiteren Erklärung; wir hätten da mit Sicherheit einen Streik sowohl der Diakonissinnen als der Wöchnerinnen heraufbeschworen!

Die Temperaturmessungen wurden an 150 Wöchnerinnen, ohne Auswahl, vorgenommen. Von morgens 7 bis abends 9 Uhr wurde alle 2 Stunden der Thermometer für 15—20 Minuten in die Achselhöhle eingelegt. Da auf die Art und Weise, wie dies im Detail geschieht, viel Wert gelegt wird, und zwar mit vollem Recht, so will ich den bei uns üblichen und für die Serie der 2 stündlichen Messungen ebenfalls adoptierten Modus faciendi genau angeben: Für jede Wöchnerin existiert ein wohl geprüfter Maximalthermometer, der in die vorher sorgfältig ausgetrocknete Achselhöhle eingelegt wird. Ausnahmslos liess ich die Frauen den Ellbogen des den Thermometer haltenden Armes durch die andere, freie Hand stützen, wodurch eine Ermüdung und infolge davon ein Herabsinken des Armes verhindert werden kann. Geübte, meist schon seit langer Zeit an unserer Anstalt thätige Diakonissinnen, welche über die Wichtigkeit und alle Details der Technik einer genauen Messung orientiert sind und dabei nicht fürchten müssen, für eine event. gesteigerte Zahl von Fieberfällen verantwortlich gemacht zu werden, besorgten, jede in ihrem Zimmer mit 4—6 Wöchnerinnen, die Messungen zu den verschiedenen Tageszeiten. Nur abends 5 Uhr kam nach wie vor der Unterassistent (cand. med.), um das Einlegen der Thermometer und das Ablesen zu besorgen, wobei stets darauf geachtet wurde, ob das Instrument auch richtig lag. War das

Digitized by Google

nicht der Fall, so wurde es nochmals für 10 Minuten in korrigierter Lage belassen. Ich selbst beteiligte mich sowohl abends 5 Uhr als unter Tags öfters persönlich am Kontrollieren und Ablesen, so dass ich mir über den Grad der Zuverlässigkeit der Diakonissinnen ein ziemlich sicheres Urteil bilden konnte. Ich muss gestehen, dass sie meine Erwartungen in dieser Hinsicht übertroffen haben, offenbar weil sie seit langer Zeit gewöhnt sind, auf die Temperaturmessungen ihre ganze Aufmerksamkeit zu lenken. Einen objektiven Beweis für ihre Zuverlässigkeit finde ich darin, dass die Temperaturen bei ein und derselben Wöchnerin meist eine grosse Konstanz aufwiesen: Die einen Wöchnerinnen hatten z. B. Temperaturen, die sich immer nur zwischen 36° und 37° bewegten, während bei anderen der Thermometer konstant Temperaturen um 37,0° herum anzeigte; noch andere hatten fast stets um dieselbe Stunde ihr Tagesmaximum und endlich waren die Differenzen zwischen den von der Schwester tagsüber beobachteten und der um 5 Uhr vom Unterassistenten festgestellten Temperatur nur selten erhebliche. All diese Thatsachen bieten ja keine absolute Garantie für eine wirklich wissenschaftliche Messung; hierzu sind sogar die Zahlen von Ahlfeld, der neben jeder Wöchnerin eine Schülerin stehen hat, nicht einwandsfrei genug, denn dafür müsste eigentlich statt der letzteren auch ein Mediziner das Liegen des Thermometers überwachen. Aber die erwähnten Punkte geben doch eine gewisse Sicherheit, dass jeweilen die wirklichen Körpertemperaturen erfahren wurden.

Wenn ich auch selbstverständlich den durch die Schwestern ausgeführten Messungen nicht den gleichen Grad der Genauigkeit zutrauen darf, wie denjenigen eines ärztlichen Personals, so halte ich sie doch für hinreichend exakt, um damit operieren zu können, um so mehr, als für unseren vorliegenden Zweck häufig nicht die absoluten, sondern die relativen Zahlenwerte, in ihrem gegenseitigen Verhältnis zu einander, von Wichtigkeit sind. Will man deshalb einen bestimmten Prozentsatz von Fehlern annehmen, so bleibt derselbe für alle von den Schwestern ausgeführten Messungen derselbe, so dass diese letzteren untereinander verglichen und zu Schlussfolgerungen verwertet werden können.

Nach dieser notwendigen Einleitung wollen wir nun übergehen zur Behandlung der erhaltenen Zahlen. Ich muss da noch vorausschicken, dass es ursprünglich meine Absicht war, dieselben in Tabellen- oder Kurvenform als Belege für meine daraus gezogenen Schlüsse hier mit abzudrucken. Nachdem ich jedoch die Tabellen

Digitized by Google

angefertigt hatte, die aus 1500 kleinen, mit mehreren Ziffern gefüllten Quadraten zusammengesetzt sind, war es mir klar, dass ich weder der Verlagsanstalt den Druck, noch dem Leser das Studium derselben zumuten konnte.

Ich muss mich darauf beschränken, an einem kleinen Beispiel zu zeigen wie ich vorging. Mein Hauptzweck war, wie ich unten noch des näheren ausführen werde, der, einen Vergleich zu haben zwischen dem Tagesmaximum und der Temperatur um 5 Uhr abends. Jedem Wochenbettstag (1—10) entsprechen in der Tabelle 3 Felder; in die beiden Felder links kommen die Zeit und die Höhe des Tagesmaximums, in die Rubrik rechts die 5 Uhr-Temperatur. War das Maximum um 5 Uhr selbst, so wurde das zweite Feld frei gelassen. In das erste kamen alle Tageszeiten, an welchen das Maximum erreicht wurde, also öfters 2, 3 und mehr Zahlen.

Nr.	Wochenbettstag: Name	1 Maximum		5 h	2 Maximum		5 h	3 Maximum		5 h
1	Tschudin	3 h	37.4	37.2	7 h	38.3	37.9	7 h	38.2	38.1
2	Frank	5 h		37.0	5 u. 9 h		37.6	5 h		37.0
3	Walther	7 h	37.9	37.8	1 u. 5 h		37.5	5 h		37.4
4	Frey	3 h	38.1	37.6	7 h	37.6	37.4	1,3,9, h	37.5	37.3

Wie schon erwähnt, wurden 150 Wöchnerinnen je während 10 Tagen 8 mal täglich gemessen. Da unsere Wöchnerinnen am 10. Tage aufstehen, wurden die ersten 50 am 10. Tag nicht mehr regelmässig gemessen, so dass bei diesen letzteren nur 9 Tage gezählt werden konnten, später liess ich dann auch die ausserhalb des Bettes Befindlichen 2 stündlich messen. Es beläuft sich infolgedessen die Gesamtzahl der Wochenbettstage, an welchen die Feststellung der Temperatur ohne Unterbruch von morgens 7 bis abends 9 Uhr 2 stündlich erfolgte, nicht auf 1500, sondern auf 1448. — Die 8 Werte wurden notiert und ich zog aus denselben für jede Patientin das jeweilige Tagesmaximum aus; da öfters 2, 3, ja in einzelnen Fällen 4 bis 5 mal des Tages die Maximaltemperatur wiederkehrte, so ist natürlich die Zahl der Stunden des Maximums grösser, als die der Wochenbettstage; sie beträgt 1900.

Ausgehend von diesen beiden Zahlen können folgende 2 Fragen beantwortet werden:

Digitized by Google

1. An wieviel Wochenbettstagen fällt das Tagesmaximum auf eine bestimmte Stunde, z. B. auf abends 5 Uhr, der Zeit, zu welcher bis jetzt immer die Abendtemperatur festgestellt wurde?

2. Wie verteilen sich die Maxima auf die einzelnen Tagesstunden, d. h. wie oft fand sich die höchste Temperatur um 7, 9, 11 Uhr etc.?

Es ist klar, dass zur Beantwortung der ersten Frage nur die Zahl der Wochenbettstage in Betracht kommen kann: An den 1448 Wochenbettstagen fand sich 667 mal (d. h. in 46,2%) das Tagesmaximum um 5 Uhr; mit anderen Worten: misst man die Temperatur nur abends 5 Uhr, so hat man noch nicht in der Hälfte der Tage den wirklich höchsten Tageswert!

Dieses einigermassen überraschende Resultat fordert sofort zur Erledigung der 2. Frage auf: Findet sich eine Tagesstunde, bei der man öfters als um 5 Uhr das gesuchte Maximum feststellen kann? Zur Beantwortung derselben musste ich ausgehen von der Zahl 1900, welche alle bei den 8 täglichen Messungen erhaltenen Tagesmaxima an den 1448 Wochenbettstagen umfasst. Über die Verteilung derselben auf die verschiedenen Tageszeiten giebt folgende Tabelle Aufschluss:

Das Maximum fand sich um:

7^h a. m.	24 mal = 1,26%	3^h p. m.	193 mal = 10,16%
9^h a. m.	131 „ = 6,89%	5^h p. m.	667 mal = 35,10%
11^h a. m.	75 „ = 3,95%	7^h p. m.	295 mal = 15,53%
1^h p. m.	326 „ = 17,16%	9^h p. m.	189 mal = 9,95%

Daraus ergiebt sich, dass die Messung um 5 Uhr die weitaus günstigste ist.

Es handelt sich nun darum, diese beiden Resultate einer genaueren Prüfung zu unterziehen:

ad. 1: Wird nur 5 Uhr abends gemessen, so hat man in 46,2% der Tage das wirkliche Maximum; zählt man die seltenen Fälle, wo dasselbe bei der Morgenmessung (um 7 Uhr) sich findet, dazu, so zeigt sich, dass bei der bei uns bisher üblichen Methode der Feststellung der Tagestemperatur nur in etwa der Hälfte der Fälle das wirkliche Maximum zu unserer Kenntnis kam.

Diese Thatsache hat in ihrer allgemeinen Fassung nur theoretisches Interesse; sie erlangt jedoch sofort praktische Wichtigkeit, sobald sich das Maximum der Fiebergrenze nähert, da natürlich bei nur zweimal täglich vorgenommener Messung eine Anzahl von Fällen von vorübergehender Temperatur-

Digitized by Google

steigerung übersehen werden, Fälle, die ich der Kürze halber mit dem Ausdruck „larviertes Fieber" belege, im Gegensatz zum „manifesten" Fieber, das um 5 Uhr abends sich zeigte.[1])

Bei unseren 150 Wöchnerinnen gestaltet sich die Sache folgendermassen:

	Total der Fieberfälle[2])	24 = 16 % d. gem. Wöchner.	
davon:	Manifestes Fieber (auch od. nur um 5h)	14 = 9,8 % d.	„
	Larviertes Fieber (nie um 5h)	10 = 6,6 % d.	„
		= 41,6 % d.	Gesamtfieberf.

Wir hätten demnach bei der alten Methode der 2 mal täglich ausgeführten Messung eine Morbidität von 9,8 %, während bei 2 stündlicher Feststellung der Temperatur die Zahl der Fieberfälle sich um beinahe zwei Drittel vermehrt, sie steigt auf 16 %!

Dabei muss nun allerdings betont werden, dass es sich in den Fällen von „larviertem" Fieber fast stets um eine einmalige Steigerung während des ganzen Wochenbettes, also um „Eintagsfieber" handelte; nur in einem der Fälle zeigte sich die gleiche Erscheinung an 2 aufeinander folgenden Tagen, so dass bei den 10 Wöchnerinnen an 11 Tagen „larviertes" Fieber vorhanden war.

Nicht selten dagegen fand sich „larviertes" Fieber an den Tagen vor oder nach den „manifesten", den 5 Uhr-Fiebern, d. h. es wurde bei einem fieberhaften Wochenbett z. B. am 3. und 4. Tag um 5 Uhr abends die Temperatur über 38,0° gefunden und dabei am 5. oder sogar noch am 6. Tage um 5 Uhr Entfieberung, zu einer anderen Tageszeit jedoch noch febrile Temperatur. Solcher Tage von „larviertem" Fieber, die jedoch auf die Statistik keinen Einfluss ausüben, da ja das betr. Wochenbett bereits als febril notiert ist, fanden sich in 6 Fällen zusammen 13.

Nehmen wir die beiden Kategorien von „larviertem" Fieber zusammen, so war dasselbe an 11 + 13 = 24 Tagen zur Beobachtung gekommen.

---

[1]) In dem pag. 303 abgedruckten Beispiel meiner Tabellen ist das „larvierte" Fieber gesperrt, das „manifeste" fett gedruckt. (2. u. 3. Wochenbettstag von Frau Tschudin; erster Wochenbettstag von Frau Frey.)

[2]) Fieber-Temperatur über 38,0°; es sind alle Fälle, genitalen wie extragenitalen Ursprungs berücksichtigt.

Digitized by Google

Die pathologische Bedeutung des „larvierten“ Fiebers ist eine geringe, da es natürlich nie hohe Grade annehmen kann, ohne dass auch die 5 Uhr-Temperatur febril wird. Diese Thatsache wird erwiesen durch folgende Tabelle:

Temperaturmaxima an den 24 Tagen mit „larviertem“ Fieber:

38,1	8 mal	38,4	3 mal
38,2	8 „	38,5	2 „
38,3	2 „	38,7	1 „

In $^2/_3$ der Tage handelt es sich also um Steigerungen von 1 bis 2 Centigrad.

Andererseits ist die 5 Uhr-Temperatur an diesen Tagen von Interesse; sie betrug:

36,8	1 mal	37,7	3 mal
37,4	1 „	37,8	3 „
37,5	1 „	37,9	5 „
37,6	2 „	38,0	8 „

Zieht man in Betracht, dass in $^2/_3$ der Tage von „larviertem“ Fieber das Maximum 38,2° nicht überschreitet, während wieder in $^2/_3$ dieser Tage um 5 Uhr die Temperatur zwischen 37,8 und 38,0 schwankt, so kann man daraus schliessen — und ich kann dies aus den übrigen, nicht febrilen Werten meiner Tabellen bestätigen — dass die Differenz zwischen 5 Uhr-Temperatur und Tagesmaximum selten mehr als 5 Centigrade beträgt.

ad. 2: Gehen wir nun über zur zweiten Frage, der Verteilung der höchsten Tagestemperatur auf die einzelnen Stunden, so ergiebt die Zusammenstellung der 1900 gefundenen Maxima (s. pag. 304), dass am häufigsten — in über $^1/_3$ aller Tagesstunden — das Maximum sich um 5 Uhr abends zeigte.

Man wird mir vielleicht entgegen halten, dass dieses Überwiegen nur darauf zurückzuführen sei, dass um 5 Uhr das Ablesen der Thermometer vom Unterassistenten besorgt wurde. Ich kann diesen Einwand nicht ganz von der Hand weisen. Immerhin glaube ich, dass bei wirklicher Unzuverlässigkeit des Wartpersonals die Differenz zu Gunsten der 5 Uhr-Temperatur eine viel grössere gewesen wäre. Wenn zwischen den Prozentzahlen, die sich auf 11 und 1 Uhr beziehen, eine Differenz von 14 besteht, warum soll nicht die zwischen den entsprechenden Zahlen von 5 und 1 Uhr 18 betragen können? Jedenfalls glaube ich, berechtigt zu sein, aus

Digitized by Google

dem erhaltenen Resultate einen Schluss zu ziehen, nämlich den, dass wir allen Grund haben, die bisherige Messung um 5 Uhr abends beizubehalten; sie wird uns in einer grösseren Zahl der Fälle die wirkliche Maximaltemperatur angeben, als die Bestimmung der Temperatur zu irgend einer anderen Tageszeit.

Etwas überraschend war uns die Beobachtung, dass diejenige Zeit, zu der in 2. Linie (17,16 %) das Tagesmaximum sich einstellte, 1 Uhr mittags war, während es sich um 3 Uhr viel seltener (10,16 %) zeigte. Wahrscheinlich kommt dabei der Einfluss der Verdauung zum Ausdruck. — Sehr bezeichnend ist die Abnahme der Häufigkeit von 5 bis 9 Uhr abends: Das Maximum findet sich um 5 Uhr in 35 %, um 7 Uhr in 15,5 %, um 9 Uhr in 9,9 % der Messungen. Es ist dies ein Beweis mehr dafür, dass die Hauptstunde für die höchste Tagestemperatur wirklich 5 Uhr abends ist, und dass dies keinen Trugschluss infolge genauerer Messung jeweilen um diese Zeit bedeutet, andererseits erhellt daraus, dass die Fortsetzung der Messung die ganze Nacht durch, wie Veit verlangt, abgesehen von ihren praktischen Schwierigkeiten auch keinen sehr grossen Wert haben dürfte. — Nahezu wertlos für unseren vorliegenden Zweck ist die Messung um 7 Uhr morgens; zu dieser frühen Morgenstunde ist die Temperatur nur sehr selten hoch. Das Maximum fand sich nur in 1,26 % der Messungen ein, und auch da war gewöhnlich dieselbe höchste Temperatur im Laufe des Tages noch ein oder zweimal erreicht worden. Ausnahmen machen nur diejenigen Fälle, wo die Geburt im Laufe der Nacht erfolgt war; da zeigte sich öfters eine etwas erhöhte Temperatur am folgenden Morgen, die im Verlauf der Stunden wieder zurückging. Im einzelnen Fall mag die Feststellung der Temperatur des Morgens 7 Uhr eine gewisse Bedeutung haben, denn ist sie nicht ganz niedrig — 36,0°—36,8° — so ist event. eine febrile Abendtemperatur zu erwarten, besonders wenn dabei der Puls frequenter und gespannter ist, als gewöhnlich. Will man jedoch mit 2mal des Tages vorgenommenen Messungen möglichst oft die wirklich höchste Tagestemperatur erhalten, so sollte man um 1 Uhr und um 5 Uhr messen. Die Berechnung aus unserem Material ergiebt, dass man damit in 68,7 % der Tage das Maximum erfahren wird. Noch sicherer ist es, in jedem Fall, bei welchem die 5 Uhr-Temperatur 37,6° überschreitet, nochmals um 7 und 9 Uhr abends zu messen. Auf diese Weise würde nur ein verschwindend kleiner Bruchteil von Fiebertemperaturen der Beobachtung entgehen können.

Digitized by Google

Überblicken wir das Resultat unserer Untersuchungen, so gelangen wir, als Antwort zu der in der Überschrift gestellten Frage, zu folgenden Schlusssätzen:

1. Bei der bisher üblichen Temperaturmessung morgens 7 Uhr und abends 5 Uhr erhält man nur in ca. der Hälfte der Wochenbettstage das wirkliche Maximum.

2. In der anderen Hälfte der Tage bleibt die 5 Uhr-Temperatur meist um weniger als einen halben Grad unter dem jeweiligen Tagesmaximum zurück.

3. Die bei morgens 7 und abends 5 Uhr vorgenommener Messung konstatierte Morbidität muss um $^2/_3$ erhöht werden, um die thatsächliche Gesamtmorbidität zu ergeben („larviertes Fieber").

4. „Larviertes Fieber" ist meist Eintagsfieber; es erreicht nie hohe Grade.

5. Die Messung um 5 Uhr abends ist die relativ günstigste.

6. Eine nur 2mal täglich vorzunehmende Messung wird am besten auf 1 und 5 Uhr nachmittags verlegt.

7. Bei subfebriler 5 Uhr-Temperatur (37,7—38,0°) sollte abends 7 und 9 Uhr nachgemessen werden.

Fragen wir uns nun, ob die als Veranlassung zu diesen Untersuchungen eingangs erwähnte Differenz der Morbiditäten in den verschiedenen Anstalten durch unsere Resultate eine Erklärung gefunden habe, so lautet die Antwort: ja und nein. Ja, für den Fall, dass in den Kliniken mit hoher Morbidität mehr als 2 mal oder später am Morgen als bei uns gemessen wurde, nein, wenn die Messung zu den gleichen Zeiten wie an hiesiger Anstalt geschah, denn im letzteren Fall tragen deren Resultate dieselben Fehlerquellen in sich und ihre Morbiditätsprozente müssen sie um dieselben zwei Drittel erhöhen, wie wir es zu thun gezwungen sind, wenn wir die wirklichen Verhältnisse wahrheitsgetreu ausdrücken wollen.

Digitized by Google

Aus der Klinik Chrobak in Wien.

Zur klinischen Dignität der Cervicalpolypen.

Von

Dr. Heinrich Keitler.

Mit 2 Textabbildungen.

Schon seit langem ist aus der Gynaekologie der Ausdruck „Uteruspolyp" als Bezeichnung für einen bestimmten pathologischen Befund verschwunden. Die charakteristische Vorstellung jedoch, die sich an das Wort „Polyp" knüpft, in Gemeinschaft mit einer gewissen Übereinstimmung der klinischen Symptome bei anatomisch ganz verschiedenen polypösen Gebilden des Uterus macht es begreiflich, dass in der Sprache der Praxis das Wort „Uteruspolyp" sich noch grosser Verbreitung erfreut. Die Leichtigkeit, mit der solche Gebilde für gewöhnlich entfernt werden können, und die Erfahrung, dass die Entfernung derselben in der Regel von einem guten therapeutischen Erfolg begleitet ist, sind wohl die Ursache, weshalb in der Praxis einem Uteruspolypen keine grosse Bedeutung eingeräumt und die abgetragene Geschwulst sicherlich oft achtlos weggeworfen wird. Dass an Kliniken auch in solchen Fällen die mikroskopische Untersuchung ausgeführt wird, ist heute ja selbstverständlich, und diesem Umstande verdanken wir die Kenntnis, dass die Uteruspolypen von vorne herein ganz verschiedene anatomische Befunde geben können, dass aber auch sekundär an ihnen sich die verschiedensten pathologischen Veränderungen vollziehen können; so fand sich in Schleimpolypen des Uterus Tuberkulose [1]), in einem Falle von Stratz amyloide Degeneration [2]). Die klinische Dignität der Uteruspolypen steigt aber noch, wenn wir die Fälle in Betracht ziehen, in welchen die maligne Degeneration derselben konstatiert wurde. Gusserow [3]) schrieb schon 1888 hierüber: „Was diese Erkrankungen (Polypen) aber noch weit bedenklicher erscheinen lässt, ist die Neigung derselben zu Recidiven und die unzweifelhafte Thatsache, dass sie in einer gewissen Anzahl von Fällen zu Carcinoma uteri, gewöhnlich Corpuscarcinom führten. Solche Beobachtungen liegen vor von Breisky, Schröder, Maslowsky, Winckel, Schatz und

[1]) Zahn, Virchows Archiv 115. 1889. S. 66. — Michaelis, Hegars Beiträge zur Geb. u. Gyn. 1900. Bd. III. [2]) Zeitschrift für Geb. u. Gyn. 1889. Bd. XVII. [3]) Die Krankheiten des Uterus in Billroth-Lücke.

Digitized by Google

anderen. Es gehen von den Cylinderepithelien der neugebildeten Drüsenschläuche Wucherungen, sowohl in das Lumen, als in das Stroma aus, die Drüsenschläuche füllen sich so mit Zellen, und es entstehen in den tiefen Schichten der Schleimhaut, später sogar in der Muscularis atypische Zellanhäufungen in den Drüsenhohlräumen; dieser Verlauf scheint um so mehr zu fürchten zu sein, je schneller nach ein- oder mehrmaliger Entfernung der adenomatösen Wucherungen dieselben wiederkehren, und je mehr das Individuum den klimakterischen Jahren näher steht oder dieselben bereits überschritten hat." Aus den letzten Jahren stammen Berichte über maligne Schleimpolypen des Uteruscorpus von Gessner[1]) und Mackenrodt[2]). Es möge hier auch daran erinnert werden, dass sich mehrfach Schleimpolypen der Cervix als maligne Adenome entpuppt haben, zu dieser sehr seltenen Erkrankung also einen hohen Prozentsatz liefern. Im Falle von Knauss und Cammerer[3]) handelte es sich um einen haselnussgrossen Cervicalpolypen, der entfernt (histologisch nicht untersucht) nach vier Wochen recidivierte. Nun wurde die histologische Untersuchung ausgeführt und auf Grund des für das maligne Adenom der Cervix charakteristischen Befundes die Totalexstirpation vorgenommen. In den Fällen von Bröse[4]) und Krukenberg[5]) handelte es sich gleichfalls um das Auftreten von malignem Cervixadenom in Form von Schleimpolypen. Amann[6]) fand in einem Cervicalpolypen Colloidkrebs, in einem anderen Sarkom und Drüsenkrebs, Winckel[7]) beschreibt ein Adenomyxosarkom in einem Uteruspolypen.

Dass maligne Geschwülste der Bindegewebsreihe in oder als Uteruspolypen vorkommen, ist gleichfalls bekannt; ist doch das als erstes beschriebene Uterussarkom von Virchow in einem Polypen gefunden worden. Speziell die Cervixsarkome treten ja mit Vorliebe in polypöser Form auf. Sehr instruktiv für den Diagnosengang ist ferner der von Savor[8]) publizierte Fall. Bei einer 75jährigen Frau mit sehr starkem Fettpolster bestanden seit kurzer Zeit Blutungen. In dem abgetragenen Cervixpolypen fand sich ein ausgesprochenes Drüsencarcinom mit Psammomkörpern, während das Cervicalepithel im Polypen völlig intact und vom Neoplasma deutlich differenziert war.

---

[1]) Gessner über den Wert und die Technik des Probekürettement, Zeitschrift f. Geb. u. Gyn. Bd. 34. [2]) Zeitschrift für Geb. u. Gyn. Bd. 28. S. 179. [3]) Adenoma cervicis malignum cysticum. Z. f. G. u. G. Bd. 34. [4]) Zeitschrift f. Geb. u. Gyn. Bd. 31. S. 184. [5]) Monatsschrift für Geb. u. Gyn. Bd. 7. S. 145. [6]) Neubildungen der Cervicalportion, München 1892. [7]) Lehrbuch d. Gyn. [8]) Psammocarcinom in einem Cervixpolypen, Centralblatt für Gynaek. 1897. Nr. 30.

Digitized by Google

Diagnose: Metastase eines Psammocarcinoms des Ovars, was nach einigen Wochen, als die Patientin beträchtlich abgemagert war, durch die bimanuelle Untersuchung sehr wahrscheinlich gemacht wurde.

Ich bin nun durch einen Zufall in der Lage über zwei Fälle von carcinomatöser Degeneration eines Cervicalpolypen aus dem Material des heutigen Wintersemesters zu verfügen und berichte über dieselben mit Rücksicht auf die Indicationsstellung, die der anatomischen Untersuchung folgte, etwas ausführlicher.

Fall I. Patientin Pauline R., 49 Jahre alt, verheiratet, sucht am 20. Oktober 1899 die Klinik auf. Sie stammt aus gesunder Familie und war bis zur jetzigen Erkrankung im allgemeinen gesund. Erste Menses mit 17 Jahren. Periode immer regelmässig, 4 wöchentlich, 5 Tage dauernd, spärlich und mit geringen Kreuzschmerzen verbunden. Patientin war 12 mal gravid, gebar spontan 9 lebende Kinder, das letzte vor 15 Jahren. 3 Fehlgeburten im 6.—8. Schwangerschaftsmonate (2., 6. und 7. Gravidität). Im Verlaufe des letzten Wochenbettes Fieber. Pat. fühlte sich hiernach durch 2 Jahre krank, sie bemerkte damals in der linken Bauchseite eine Geschwulst, welche nach Ausspruch der Ärzte von einem nach der Geburt entstandenen Exsudate herrührte. Im Verlauf dieser zwei Jahre wurde sie im Wiedner Krankenhause mehrmals punctiert; es wurde damals ein halber Liter einer klaren, gelblichen Flüssigkeit abgelassen. Seither fühlte sich die Frau bis zum Jahre 1897 dauernd wohl. Vor zwei Jahren begannen die Menses unregelmässig zu werden, kamen öfters um 8—14 Tage später und wurden äusserst profus; dazu gesellte sich vor und nach der Menstruation blutiger Ausfluss, der die Haut der Genitocruralfalten stark reizte und der Patientin dadurch sehr lästig wurde.

Vor 3 Monaten letzte Periode; vor 26 Tagen traten heftige Blutungen auf, die seither andauern. Schmerzen bestanden nicht; Patientin bietet das Bild hochgradigster Anämie; der Blutabgang erfolgt nach Angabe der Pat. nicht continuierlich, sondern anfallsweise, mehrmals im Tage, stets eingeleitet von Schmerzen in der linken Bauchseite.

Der Status praesens ergiebt eine grosse, kräftig gebaute Frau von guter Musculatur und ziemlichem Panniculus adiposus. Gesicht blass, die sichtbaren Schleimhäute stark anämisch. An der Herzspitze ein leises systolisches Geräusch, rechts leichte basale Bronchitis, sonst innerer Befund normal. Harn enthält Blutkörperchen, Eiweiss in Spuren. Äusseres Genitale vollkommen normal. An der hinteren Kommissur eine feine Narbe. Vagina sehr lang, weit, glatt. Portio gross, derb. Aus dem für die Fingerkuppe einlegbaren äusseren Muttermund ragt ein pflaumenkerngrosser Schleimpolyp heraus. Uterus in toto ziemlich stark vergrössert, in seiner Beweglichkeit eingeschränkt, seinem linken Horn sitzt ein eigrosser, rundlicher Tumor auf, der die Bewegungen des Uterus mitmacht; er ist auf Druck leicht empfindlich und scheint mit der Nachbarschaft verwachsen zu sein.

Der Polyp (Fig. 1) wurde entfernt und zeigte folgende Verhältnisse:

Das, wie erwähnt, pflaumenkerngrosse weisslich gefärbte Ge-

Digitized by Google

bilde ist von unebener, gelappter Oberfläche und markiger Konsistenz und in der Mitte durch eine von der Seite her kommende Furche in zwei annähernd gleichgrosse Abschnitte geteilt.

Härtung in Alkohol, Einbettung in Paraffin, Färbung mit Hämalaun-Eosin; Zerlegung in Serienschnitte.

Mit der Lupe betrachtet weisen die Schnitte einen gelappten

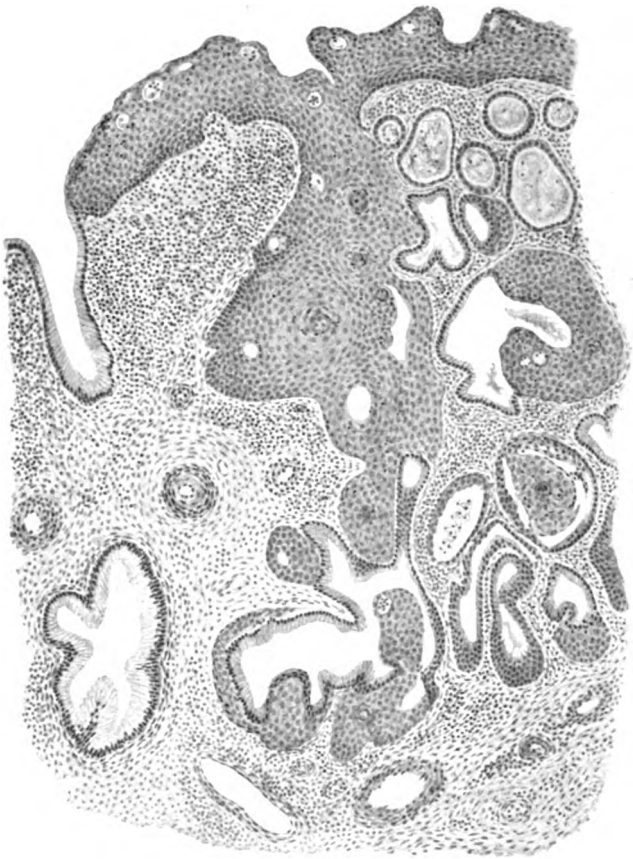

Fig. 1.

Bau auf; der gegen die Vagina zu gelegene Teil des Polypen enthält mehrere stecknadelkopfgrosse Hohlräume.

Unter dem Mikroskop besteht der Polyp im allgemeinen aus einem zarten Bindegewebe mit spindligen, nicht zu zahlreichen Kernen; spärliche Gefässbefunde. Die freie Oberfläche des Polypen ist mit Ausnahme der später erwähnten Stelle mit Cylinderepithel bedeckt, welches zahlreiche Ausläufer in den Polypen selbst entsendet und ihn so in

Digitized by Google

grössere oder kleinere Felder zerlegt. Das Epithel ist einschichtig, cylindrisch, mit durchwegs basal gestellten Kernen. Gegen das Centrum des Schnittes zu werden die Epithelien sehr hoch und schmal, die Kerne äusserst schlank. Während die Epithelien im Inneren des Polypen schmale Kanäle auskleiden, finden sich gegen die Randpartieen zu grössere oder kleinere mit geronnenem Schleim gefüllte Cystchen, deren Epithelauskleidung niedriger, stellenweise ganz flach gedrückt ist. In dem frei in die Vagina hinausragenden Teile grenzen solche Cystchen hie und da eng aneinander, nur durch ganz schmale Bindegewebsleisten getrennt. In dieser Partie ist auch der freie Rand des Polypen mit mehrschichtigem Plattenepithel bedeckt, dessen oberste Schichten verhornen, während die basale Schicht von mehr cylindrischen Zellen gebildet wird; im übrigen sind die Plattenepithelien polygonal, ziemlich gross, mit grossem matttingiertem Kern versehen. An den seitlichen Grenzen des Plattenepithels ist der Übergang zu der cylindrischen Cervicaldrüsenauskleidung ziemlich scharf und unvermittelt.

Während nun das Plattenepithel sich im allgemeinen von dem darunter liegenden Gewebe ziemlich scharf abgrenzt, tritt es hie und da zu letzterem in innige Beziehung. Zunächst entsendet es solide Ausläufer hinein, welche ohne scharfe Grenzen in das Bindegewebe übergehen; dort ist letzteres gewöhnlich kleinzellig infiltriert.

Bemerkenswert ist das Verhalten des Plattenepithels zu den Drüsen. Im interstitiellen Gewebe umfliesst es stellenweise dieselben, wodurch dann Hohlräume entstehen, die innen mit einschichtigem cylindrischem, nach aussen mit mehrschichtigem Plattenepithel ausgekleidet sind. Die Cylinderepithelschicht kann aber auch ganz verdrängt werden, so dass das Drüsenlumen dann bloss vom Plattenepithel umsäumt wird. Der gewöhnliche Vorgang in diesem Kampf der beiden Epithelgattungen geht aber folgendermassen vor sich: ein Plattenepithelzapfen wächst gegen ein Drüsenlumen zu und stülpt zunächst eine Wandpartie der Drüse ein; dann aber durchbricht er dieselbe und dringt in das Lumen ein, dasselbe teilweise oder auch vollständig ausfüllend; man kann auf diese Art Drüsen sehen, die auf einer Seite von einschichtigem Cylinder-, auf der anderen von mehrschichtigem Plattenepithel ausgekleidet sind. Auch hier ist als Vorläufer des Plattenepithels kleinzellige Infiltration zu constatieren. Durch Konfluenz benachbarter Epithelzapfen kommt es dann zur Bildung grosser epidermoidaler Massen, während man gleich daneben wieder den Einbruch des Plattenepithels in das Gewebe in allen Stadien beobachten kann.

Digitized by Google

Die einzelnen Plattenepithelien selbst haben ungleiche Gestalt, Grösse und Färbbarkeit; ihre Anaplasie nimmt je weiter sie von der Oberfläche entfernt sind,. desto mehr zu. Stellenweise ordnen sie sich concentrisch an, haben dann sichelförmige, stark tingierte Kerne und stark lichtbrechendes Protoplasma.

Am 24. 10. wurde mit Rücksicht auf diesen Befund die Exstirpation des Uterus und der Adnexe (Docent Ludwig) vorgenommen. Beim Herunterziehen der Cervix erblickt man den sich etwa 1 cm über dem äusseren Muttermund ansetzenden Stiel des abgetragenen Polypen, etwa 2 mm im Durchmesser betragend. Im weiteren Verlaufe der Operation erweisen sich beide Parametrien als hochgradig schwielig verdickt, das Corpus uteri in massenhafte perimetritische Adhäsionen eingebettet. Der am linken Horn sitzende Tumor besteht aus einer wallnussgrossen Hydrosalpinx und dem eine ebenso grosse Cyste enthaltenden Ovar. Beim Herabziehen platzt die Cyste und entleert hämorrhagische Flüssigkeit. Hierauf Abtragung des Uterus und der Adnexe; die Klemmen bleiben liegen und werden am 2. Tage p. o. entfernt. In der Reconvalescenz trat keinerlei Störung auf, so dass die Patientin am 5. November geheilt die Klinik verliess.

Der exstipierte Uterus ist von normaler Grösse, von zahlreichen perimetritischen Adhäsionen bedeckt, in der Wand etwas verdickt. Das Endometrium zeigt das Bild einer glandulären, stellenweise cystischen Endometritis. Von der Hinterwand der Cervix in der Gegend des inneren Muttermundes hängen zwei kleine, polypöse, gelblich gefärbte Gebilde herab, die sich unter dem Mikroskope als Schleimhauthyperplasien mit dem Charakter der glandulären, resp. cystischen Endometritis erweisen.

Schnitte durch den Stiel des abgetragenen Polypen, sowie durch die Cervicalwand an seinem Ansatze weisen ebensowenig carcinomatöse Veränderungen auf, als die Cervix und das Corpus an anderen Stellen.

Die histologische Untersuchung des Ovars ergab eine einfache (folliculäre) Cyste, sonst nichts Pathologisches.

Fall II. Pat. Anna Th., 36 Jahre alt, verheiratet, wird am 1. Februar 1900 an die Klinik aufgenommen. Sie war im allgemeinen bis zur jetzigen Erkrankung stets gesund. Erste Menses mit 18 Jahren. Periode stets regelmässig, 4 wöchentlich, 6—7 tägig, reichlich. Pat. hat zweimal geboren, nach dem ersten Partus im Wochenbett „Bauchfellentzündung", nach 3 Wochen Heilung. Seit einem halben Jahre fühlt Patientin nach der Regel Schmerzen im Unterleib, die sehr heftig sind und sie veranlassen, die Klinik aufzusuchen; bei Ruhelage Besserung, doch sind die Schmerzen seit Anfang Januar bedeutend heftiger geworden. Nie bemerkte sie atypische Blutungen.

Digitized by Google

Status präsens: kräftige, gesunde Frau, normale innere Organe. Äusseres Genitale normal; Vagina mittelweit glatt; Portio conisch, nach rechts laceriert. Aus dem Cervicalkanal ragt ein bohnengrosser Polyp heraus. Uterus antevertiert, normal gross, seine Bewegungen eingeschränkt und schmerzhaft; Adnexe nicht getastet. 2. II. Abtragung des Polypen und Tags darauf Entlassung.

Der Polyp ist kleinmandelgross, rötlichweiss gefärbt, weich, von gelappter Oberfläche. Härtung in Alkohol; Einbettung in Paraffin, Zerlegung in Serienschnitte, Färbung mit Hämatoxylin, Eosin.

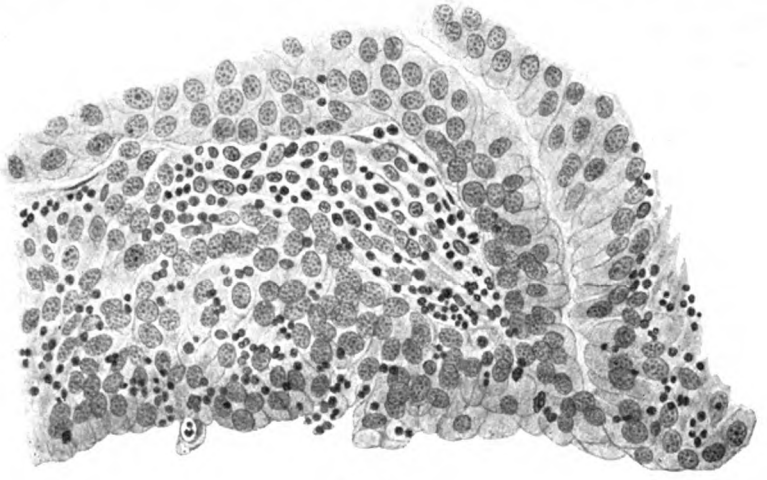

Fig. 2.

Mikroskopische Untersuchung (Fig. 2.)

Auch dieser Polyp zeigt im grossen und ganzen den Bau des cervicalen Schleimhautpolypen: einen lappigen Aufbau, zahlreiche Buchten und Cysten mit hohem, stellenweise büschelförmig angeordnetem Epithel und basal gestellten, länglichen Kernen; das interstitielle Gewebe stellenweise kernreicher, hie und da kleinzellig infiltriert. Während auf den Schnitten die Randpartieen von typischem Cervicalepithel bekleidet sind, liegt in der Mitte des Präparates ein Cotyledone, der von Cylinderepithel umrandet, mehrere Drüsenlumina mit mehrschichtigem Epithel einschliesst. Andere Drüsenlumina sind von soliden Epithelzapfen ausgefüllt, die im Charakter den Plattenepithelzellen ähneln. Zwischen den Drüsen ist das interstitielle Gewebe zum kleineren Teil in dünnen Strängen scharf ab — gegrenzt erhalten, im Allgemeinen jedoch dringt das Plattenepithel, wie man an aufeinander folgenden Schnitten sehen kann, in das Bindegewebe ein, ohne sich scharf zu differenzieren und in letzteres übergehend. Die Formverschiedenheit der einzelnen Zellen ist nicht

Digitized by Google

bedeutend. Auf Serien lässt sich nachweisen, dass die Plattenepithelproliferation von den ursprünglichen Drüsenräumen in das Stroma fortschreitet; geringgradige kleinzellige Infiltration bezeichnet seine Grenzen. Denselben Vorgang kann man an mehreren anderen Lappen des Polypen beobachten.

Auf Grund dieses Befundes wurde die Patientin wieder einberufen, und ich konnte am 9. Februar die Totalexstirpation des Uterus und der Adnexe vornehmen. Ersterer war mit Netz und perimetritischen Adhäsionen fest verwachsen, letztere in Schwielen eingebettet. In der Reconvalescenz trat keine Störung ein, so dass am 18. Februar die Patientin geheilt entlassen wurde.

Die Corpusschleimhaut des exstirpierten Uterus war ungemein verdickt und wies zahlreiche, bis 1 cm lange graurötliche, sulzige, polypöse Wucherungen auf. Mikroskopisch erwies sich der Drüsenapparat ausserordentlich vermehrt, die einzelnen Drüsen eng aneinander liegend, mit einschichtigem typischem Epithel ausgekleidet, das interstitielle Gewebe hochgradig chronisch-entzündlich verändert. In der Cervix, speziell in der Gegend des Stieles keine wie irgend geartete maligne Veränderung nachzuweisen. Adnexe chronisch-entzündlich verändert, im linken Ovar eine haselnussgrosse Follikelcyste.

Wenn wir von den klinischen Daten in den beiden angeführten Fällen absehen, so haben wir es nach dem histologischen Befund mit umschriebenen Hyperplasien der Cervixmucosa zu thun; sie sind charakterisiert durch die Drüsen mit basalen Kernen und dem typischen interstitiellen Gewebe. Das Vorkommen von Plattenepithel auf Cervicalpolypen ist ein, seit Küstner[1]) zuerst darauf aufmerksam machte, oft gesehener Befund. Das Plattenepithel kann primär vorhanden gewesen sein, wenn sich der Polyp an einer ursprünglich mit Plattenepithel bekleideten Stelle der Cervix entwickelt hat, oder sich durch Metaplasie des Cylinderepithels, durch Epidermoidalisierung gebildet haben. Der Vorgang ist der gleiche wie bei der Heilung von Erosionen, wo, wie Hofmeier[2]) zuerst bemerkte, sich unter der Einwirkung von adstringierenden Flüssigkeiten oder auch ohne therapeutische Manipulationen, die Umwandlung des Cylinder- in mehrschichtiges Plattenepithel vollzieht. Auch im Corpus uteri kann sich durch äussere Reize[3]) Epidermoidalisierung

[1]) Notiz zur Metamorphose des Uterusepithels, Centralblatt für Gynaekologie 1884. S. 321. [2]) Zeitschrift für Geb. u. Gyn. Bd. IV. 1879. [3]) Zeller, Plattenepithel im Uterus, Zeitschrift für Geb. u. Gyn. 1885. Bd. 11. S. 56.

Digitized by Google

finden, wie auch in jüngster Zeit D'Erchia[1]) experimentell nachgewiesen hat; die gleiche Metaplasie findet sich ja auch beim Epithel des invertierten Uterus.

Von dem Plattenepithel — ich spreche zunächst von den Polypen im Fall I— geht nun ein Prozess aus, der ohne weiteres als carcinomatöse Entartung angesprochen werden muss. Hierfür spricht das Wuchern des Plattenepithels in das interstitielle Gewebe hinein, das Ergriffenwerden der Drüsen, die begleitende kleinzellige Infiltration, die starke Anaplasie der Epithelien, die Bildung von Cancroidperlen.

Einen fast analogen Befund beschreibt Williams[2]): „Das untere und breitere Ende des Polypen war mit einem Lager von krebsigen Plattepithel bedeckt, das Fortsätze in das Stroma der Geschwulst sandte, welche einige Drüsenwandungen durchbrachen. Oberhalb der Stelle, wo der Krebs aufhörte, war die Oberfläche des Stieles mit Cylinderepithel bedeckt, in das zahlreiche Drüsengänge einmündeten. Der Stiel war vollständig gesund. Es handelte sich zweifellos um einen Schleimpolypen, der von der Schleimhaut des Cervicalkanals ausgegangen war; die tiefere, aus dem äusseren Muttermunde hervorragende Partie scheint Plattenepithelbekleidung angenommen zu haben, während der Rest seine ursprüngliche Cylinderepithelbekleidung beibehielt."

Wenn ich über den histologischen Befund in Fall I keine Worte zu verlieren brauche, so muss ich doch auf den zweiten Polypen etwas näher eingehen. Es ist bekannt, und in den Lehrbüchern scharf betont, dass die Diagnose: Plattenkrebs in einem Drüsenpolypen unter Umständen grosse Schwierigkeiten bereiten kann. Wenn man sich an die komplizierten mikroskopischen Bilder der spitzen Condylome erinnert, so wird man ohne weiteres zugeben müssen, dass durch das Hineinwachsen des Plattenepithels in die vielen Buchten des Polypen durch Quer-, Längs- und Schiefschnitte recht verwirrende Bilder entstehen können.

Abel[3]) macht ferner darauf aufmerksam, dass mit der Entstehung der Polypen eine allgemeine Hypertrophie aller im Gewebe vorhandenen Gebilde Hand in Hand geht, und dass also auch das Plattenepithel diesen Prozess mitmacht und ebenfalls hypertrophisch wird. Alle diese Komplikationen trafen im Fall II zu. Ich bin überzeugt, dass es Histologen giebt, die den Polypen nicht

[1]) Zeitschrift für Geb. u. Gyn. Bd. 42. 1900. [2]) Über den Krebs der Gebärmutter. Berlin, Hirschwald 1890. [3]) Die mikroskopische Technik und Diagnostik in der gynaekol. Praxis. Berlin, Hirschwald 1895. S. 53.

Digitized by Google

für carcinomatös erklären; wir haben uns jedoch für das Gegenteil entschieden und hielten den Polypen für mindestens sehr suspect, und zwar mit Rücksicht auf das Übergreifen der Plattenepithelproliferation auf das interstitielle Gewebe und die immerhin vorhandene Anaplasie der Plattenepithelien.

Kernteilungsfiguren, speziell atypische, konnten mit Rücksicht auf die Conservierung in Alkohol nicht berücksichtigt werden.

Wenn wir aus dem Vorhergegangenen resumieren, so handelt es sich in dem ersten Falle um vorgeschrittene, im zweiten um beginnende krebsige Entartung eines cervicalen Schleimhautpolypen, die nur auf den Polypen selbst beschränkt ist und selbst den Stiel völlig frei lässt; Befunde, die für die weitere Indicationsstellung äusserst wichtig waren. Wie es mit der Frühdiagnose des Gebärmutterkrebses bestellt ist, weiss jeder, der, um eine verdächtige Erosion näher zu untersuchen, den scharfen Löffel zur Hand genommen hat und nun unvermutet unter Umständen in eine grosse, mit Krebsmassen erfüllte Höhle gerät, so dass die Diagnose statt auf beginnendes, auf inoperables Carcinom gestellt werden muss. Wie schnell ferner das Carcinom zu wachsen vermag, geht aus einer Beobachtung Simons[1]) hervor, der fünf Tage nach Entfernung eines gutartigen Kehlkopfpolypen an derselben Stelle einen in carcinomatöser Degeneration befindlichen entfernte!

Wir konnten es nach dem anatomischen Befund absolut verantworten, die Totalexstirpation vorzunehmen. Allerdings könnte man ja einwenden, dass der Stiel des Polypen gesund war und die Abtragung desselben einer radicalen Heilung gleichgekommen wäre; ein ähnlicher Fall ist von Gessner beschrieben, der nach Cürettierung eines carcinomatösen Corpuspolypen die Uterusschleimhaut vollständig gesund fand. Solche Verhältnisse sind aber nie mit Gewissheit vorauszusagen und ein minimales verschlepptes Krebspartikelchen genügt um eine vielleicht nicht mehr radical zu heilende Metastase zu erzeugen. So ist in ähnlichen Fällen der radicalste Weg stets der sicherste.

Wir möchten zum Schlusse dieser kurzen Mitteilung noch die Vermutung ausgesprochen haben, dass für gewisse Fälle von Plattenkrebs der Cervix unbemerkt gebliebene, epidermoidalisierte Cervicalpolypen verantwortlich zu machen sind.

[1]) Die Frage des Übergangs gutartiger Geschwülste in bösartige. Berlin, Hirschwald 1888.

Digitized by Google

Aus der Frauenklinik der Universität Bonn.

Die Indikationsstellung zur Symphyseotomie.

Von

Heinrich Fritsch.

Seit ich vor 8 Jahren 4 Symphyseotomien in Breslau gemacht habe, ist diese Operation erst vor kurzem wieder von mir ausgeführt. Nicht etwa, weil ich ein prinzipieller Gegner der Symphyseotomie geworden bin, sondern weil mir die grossen Schwierigkeiten der Indikationsstellung allmählich immer deutlicher wurden.

In Kliniken, wo gewiss viel mehr expektative Geburtshilfe getrieben wird, wie ausserhalb, beobachtet man oft ganz wunderbare Fälle von leichten Geburten bei engen Becken. Nicht selten hatte ich nach der Beckenmessung und dem Stande des Kopfes beim Wehenbeginne die Überzeugung, dass die Geburt mit einer Perforation enden würde, und trotzdessen erfolgte, bei einer Konjugata von $8^1/_2$ oder 9 cm verhältnismässig leicht eine spontane Geburt. Ebenso erlebte ich Fälle, wo früher die Perforation ausgeführt, künstliche Frühgeburt gemacht war, und wo später ein grosses Kind ohne Schwierigkeiten geboren wurde. Das Gegenteil, eine unerwartet schwere Geburt bei weitem Becken, ist seltener und durch abnorme Grösse des Kindes leichter zu erklären.

Die unerwartet leichten Geburten bei engen Becken dürften wohl auf folgende Gründe zurückzuführen sein: gute Schwangerschaftswehen, die den Kopf schon vor dem Geburtseintritt konfigurieren, günstige Kopfeinstellung, gute Wehen und vor allem ein besonders weicher, konfigurationsfähiger Schädel. Für letzteren Umstand sprechen auch die Erfolge bei künstlicher Frühgeburt. Misst man Schädel und Becken genau, und vergleicht man die Masse, so stellt man oft fest, dass der Kopf der frühgeborenen Kinder, ohne Schaden zu leiden, ganz ausserordentlich stark konfiguriert und komprimiert war.

Digitized by Google

Jedenfalls befestigte sich bei mir im Laufe der Jahre die schon zu Anfang meiner Thätigkeit geäusserte Ansicht, dass aus der Beckenmessung allein weder die Therapie noch die Prognose der Geburt abgeleitet werden kann. Ich möchte einen Vergleich brauchen. Hat ein Kranker eine Pneumonie, so wird zwar die Ausdehnung, die Diagnose der Beteiligung der Lungenlappen für die Beurteilung des Falles die Hauptsache sein. Die Therapie aber und die Prognose hängen von unendlich vielen Nebenumständen ab. Man wird unter Umständen bei derselben Ausdehnung der Erkrankung eine ganz entgegengesetzte Therapie einschlagen müssen.

So wird auch die Diagnose der Beckenverengung im allgemeinen wohl die Prognose stellen lassen, namentlich bei extremen Fällen von entweder sehr geringer oder sehr bedeutender Beckenenge. Aber eine Unzahl Nebenumstände werden unsere Therapie beeinflussen, und uns einmal gebieten, sofort einzugreifen, ein anderes mal uns erlauben, sehr lange abzuwarten und auf die Naturkräfte zu bauen.

Nach diesen Erwägungen glaubte ich, eine Symphyseotomie niemals allein von dem Maasse der Conjugata abhängig machen zu dürfen.

Fehlt nun aber die einzige aus mechanischen Verhältnissen abzuleitende völlig exakte resp. strikte Indikation so ist natürlich die Beurteilung schwer. Man hat dann die Wahl. Man schätzt ab, was vorteilhafter für Mutter und Kind ist, auf welche Operation man mehr Vertrauen hat.

Dann kommen Erwägungen der verschiedensten Art in Betracht. Einflüsse machen sich auf die Indikationsstellung geltend, die gar nicht mehr mit der Wissenschaft, sondern oft mit den socialen Verhältnissen, ja bei manchen Ärzten mit den religiösen Überzeugungen zusammenhängen, die die Perforation des lebenden Kindes verbieten. Hat man z. B. ein paar Dutzend Kaiserschnitte glücklich vollendet, sah man nach drei Wochen die Wöcherin gesund, frisch, arbeitsfähig, das Kind nährend, die Klinik verlassen, so wird man der Meinung sein, dass der Kaiserschnitt eher indiziert war, als die Symphyseotomie. Danach gab es oft lange Eiterung der Schnittwunde, Zerreissungen, wenn nicht der Blase, so doch der Scheide, Narbenbildung, Schmerzen beim Gehen, Hinderung schwerer Arbeit u. s. w.

Und berücksichtigt man die socialen Verhältnisse einer ausserehelich Geschwängerten, fragt man sich, was für diese Individuen

Digitized by Google

das Beste sei, ganz abgesehen von wissenschaftlicher Exaktität, so wird man sagen müssen: Abwarten und schliesslich perforieren, wie es die alte Schule lehrte! Dass gerade bei Primiparen dies Abwarten gefahrlos ist und recht oft zum guten Ausgange führt, obwohl ohne Zweifel das Missverhältnis ein recht grosses ist, erwähnte ich oben. Auch eine hohe Zange, die als Versuch unternommen wurde, führt ja oft den Geschickten, der den Geburtsmechanismus kennt und bei jeder Traktion berücksichtigt, zum Ziele.

Es kommt dazu, dass wir in dem Walcherschen Verfahren, wie es von Müller, Hofmeier, Leopold und Anderen mit dem Eindrücken des Kopfes verbunden wird, einen ganz ausserordentlichen praktischen Fortschritt zu verzeichnen haben. Bei dieser Methode habe ich ein Unglück noch nicht erlebt, aber ich halte es für wohl möglich, dass bei schlechter und roher Ausführung sowohl eine Schädelfraktur des Kindes als eine Uterusruptur bei der Mutter entstehen kann.

Nach diesen Auseinandersetzungen komme ich nochmals darauf zurück, dass eine ganz bestimmte „strikte" Indikationsstellung für die Symphyseotomie ausserordentlich schwierig ist. Entweder hat man die schwierige Wahl zwischen verschiedenen Methoden, oder man wendet erst die eine Entbindungsart an, und geht bei Erfolglosigkeit zu einer anderen über. Letzteres ist aber namentlich, wenn die Symphyseotomie nach konstatierter Erfolglosigkeit der hohen Zange gemacht wird, recht misslich. Entstehen dabei Verletzungen an den Seiten des Geburtskanals mittelbar oder unmittelbar durch die Zange, so sind diese Verletzungen mindestens überflüssig. Dass sie nach allen Richtungen hin die Prognose auch für das kindliche Leben trüben, ist zweifellos.

Die geschilderten Schwierigkeiten der Indikationsstellung waren es, die es mir jahrelang erschwerten, den Entschluss zur Symphyseotomie zu fassen, und die wohl auch Andere bewusst oder unbewusst von der Symphyseotomie abhielten und abhalten.

Ich glaube aber jetzt ein Verfahren zu haben, das es gestattet, eine bestimmte Indikation zu stellen.

Ergiebt die Beckenmessung eine Conjugata externa nicht unter 16,5 und eine Conjugata diagonalis von 9 cm, so ist mit der Symphyseotomie gewiss ein lebendes Kind zu erzielen. Dabei muss aber stets die Frage aufgeworfen werden, sind nicht etwa die Verhältnisse des Kopfes derart, dass auch die spontane Geburt oder die Zange an dem hochstehenden Kopf erfolgreich sein kann? Letzteres ist ab-

Digitized by Google

hängig von der Grösse und der Weichheit des Kopfes. Beides lässt sich unmöglich exakt diagnostizieren, aber wohl erkennen, wenn man versuchte in Walcherscher Hängelage den Kopf einzupressen.

Man müsste deshalb in folgender Art vorgehen. Die Kreissende wird tief chloroformiert. Die Walchersche Hängelage wird hergestellt. Nun versucht, während unten desinfiziert und ausgespült wird, der Assistent in kräftiger Weise den Kopf einzupressen. Gelingt dies nicht, so ist ohne weiteres anzunehmen, dass auch ein Zangenversuch erfolglos bleiben wird. Man umgeht also alle eventuellen Zangenverletzungen, man spart sich die Zeit des Abwartens, dem Kinde die Gefahr der Kompression des Kopfes und kommt nach wenigen Minuten, nach 2 bis 3 maligem energischen Drucke zum sicheren Resultate. Die Unmöglichkeit, dass der Kopf spontan oder künstlich den Beckeneingang passiert, wird mit Sicherheit erkannt! Ist der Kopf trotz Walcherscher Hängelage, trotz grosser Kraftanwendung nicht in das Becken zu drücken, so ist es auch nicht zu erwarten, dass dies auf andere Weise gelingt. Und ist dies erkannt, so bleibt nur übrig, das lebende, oder nach einiger Zeit das abgestorbene Kind zu perforieren, wenn man nicht den Kaiserschnitt machen will.

Es wird also bei dieser Methode die Indikation nicht allein abhängig gemacht von dem Beckenmaasse, sondern auch von dem durch das Verfahren sicher gestellten Grad der Konfigurationsfähigkeit und Grösse des Kopfes. Beides Punkte, auf die bei der Beckenmessung allein zu wenig Rücksicht genommen werden konnte.

Nach diesen Prinzipien ging ich in dem folgenden Falle vor

M. B., 22 Jahre alt. II para. Die erste Geburt ist spontan verlaufen. Aufnahme 20. XI. 1899. Letzte Menstruation 12. März. Erste Kindsbewegungen Mitte Juli. Mittelgrosse Person. Herz und Lungen gesund. Kein Eiweiss oder Zucker im Urin. Grösster Leibesumfang 106, Umfang in Nabelhöhe 105. Entfernung vom Proc. xiph. bis zur Symphyse 50. Nabel bis Spin. ant. sup. sinistr. 28, dextra 27. Fundus am Rippenbogen. Rechts kleine Teile, links Herztöne. Damm breit. Scheide weich. Portio steht sehr hoch. Muttermund beiderseitig gespalten. Vorliegender Kindsteil nicht zu fühlen. Dist. spin. 24, Dist. crist. 25. Conjugata externa 19. Dist. troch. 27. Conj. diagon. $9^1/_2$.

19. I. 1900: Wehenbeginn nachts 3 Uhr. Blasensprung 8 Uhr. Erste Schädellage. Herztöne in normaler Frequenz. Kopf beweglich. 9 Uhr Muttermund handtellergross, sehr weich, dehnbar. Kopf fest auf dem Becken, vorderes Scheitelbein in seiner ganzen Ausdehnung abzutasten. Pfeilnaht quer, hinteres Scheitelbein stark untergeschoben. Um 10 Uhr erschien der Uterus lang ausgezogen, Fundus sehr hoch, Kontraktionsring 2 Finger breit über dem Nabel.

Digitized by Google

Über der Symphyse ist rechts das Vorderhaupt, links das Hinterhaupt etwa 10 cm hoch oberhalb der Symphyse deutlich durch den dünnen Uterus abzutasten. Herztöne normal.

Um 12 Uhr Befund bis auf Zunahme der Kopfgeschwulst unverändert. Es wird beschlossen, in Walcherscher Hängelage den Kopf einzupressen, eventuell die Zange zu versuchen. Letzteres erschien als möglich, da ja das erste Kind spontan lebend geboren war.

Es wurde unter grösster Kraftanstrengung in Walcherscher Hängelage die Impression versucht, doch zeigte die Kontrolle beim Touchieren die absolute Erfolglosigkeit. Demnach erschien auch ein Forcieren der Zangenoperation überflüssig und es wurde, da das Kind lebte, zur Symphyseotomie geschritten.

Der Schnitt wurde so kurz als möglich gemacht. Er begann 2 cm oberhalb der Symphyse und endete ungefähr in der Mitte der Symphyse. Die linke Hand kontrollierte von innen den Erfolg und beherrschte die Blutung. Die Schamfuge klaffte, der Kopf, mit der Zange gefasst, passierte unter gleichzeitigem Druck von aussen den Beckeneingang und wurde mit derselben Traktion entwickelt. Placenta schnell exprimiert. Knorpelnaht und versenkte Nähte zur Blutstillung, mit starkem Katgut. Hautnaht mit Silkworm, 6 Suturen. Geringer Blutverlust. Kaolinverband. Beckenkompression mit festgeschnürtem Handtuch.

Kind schreit laut, weibl., 3700 g schwer, Länge 50 cm, Kopfumfang $36^1/_2$ cm. Diam. biparict. 10, bitemporalis 8, suboccipitobregmaticus $10^1/_2$. Starke Kopfgeschwulst auf dem rechten Scheitelbein. Rechte Gesichtshälfte ödematös. Zangenmarke auf dem rechten Stirnbein.

Die Symphyseotomiewunde heilte per primam. Entfernung der Fäden am 7. Tage. Die Wöchnerin wurde am 24. März entlassen. Die Symphyse zeigte noch eine geringe Beweglichkeit. Gehen unbehindert.

Das Kind wurde am 10. Tage tot im Bette gefunden. Die Sektion ergab eine völlige Anfüllung der Bronchien und der Trachea mit Milch, ausserdem subdurale Blutungen. Ob ein Mangel an Sorgfalt bei der künstlichen Ernährung den Tod des Kindes verschuldet hat, oder ob die Blutungen über das Gehirn die Todesursache abgaben, lässt sich nicht entscheiden. Da aber das Kind bis zum 10. Tage sich völlig normal entwickelte, auch eine konstante Gewichtszunahme zeigte, so vermute ich das erstere. Jedenfalls stand der Tod mit der Symphyseotomie nicht in Zusammenhang.

Zu dem Falle, der ja an sich nicht von besonderem Interesse ist, bemerke ich noch folgendes. Bei der Impression des Kopfes ist stets tiefe Narkose notwendig. Wenn es möglich ist, beteiligen sich 2 Personen beim Einpressen. Der eine drückt mit der einen Hand auf das Hinterhaupt, mit der anderen auf das Vorderhaupt. Es wird abwechselnd am Hinterhaupt und Vorderhaupt stärker gedrückt, da bald das Vorderhaupt, bald das Hinterhaupt beim Einpressen vorangeht. Die zweite Person drückt dicht über der Symphyse den Kopf nach hinten und unten, auf diese Weise den Kopf in der Richtung der Conjugata komprimierend. Dieser Druck in

Digitized by Google

der Mitte ist oft auffallend wirksam. Es entspricht dies den Erfahrungen beim Eindrücken des nachfolgenden Kopfes.

Ich hatte nach den bisherigen Erfahrungen über Symphyseotomie beabsichtigt, den Hautschnitt oberhalb der Symphyse quer anzulegen und mit einem Meissel die Symphyse von oben nach unten zu spalten. Da mir der Meissel nicht zur Verfügung stand, machte ich einen sehr kleinen Schnitt nur bis in die Mitte der Symphyse und drückte die Symphyse von oben nach unten mit dem Messer durch. Das Ligamentum arcuatum wurde geschont. Die Symphyse wurde also zum grossen Teil subkutan durchtrennt. Dass dabei Vorsicht nötig ist, weil man im Dunkeln arbeitet, ist sicher.

Aber auch bei grossem Hautschnitt operiert man wegen der Blutung mehr unter Leitung des Gefühls oder des Gesichts. Es ist mir sehr aufgefallen, dass bei dieser Methode die Blutung verhältnismässig gering war. Damit aber hängt auch die Prima intentio zusammen, denn wenn man zu lange Zeit braucht bis die Wunde geschlossen wird, wenn man viel tupfen oder sogar tamponieren, unterbinden und vielfach umstechen muss, so sind die Aussichten auf Prima intentio selbstverständlich sehr geringe.

Dass auch hier die Symphyse noch etwas beweglich war, ist die Regel. Bei allen meinen Symphyseotomien habe ich, wie auch Andere bei anderen Methoden — Knochennaht etc. — eine geringe bleibende Beweglichkeit konstatiert.

Auch dieser Fall zeigt, dass die Entbindungsart und die Prognose nicht allein von den Beckenmaassen abhängt. Obwohl die Frau schon einmal spontan geboren hatte, war dennoch die spontane Geburt des zweiten Kindes, trotz guter Wehen wegen des auffallend grossen und harten Schädels nicht möglich.

Zum Schlusse möchte ich folgende Regel aufstellen:

Tritt bei mässig verengtem Becken, trotz kräftiger Wehen und langer Geburtsdauer der Kindskopf nicht tiefer und lebt das Kind, so ist ein Zangenversuch nicht indiziert. Man versucht in Walcherscher Hängelage den Kopf durch den Beckeneingang zu pressen. Gelingt dies nicht, so ist die Symphyseotomie indiziert. Wird sie abgelehnt, so muss das lebende oder nach Absterben das tote Kind perforiert werden.

Digitized by Google

Aus der Frauenklinik der Universität Jena.

Experimentelle Prüfung verschiedener Methoden künstlicher Atmung Neugeborener.

Von

B. S. Schultze.

Mit Doppeltafel VIII/IX.

Der Wert der verschiedenen Methoden künstlicher Atmung für Wiederbelebung tief asphyktisch geborener Kinder ist nun über dreissig Jahre in zeitweise recht lebhafter Diskussion.

Neben dem jetzt wohl allgemein als minderwertig erkannten Lufteinblasen kommen alle diejenigen Methoden künstlicher Atmung in Betracht, von denen man voraussetzt, dass sie durch Erweiterung und Verengerung der Wand des Thorax Druckschwankungen in dessen Inneren setzen, welche das Ein- und Ausströmen atmosphärischer Luft in den Atemwegen zur notwendigen Folge haben. Solche Methoden sind namentlich die von Marshall Hall, von Silvester, dann deren Modifikationen von Bain und von Pacini und meine Methode des Schwingens.

Der wesentliche Vorteil solcher Methoden, welche die Inspiration durch Erweiterung der Wände des Thorax herbeizuführen streben, gegenüber dem Lufteinblasen bestehen bei tiefem Scheintod in folgendem: das Einblasen von Luft in die Lungen steigert den Druck im Thorax, das Wiederauspressen der Luft steigert auch den Druck. Die im tiefen Scheintod erlahmende Cirkulation kann davon keinen Vorteil haben. Das in den Lungenkapillaren fast stagnierende Blut kann auch bei lebhaftem Luftwechsel in den Alveolen nur sehr wenig Sauerstoff aufnehmen und sehr wenig oder nichts davon kann bei der tief gesunkenen Herzarbeit zur Medulla oblongata gelangen. Deren Erregbarkeit wieder herzustellen ist aber bei tiefem Scheintod die Aufgabe. Diejenigen Methoden dagegen, welche mit regelmässig wechselnden inspiratorischen Druckminderungen und exspiratorischen

Digitized by Google

Drucksteigerungen arbeiten, setzen die Herzpumpe mechanisch in Thätigkeit, stellen dadurch die Druckdifferenz zwischen arterieller und venöser Blutbahn wieder her und nötigen dadurch das Blut in den Capillaren der Lungen und in denen des Aortengebietes wieder lebhaft zu strömen. Es wird durch den gleichzeitig eingeleiteten frequenten Luftwechsel in den Alveolen von dem daselbst gebotenen Sauerstoff reichlich ins Blut aufgenommen, die übermässig gesteigerte Venosität des Blutes möglichst schnell vermindert und durch Zuströmen des wieder arteriell gewordenen Blutes die Erregbarkeit der Medulla, wenn überhaupt möglich, wiederhergestellt. Ich habe das in meiner ersten Abhandlung über Wiederbelebung asphyktischer Neugeborner ausführlich begründet.[1])

Es sind experimentell an Kindesleichen Messungen der durch künstliche Atmung in den Luftwegen bewirkten Druckschwankungen und Messungen der bei Anwendung der verschiedenen Methoden ein- und ausstreichenden Luftmengen angestellt worden.

Behm[2]) mass an einem Waldenburg'schen Pneumatometer den Inspirations- und den Exspirationsdruck, den er bei verschiedenen Methoden künstlicher Atmung an tracheotomierten Kindern bewirken konnte. Versuchsobjekte waren drei totgeborene Kinder und drei, die verschieden lange nach der Geburt gelebt hatten. Negative Inspirations- und positive Expirationsschwankungen ergaben die Methoden von Silvester, Pacini, Bain und meine Methode. Das Mittel aus je 32 Einzelbeobachtungen war in Millimeter Hg.

Silvester	Inspir.	— 3	Exspir.	+ 7	Differenz	10
Pacini	„	— 5,5	„	+ 6,7	„	12,2
Bain	„	— 8,7	„	+ 10,2	„	19
Schultze	„	— 3,6	„	+ 5,9	„	9,5

Die Methoden von M. Hall und von Howard ergaben Exspirationswerte von 10 und 11, aber keinen Inspirationswert.

Champneys[3]) experimentierte an 26 totgeborenen Kindern, indem er wie Behm einen langen Gummischlauch mit der Trachea verband. Er mass teils am Wasser-, teils am Quecksilbermanometer

[1]) B. S. Schultze, Über die beste Methode der Wiederbelebung scheintot geborener Kinder. Jenaische Zeitschr. f. Medizin u. Naturw. II. 1866.

[2]) Behm, Die verschiedenen Methoden der künstlichen Atmung bei asphyktischen Neugeborenen. Zeitschr. f. Gyn. u. Geburtshilfe V. 1880. S. 36.

[3]) F. H. Champneys, On artificial respiration in stillborn children. The amount of ventilation secured by different methods. Vol. LXIV of the medico-chir. Transact. 1881. Weitere Mitteilungen 1882. 1884. 1887.

Digitized by Google

die inspirierten und exspirierten Luftmengen. Ich registriere aus dem reichen Material der wertvollen Beobachtungen Champneys' hier nur die (von mir ausgezogenen) Maximalwerte der inspirierten Volumina, soweit die Methoden in Vergleichung kamen.

Silvesters Methode und meine kamen in Vergleich in 18 Fällen. Die bei den einzelnen Versuchs-Kindern erreichten Maxima betrugen bei Silvesters Methode 5. 12. 12. 16. 22. 16. 1. 12 11,5. 32, 0. 3. 4. 0. 9. 1. 3. 12 Kubikcentimeter. Die bei meiner Methode inspirierten Maxima waren: 5. 6. 11. 16. 14. 14. 2. 11. 8. 10. $^1/_2$. 1. 2. 2. 8. 0. 8. 9. Pacini und Bain's Modifikationen der Silvesterschen Methode kamen 6 mal in Vergleich. Sie ergaben: 32. 10. 11. 6. 10. 14. Die Mittel daraus gezogen ergeben:

Pacini-Bain	13.8
Silvester	9.5
Schultze	6.66

Danach verhielt sich der Wert der 3 Methoden zu einander etwa wie 14 zu 10 zu 7.

Lahs[1]) experimentierte an der Leiche eines frühgebornen Kindes, das elf Tage gelebt hatte. Anstatt der Tracheotomie fügte er dem unverletzten Kinde drei Blechröhren durch die Nasenöffnungen und den Mund bis in die Nähe der hinteren Schlundwand und vernähte Mund- und Nasenöffnungen. Die drei Röhren mündeten aussen in einen langen Gummischlauch, der mit einem kleinen Spirometer verbunden wurde. Beim einfachen Schwenken des Kindes horizontal durch die Luft — einmal das Fussende voraus (Inspiration), denn das Kopfende voraus (Exspiration) — hob und senkte sich das Spirometer um 2 cm. Nach der Abbildung des Apparates zu urteilen mag das 6 ccm Luft entsprechen. Meine Schwingungen ergaben 4 cm (etwa 12 ccm), Silvesters Methode ergab 6 cm (etwa 18 ccm Luft).

Torggler[2]) tracheotomierte wieder seine Versuchsleichen und mass am Quecksilbermanometer den Inspirationsdruck, den die Methoden Lahs, M. Hall, Silvester und Schultze leisteten. Torggler prüfte daraufhin 8 Kindesleichen. Da nur die ersten

[2]) Lahs, Die Wirkung der einfachen Schwenkungen auf die Wiederbelebung scheintoter Neugeborner. Vorträge u. Abhdlgen. Marburg 1884. S. 35.

[3]) Torggler, Experimentelle Studien über den Wert der verschiedenen Methoden künstlicher Atmung bei asphyktischen Neugebornen. Wiener medic. Blätter 1885. No. 8. 9. 10.

Digitized by Google

drei totgeborene Kinder waren, registriere ich nur die an ihnen gewonnenen Durchschnittswerte;

M. Hall:	0.	0.	0.	1.	1.	1.	0.	0.	0.	=	0,33 mm Hg.
Lahs:	2.	3.	$4^1/_2$	1.	3.	3.	0.	0.	0.	=	1,77 mm Hg.
Silvester:	4.	5.	5.	1.	5.	14.	10.	1.	0.	=	5,0 mm
Schultze:	$21^1/_2$	25.	30.	20.	32.	35.	12.	12.	6.	=	21,5 mm

Kupffer[1]) experimentierte an vier Kinderleichen, von denen nur eine einem neugeborenen Kinde angehörte, während die anderen schon längere Zeit gelebt hatten. Er mass den Druck und das Atmungsquantum und zwar zuerst mit Lahs'schen Kanülen, dann mit Ausschaltung des Kehlkopfs durch Einsetzen einer Glasröhre in die angeschnittene Trachea. Er prüfte die Methoden von Silvester, Pacini, Bain und meine. Die von Kupffer notierten Zahlen beanspruchen nur relativen Wert. Nach Lahs' Methode geprüft, gab meine Methode die besseren Resultate. An tracheotomierter Leiche wurde sie von den anderen Methoden übertroffen.

Zuntz und Strassmann[2]) machten in der Berliner medizinischen Gesellschaft an Neugeborenen mit luftleeren Lungen Demonstrationen, welche zeigten, dass Silvesters und meine Methode künstlicher Atmung Luft in die Lungen bringen. Es handelte sich nicht um Messung der Druckhöhen oder der aspirierten Luftmengen, es handelte sich nur um Widerlegung der von Olshausen ausgesprochenen Meinung, dass das Durchschlüpfen des kindlichen Thorax durch den engen Geburtsweg nach Art einer künstlichen Respiration wirke und insofern mithelfe zur ersten Luftfüllung der Lungen.[3])

Hindurchziehen der Kindesleiche durch einen sehr resistenten Gummischlauch, ebenso das Marshall Hallsche Verfahren, ebenso ein von Schröder als künstliche Respiration angegebenes Verfahren gaben nur minimalen oder keinen Ausschlag am Manometer. Wenn aber zuvor durch Silvesters Verfahren oder durch mein Schwingen die Lunge lufthaltig gemacht war, zeichneten auch die genannten Verfahren ganz hübsche Atemkurven. Auch wurde mit genau

---

[1]) Arthur Kupffer, Das Verhalten der Druckschwankungen und des Atmungsquantums bei künstlicher Respiration nach den Methoden etc. Dissertation Dorpat 1890 u. in Küstner. Berichte und Arbeiten aus der Universitäts-Frauenklinik zu Dorpat. Wiesbaden 1894. S. 315.

[2]) Berliner klin. Wochenschrift 1895. No. 17.

[3]) Olshausen, Über den ersten Schrei. Berliner klin. Wochenschrift 1894. No. 48.

Digitized by Google

abgemessenem Druck das Hermannsche Experiment[1]) wiederholt, vergleichsweise in schon lufthaltige und in atelektatische Lungen Luft einzutreiben. 5—6 cm Wasserdruck genügte, um in bereits lufthaltige Lungen weitere erhebliche Mengen Luft einzutreiben, während etwa der doppelte Druck nötig war, um eine atelektatische Lunge zur Entfaltung zu bringen.

Weitere Respirationsmessungen an Leichen Neugeborener sind mir nicht bekannt geworden. Erwähnen muss ich aber die für künstliche Atmung überhaupt wertvolle Arbeit von Brosch[2]) speziell wegen einer Modifikation der Exspiration Silvesters, die für den Erwachsenen offenbar grosse Vorteile bietet und auch für scheintot Geborene vorteilhaftere Resultate in Aussicht stellte und von mir deshalb geprüft wurde. Anstatt der seitlichen Kompression des Thorax komprimiert Brosch in sagittaler Richtung. Anstatt dass Silvester seitlich dem Thorax die herabgeschlagenen Arme anpresst, bringt Brosch die Ellbogen vorn auf dem Thorax aneinander und übt mit ihnen einen erfolgreicheren sagittalen Druck von oben und vorn.

Für Wertschätzung meiner Methode künstlicher Atmung am Gebärbett genügten mir und vielen anderen neben der wiederholten theoretischen Begründung[3]) die Erfolge, die mit ihr bei ganz tiefer Asphyxie gewonnen wurden; ferner die Sektionsbefunde an Kindern, deren Wiederbelebung trotz Luftfüllung der Lungen mittels Schwingen nicht gelungen war, und ganz besonders der oft wiederholte Nachweis, dass durch richtige Übung der Methode die Lungen totgeborner Kinder in der Weise mit Luft gefüllt werden, dass sie von denen eines Kindes, das spontan ausgiebig geatmet hat, nicht zu unterscheiden sind.[4])

---

[1]) L. Hermann, in Pflügers Archiv f. Physiol. Bd. XX.

[2]) Brosch, Theoretische und experimentelle Untersuchungen über künstliche Atmung. Virchows Archiv. Bd. 149. S. 266 u. 460.

[3]) B. S. Schultze am angeführten Orte, ferner: Der Scheintod Neugeborner, Sendschreiben an C. Ludwig, Jena 1871. Kapitel Asphyxie in Gerhardts Handbuch der Kinderkrankheiten, Tübingen 1877. Bd. 2. Über die Wiederbelebung tief scheintot geborner Kinder. Wiener med. Blätter 1885 No. 1 und 2. Ferner: Centralblatt für Gynaekologie 1890 No. 6, 1893 No. 15, 1894 No. 8 und 1896 No. 37 und im Lehrbuch der Hebammenkunst. Leipzig, Engelmann. 7. bis 12. Aufl. 1884—1899.

[4]) Runge, die Krankheiten der ersten Lebenstage. Stuttgart 1884. 1893.

Schauta, Experimentelle Studien über den Effekt der Schultzeschen Schwingungen. Wiener med. Blätter 1884. No. 29. 30.

Digitized by Google

Neben diesen Erfahrungen hat selbstverständlich die experimentelle Prüfung der verschiedenen Methoden am Spirometer und am Manometer hohen Wert. Äussere Umstände sind es gewesen, die mich bisher abgehalten haben, auch meinerseits an diesen Prüfungen mich zu beteiligen. Die Aufforderung über die Behandlung des Scheintodes Neugeborener auf dem XIII. internationalen Kongress 1900 das Referat zu übernehmen, hat mich veranlasst, die Methoden künstlicher Atmung auch experimentell zu prüfen.

Bevor ich meine Experimente, die für Beurteilung des Wertes der verschiedenen Methoden einiges weitere beitragen werden, mitteile, schicke ich einige Bemerkungen voraus über die Bedingungen, welche das Leichenexperiment zu bieten vermag im Vergleich zur therapeutischen Ausübung der Methoden und über die Wege, diese Bedingungen möglichst gleichartig zu gestalten.

1. Als Prüfungsobjekte für den Wert der verschiedenen Methoden künstlicher Atmung scheintot geborner Kinder eignen sich nur Leichen totgeborner Kinder aus zwei Gründen.

Ich habe schon in meiner ersten Abhandlung über Wiederbelebung scheintoter Kinder darauf hingewiesen, dass um die aneinander liegenden Wandungen der Luftwege von einander zu lösen, bei der künstlichen Atmung eine gewisse Kraft erforderlich ist. Hermann und Keller haben das dann experimentell nachgewiesen,[1]) ich erwähnte schon die dasselbe betreffende Demonstration von Zuntz. Experimentiert man an Leichen von Kindern, deren Lungen nicht mehr anektatisch sind, die schon atmosphärische Luft geatmet haben, so fehlt die Notwendigkeit einer bestimmten Kraftleistung, so fällt ein wesentliches Atemhindernis, das bei scheintot gebornen Kindern vorliegt, im Experiment fort und es wird dadurch das Urteil irrig und zwar relativ günstiger für diejenigen Methoden ausfallen, welche den geringeren Druck leisten.

Durchaus anektatischer Beschaffenheit der Lungen würde man freilich vollkommen sicher nur sein, wenn man an vor dem Blasensprung abgestorbenen Kindern expermentiert. Aber wenn einmal ausnahmsweise ein in Gesichtslage oder ein nach Wendung todtgeborenes Kind ein wenig Luft in den Lungen haben sollte, so entspricht das ja nur einem auch bei scheintot gebornen Kindern ausnahmsweise vorkommenden Ereignis.

---

[1]) L. Hermann, Lehrbuch der Physiologie. 12. Aufl. 1900. S. 126. Pflügers Archiv f. d. ges. Physiologie. Bd. XX.

Digitized by Google

Zweitens, worauf ich auch wiederholt aufmerksam gemacht habe, die Thoraxwand des Foetus und des scheintot oder totgeborenen Kindes hat entsprechend dem bis dahin ununterbrochen bestandenen anektatischen Zustand der Lungen ihr elastisches Gleichgewicht in der Stellung der Exspiration. Durch einige Zeit hindurch stattgehabte Luftatmung gewinnt der Thorax eine andere Gleichgewichtsstellung, welche dem bei tiefster Exspiration immer noch fortbestehenden Luftgehalt der Lungen entspricht. Auch dieser Unterschied ist von Hermann später experimentell nachgewiesen worden.[1])

Der Einfluss dieses Unterschiedes in der elastischen Gleichgewichtstellung des Thorax tritt eklatant zutage, wenn wir die Erfolge der künstlichen Atmung nach Marshall Halls Methode am Erwachsenen mit denen am tot oder scheintot geborenen Kinde vergleichen. Die Inspiration kommt bei dieser Methode nach vorheriger starker Kompression des Thorax dadurch zustande, dass mit Nachlass der Kompression der Thorax seine elastische Normalstellung wieder annimmt. Am Erwachsenen streicht dabei reichlich Luft ein, am Neugeborenen mit anektatischen Lungen ist der Inspirationseffekt gleich 0, der Thorax kann auch nach kräftigster Kompression über seine Exspirationsstellung sich nicht erweitern.

Auch für den Erfolg derjenigen Methoden künstlicher Atmung, welche direkt den Thorax zu erweitern streben, hängt von der relativen Festigkeit und Elastizität der Thoraxwandungen natürlich viel ab. Dass bei nichtreifen Kindern wegen der Weichheit der Thoraxwände auch das Schwingen oft erfolglos bleibt, sagte ich schon 1866. Für die Experimente an Kindesleichen kommt in der Beziehung nicht nur das Entwickelungsalter der zum Versuch verwendeten Leichen, sondern auch die Leichenveränderung wesentlich hindernd für den Erfolg in Betracht. Könnte man an der eben geborenen Kindesleiche die Experimente küntslicher Atmung machen, würde deren Erfolg den besten Vergleich zulassen mit den Erfolgen am scheintoten Kinde. Es liegt in der Natur der äusseren Bedingungen, dass die Experimente, welche Transport und Vorbereitungen erfordern, erst nach längerem Zeitverlust angestellt werden. Ich bezog meine Leichen meist von auswärts, dank der Liebenswürdigkeit auswärtiger Kollegen. Drei, vier, selbst fünf Tage nach der Geburt war mehrmals die Anstellung der Experimente

[1]) L. Hermann, Das Verhalten des kindlichen Brustkastens bei der Geburt. Bonn 1888. Sep.-Abdruck aus Pflügers Archiv. Bd. XXX.

Digitized by Google

erst möglich. Da haben die Gelenkverbindungen zwischen Humerus, Scapula, Clavicula, Sternum nicht mehr die Festigkeit wie am scheintodten Kinde. Die Hebung der Thoraxwand beim Schwingen sowohl, wie bei der Silverstermethode kommt auch nicht allein durch den Zug an den Skeletteilen zu stande, der Zug an den Muskeln wirkt wesentlich mit zur Hebung der Rippen und die Muskeln einer mehrere Tage alten Kindesleiche sind schon erheblich schlaffer als die eines in bleichem, schlaffem Scheintod soeben gebornen Kindes. Wir dürfen also den Effekt unserer Experimente für Ventilation der Lungen immer nur als annähernd gleichkommend den Erfolgen am scheintoten Kinde ansehen.

2. Wie soll man die Lungen des Kindes mit den messenden Apparaten in Verbindung setzen? Die meisten Experimentatoren haben tracheotomiert. Von Lahs namentlich ist dieser Methode der Vorwurf gemacht worden, dass dadurch günstigere Bedingungen gesetzt werden als am scheintoten Kinde bestehen, die von seiten des Kehlkopfs etwa eintretenden Hindernisse für die Atmung werden ausgeschaltet. Das ist richtig. Lahs gab die Methode an, durch in Nase und Mund luftdicht eingesetzte Kanülen die Luft ein- und ausstreichen zu lassen. Damit begiebt man sich aber wiederum eines wesentlichen Vorteils, der bei künstlicher Atmung des scheintoten Kindes besteht, des Vorteils nämlich, dass man, so oft es nötig erscheint, durch Nachvorndrücken der Zungenwurzel den Kehldeckel aufrichtet und dabei den inzwischen in den Rachen und Mund heraufbeförderten Schleim entfernt. Fixieren der hervorgezogenen Zunge hat auf die Stellung des Kehldeckels gar keinen Einfluss, wie schon andere fanden und auch ich an der Kindesleiche konstatierte. Nachvorndrücken der Zungenwurzel dagegen richtet den Kehldeckel prompt auf. Um auch bei unzugänglich verschlossenem Munde den Kehldeckel aufrecht zu erhalten, führte ich von der Haut aus durch den Boden der Mundhöhle bis in die Zungenwurzel eine Seidenligatur, während ich die Zungenwurzel vom Mund aus mit dem Finger der anderen Hand nach vorn drückte. Bei der Sektion fand ich, dass dadurch der Kehldeckel sicher aufrecht erhalten wurde, er federte mit Kraft in die Höhe, wenn man ihn über den Kehlkopf herabdrückte.

Ich verliess die Methode doch bald wieder. Während des Schwingens werden die aspirierten Massen, wenn man die Trachea noch so vollständig ausgesaugt hat, aus den tieferen Bronchen herauf befördert, sie verstopfen zu leicht die Nasenkanülen. Solche

Digitized by Google

Verstopfung kann auch an der Trachealkanüle mal vorkommen, aber ein energischer Exspirationsschwung fördert den Schleimpfropf in den Gummischlauch, aus dem er dann ausgeblasen werden kann, oder im Notfall ist die Trachealkanüle leichter entfernt und wieder eingebunden als die Wiederholung der komplizierten Vernähung und Verklebung der Mund- und Nasenöffnungen. Lahs konnte diesen Nachteil seiner Methode nicht empfinden, weil er nicht am totgebornen, sondern nur an einem einzigen 11 Tage alten Kinde experimentierte.

3. Sollen die Druckschwankungen gemessen werden oder die ex- und inspirierten Luftvolumina? Lahs, der in einer zweiten Abhandlung [1]) die Methoden der experimentellen Prüfung kritisch bespricht, kommt zu dem Schluss: „Es kann daher keinem Zweifel unterliegen, dass der Wert einer Wiederbelebungsmethode durch künstliche Atmung nicht mit Hilfe eines Quecksilbermanometers bestimmt werden darf, sondern mittels eines Spirometers bestimmt werden muss."

Wieviel atmosphärische Luft bei jeder Atmung aus- und einstreicht, davon hängt, Cirkulation des Blutes vorausgesetzt, beim scheintoten Kinde die Möglichkeit ab, dem Blut und weiter dem Atemcentrum soviel Sauerstoff zuzuführen, wie erforderlich ist, um die Erregbarkeit der Medulla wiederherzustellen. Und wenn durch Erweiterung und Verengerung der Thoraxwand die Ventilation der Lungen ergiebig ausfällt, so ist dadurch an sich klar, dass die Druckschwankungen ausgiebig waren; sie werden voraussichtlich auch ausgiebig genug sein, um die Herzpumpe in ihrer Wirkung lebhaft zu fördern. Wahrscheinlich aber ist es, dass für die Cirkulationsbeschleunigung auch die Höhe der Druckschwankung besonderen Wert hat.

Ganz entscheidend aber schon für die Ventilation der Lungen des scheintoten Kindes wie auch des totgebornen beim Experiment ist die Höhe des Druckes dadurch, dass, wie oben ausführlich erörtert wurde, zur Lösung der Adhaesion der aneinander liegenden Wände der Luftwege ein weit höherer Druck erforderlich ist, als für Ventilation der Lungen, die schon geatmet haben. Von der Druckhöhe der ersten Inspirationen hängt es ab, ob und wie zahl-

[1]) Lahs, Durch welche Methoden der künstlichen Atmung werden in die Lungen asphyktischer Neugeborner die grössten Luftmengen ein- und ausgeführt? Archiv für Gyn. Bd. XXVI. 1885. S. 275.

Digitized by Google

reich die Alveolen der Luft zugänglich gemacht werden. Ebenso hat für die Exspiration die Druckhöhe einen ganz besonderen Wert bei asphyktischen Neugebornen. Die meisten Geburtshelfer behelfen sich zum Zweck der Entfernung aspirierter Massen immer noch mit der von Paul Scheel 1798 angegebenen Methode der Aussaugung mittels in die Trachea eingeführten Katheters.[1]) Vollständiger schon, weil auch aus den feineren Luftwegen, fliessen die aspirierten Massen aus bei meiner den Anfang der künstlichen Atmung machenden verlängerten Exspirationsstellung des Kindes. Aber auch damit ist die Entleerung noch nicht vollendet. Erst nachdem Luft in die Alveolen schon eindrang, findet die Expektoration der Massen vollständig statt. Und wenn die Expektoration nun mit hohem Druck, annähernd ähnlich einem Hustenstoss bewirkt wird, muss der Effekt früher und vollständiger zu stande kommen. Wie wichtig am wiederbelebten Neugeborenen die frühe und vollständige Entleerung der etwa aspirierten Massen ist, wissen wir aus den Aspirationspneumonien der mit Lufteinblasen vorübergehend wiederbelebten Kinder. Beim Leichenexperiment, namentlich beim Schwingen, ist die Wahrnehmung sehr bezeichnend, dass die Exspirationen immer von neuem aspirierte Massen zu Tage fördern, auch wenn man vorher mit Katheter alles von der Trachea aus erreichbare ausgesogen hat.

Es ist also für Bewertung der verschiedenen Methoden künstlicher Atmung wichtig, sowohl den Umfang der Ventilation der Lungen als auch die Höhe des Druckes, mit der sie stattfindet, vergleichend zu prüfen.

Ich gebe nun kurzen Bericht über meine Experimente an Leichen totgeborner Kinder. Ich experimentierte auf dem hiesigen physiologischen Institut. Herrn Prof. Dr. Verworn sage ich für seinen sachverständigen Beistand und Rat und das bereitwillige Opfer an kostbarer Zeit meinen herzlichen Dank. Als Spirometer benutzte ich einen Hutchinson-Cyonschen Apparat. Durch W. Müllersche Quecksilberventile konnte das einemal die exspirierte Luft in den Cylinder eintreten, das anderemal die inspirierte Luft dem Cylinder entnommen werden. Der Cylinder ist weit, 1 cm Höhe des Cylinders fasst 45,8 ccm Luft. Das Manometer ist ein gewöhnliches Hg.-Manometer mit Schwimmer. Die Kurven wurden geschrieben an eine mittels Uhrwerk rotierende Trommel.

---

[1]) Paul Scheel, Dissertatio inaug. physiol. de liquore amnii asperae arteriae foetuum humanorum. Hafniae 1798.

Digitized by Google

Ich gebe Bericht über alle meine Experimente, Auswahl treffen würde parteiisch sein, und auch die mangelhaft ausgefallenen Experimente sind lehrreich.

Die Kinder waren alle vor Vollendung der Geburt gestorben und keine Wiederbelebungsversuche oder Übungen solcher an ihnen zuvor angestellt worden. Die Kinder waren zum Teil ausgetragen, zum Teil unreif. Viele von ihnen waren durch längeren Transport teils bei warmer Temperatur schon recht faul. Mir stand eben besseres Material nicht zu Gebote.

1) Knabe, 55½ cm. Thoraxumfang 2 cm unter der Papilla 33 cm. Am 20. 6. 99 mit Wendung, Extraktion und Perforation des nachfolgenden Kopfes geboren, am 21. in Eisschrank gelegt, am 22. auf Körpertemperatur erwärmt. Knieförmig gebogene Glaskanüle in die quer angeschnittene Trachea gebunden, mit 2,70 Meter langem Gummischlauch an den Spirometer angeschlossen. Exspiration wird gemessen, Inspiration aus der Atmosphäre, beides durch Müllersche Ventile.

18 Schwingungen ergeben 340 ccm Exspirationsluft.
18 Silvester mit festgehaltenen Füssen, Exspiration noch durch Umwenden nach M. Hall und Druck auf den Rücken verstärkt, 250 ccm.
18 Schwingungen 438 ccm.
18 Silvester-M. Hall 370 ccm.
18 Schwingungen 536 ccm (29,8 ccm jedes Exspirium).
18 Silvester-M. Hall 418 ccm (23,2 ccm jedes Exspirium).

Das Mittel aus 54 Schwingungen ergiebt für jede Atmung 26 ccm Luftwechsel.

Das Mittel aus 54 Silvester-M. Hall 19,2 ccm.

2) 6. 7. 1899. Knabe 53 cm. lang, von auswärts, 2 Std. ante partum gestorben, spontan geboren. Exspiration gemessen.
7 M. Holl. Minimale Erschütterung des Quecksilbers in den Ventilen.
7 Silvester. Ebenso.
18 Silvester-M. Hall von der 5. Exspiration an jedesmal ein kleiner Ausschlag Summa 55 ccm.
18 Silvester-M. Hall ergeben 131 ccm.
18 Schwingungen 189 „
18 Schwingungen 213 „
18 Silvester-M. Hall 109 „
18 Schwingungen 214 „
18 Silvester-M. Hall 136 „
18 Silvester-M. Hall 132 „
18 Schwingungen 191 „
18 Schwingungen 187 „

Es wurde diesmal mit Silvesters Methode angefangen, die exspirierten Mengen waren anfangs gering. Die Atmungseffekte waren bei diesem Kind überhaupt gering. Das Resultat für die einzelne Atmung ist

Digitized by Google

Silvester-M. Hall 6,2 ccm für jede Atmung.
Schwingen 11,0 ccm „ „ „

3) 9. 7. 1899. Mädchen, 53 cm, von auswärts. Perforiert.
9 Exspirationen M. Hall. Kein Ausschlag.
18 Silvester 204 ccm.
18 M. Hall. Kein Ausschlag.
18 Schwingungen 328 ccm.
9 M. Hall — o.
18 Silvester forcierte Insp., Exspiration mittels Kompression vom Thorax und Bauch her 347 ccm.
18 Schwingungen 441 ccm.
18 Silvester 312
18 Schwingungen 440 ccm.
Resultat für die einzelne Atmung:
Silvester 16 ccm.
Schwingen 22 ccm.

4) 20. 7. 1899. Knabe, 53 cm, von auswärts. Perforiert.
Weder Schwingen noch Silvester zeigt eine Spur Effekt, nicht einmal Bewegung am Quecksilber der Ventile.

Auch nach Lufteinblasen mit dem Mund in den Gummischlauch kein Erfolg. Nun werden mit Gummiballon auf demselben Weg ca. 100 ccm Luft eingeblasen mit deutlicher Hebung des Thorax und Absteigen des Zwerchfells. Auch danach keine Spur Effekt der künstlichen Atmung. Revision der Kanüle ergiebt, dass ein zäher Schleimpfropf die Kanüle verstopft. Lungen vollkommen luftgefüllt, hellrosa, auch interstitielles Emphysem. Es musste wohl der Schleimpfropf beim ersten Exspirationsschwung in die Kanüle gefahren sein. Das kräftige Einblasen mit Ballon schob ihn in die Trachea und neben ihm war Raum für die eindringende Luft. Das Schwingen (immer erst Exspiration) schleuderte ihn wieder in die knieförmige Kanüle.

5) 31. 7. 99. Knabe, 52 cm, von auswärts. Keinerlei Trauma. Ödeme und aufgetriebener Leib. Weder Schwingen noch Silvester giebt den mindesten Ausschlag weder bei Ex- noch bei Inspiration. Sektion zeigt Ascites.

6) 2. 8. 99. Mädchen, 51 cm. Bei Pl. praevia tot geboren.
18 Schwingungen 210
„ „ 305
„ „ 280
18 Silvester 220
„ „ 175
18 Schwingungen 285
18 Silvester 215
Für jede einzelne Atmung: Schwingen 15 ccm.
Silvester 11,3 ccm.

7) 15. 10. 99. Nicht reifes Kind, 42 cm. Bei Pl. praev. in Steisslage tot geb. Inspiration gemessen. Schwingen giebt anfangs gar keinen Ausschlag, beim 18. Schwingen sind 4 ccm inspiriert. Es wird statt Quecksilber Wasser in die Ventile gegeben. 18 Schwingungen geben 20 ccm. Darauf 18 Silvester — 30 ccm. Darauf Schwingen 20 ccm. Darauf 18 Silvester mit M. Hall und Pacini 15 ccm. Darauf mit Ballon ca. 30 ccm Luft

Digitized by Google

eingeblasen. 18 Schwingungen ergeben 15 ccm. 18 Silvester mit M. Hall und Pacini 10 ccm. Sektion zeigt Lungen schön marmoriert, überall lufthaltig. Schwimmen mit Herz und Thymus, auch jeder Lappen schwimmt. Obgleich also durch das Lufteinblasen die Adhäsion der Bronchialwandungen überwunden war, hatte die künstliche Respiration nur minimalen Erfolg offenbar weil der Thorax zu weich war, um bei aller mechanisch bewirkten Formveränderung nennenswert dilatiert zu werden.

8) 20. 10. 99. Nichtreifes Kind, 44 cm, während Eklampsie ohne Hilfe tot geboren. Inspiration gemessen.

18 Schwingungen 160 ccm.
18 Silvester, M. Hall, Pacini 120 ccm.
12 M. Hall 0
12 Silvester 65 ccm.

Danach Luft eingeblasen ca. 120 ccm. Danach Schwingen und Silvester ohne Erfolg. Revision der Trachea zeigt, dass sie von der Kanüle verletzt war.

9) 25. 10. 99. Knabe 53 cm. Epidermis löst sich schon stellenweise.

10 M. Hall. Kein Ausschlag.
10 Silvester 160 ccm.
10 Silvester, M. Hall, Pacini 250 ccm.
10 Schwingungen 160
10 Schwingungen 225
Luft einblasen ca. 400 ccm.
10 M. Hall 0
10 Silvester 170
10 Silvester, M. Hall, Pacini 220
10 Schwingungen 140

Sektion zeigt Verletzung der Trachea durch die Kanüle.

Bei dem sehr schlaffen Kinde hatte Pacinis Modifikation der Silvestermethode, Inspiration mit Hebung des Thorax direct an der Schulter, die relativ besten Erfolge.

10) 25. 2. 1900. Mädchen, 52 cm. 29 Brustumfang. Sehr schlaffe Leiche. Inspiration gemessen.

10 Silvester 290 ccm.
10 Silvester, M. Hall 280—290
10 Schwingen 105
10 Silvester 225
10 Schwingen 190
10 Schwingen 190
Nun Exspiration gemessen.
10 Schwingen 190
10 Schwingen 170

Ich prüfte an dieser Leiche auch eine von Mattei[1]) angegebene Methode. Das Kind wird angefasst wie zum Schwingen, aber anstatt es aufwärts zu schwingen, nur rythmisch geschüttelt. 10 Schütteln gab 35, 20 Schütteln gab

[1]) M. Mattei, Nouveau moyen de faire respirer les enfants qui naissent en état de mort apparente. Gazette des Hopitaux. 7. Fev. 1867.

Digitized by Google

80 ccm, auch für Inspiration ergab 20 Schütteln 75 ccm. 10 Schwingen mit je 2 mal Schütteln in Inspirationsstellung gab 235 ccm.

11) 27. 2. 1900. Mädchen, 49 cm. Thoraxumfang 28. Bei Placenta praevia mit Wendung und Extr. tot geboren, nur 30 Std. post partum. Nachdem Trachealkanüle eingebunden, wird mit Aspirator, wie er zur Entleerung pleuritischer Ergüsse konstruiert ist, ziemlich reichlich blutige Flüssigkeit ausgesaugt. Auch ein zweites Saugen fördert noch Blut, ein drittes nichts mehr. Nun wird das Kind in Exspirationsstellung geschwungen und einige Zeit in der Stellung gehalten. Noch viel reichlicher als zuvor fliesst Blut aus den Luftwegen, zugleich aus Mund und Nase viel blutiger Schleim. Danach wird das Kind mit langem Gummischlauch an den Apparat angeschlossen, Inspiration gemessen.

10 Silvester 125 ccm
10 Schwingen 130 „
10 Silvester 130 „
10 Schwingen 180 „

Sektion zeigt reichlich serösen Erguss in beiden Pleuren, Lungen sehr dunkelrot mit helleren Läppchen dazwischen. Lungen mit Herz und Thymus sinken. Lungen allein schwimmen, auch jeder der 5 Lappen einzeln.

12) 27. 2. 1900. Knabe, 52 cm, Thoraxumfang 33 cm vor 3 Tagen abgeschikt also mutmasslich am 4. Tag post partum. Aussaugen lässt wenig Schleim bis in die Kanüle treten. Verlängerte Exspirationsstellung lässt 2 grosse dicke Tropfen blutgefärbten Schleims ausfliessen. Inspiration wird gemessen.

10 Silvester 45 ccm
10 Schwingen 125 „
10 Silvester 75 „
10 Schwingen 135 „
20 Mattei 40 „
5 Lahs 0

Sektion zeigt Lungen schwarzrot mit einzelnen rosa Läppchen. Mit Herz und Thymus sinken sie unter. Lungen allein schwimmen, auch die einzelnen Lappen mit Ausnahme des rechten unteren, der linke untere ist am besten lufthaltig.

13) 5. 3. 1900. Knabe, 55 cm. 30 cm Thoraxumfang. Die Leiche ist am 1. 3. abgeschickt worden. Exspirationsstellung fördert aus Mund und Nase mässig viel blutigen Schleim. Doppelkanüle wird in die Nase geführt, die Nasenöffnungen darum fest zugenäht. Zungenwurzel nach vorn gedrückt und in dieser Stellung vom Boden der Mundhöhle aus mit Sutur fixiert, der Mund mit fortlaufender Sutur fest geschlossen.

10 Silvester Inspiration 0
10 Schwingen Inspiration 90
10 Silvester Exspir. 0
10 Schwingen Exspir. 60

Viel meconiumhaltiger Schleim, den man im Schlauch rasseln hörte, wird ausgeblasen, Tracheotomie gemacht und die Kanüle an den Schlauch angeschlossen. Exspiration gemessen.

10 Schwingungen 180 ccm.
10 Silvester 70 „

Digitized by Google

10 Schwingen 170 ccm
10 Schwingen 190 „
10 Silvester 130 „

Sektion zeigt Lungen schön rosa marmoriert. Scharf umschriebene atelektatische Stellen. Lungen schwimmen mit Herz und Thymus. Die scharf begrenzten atelektatischen Stellen sind nur mit starkem Druck aufzublasen, füllen sich erst mit Luft, nachdem die früher lufthaltigen Stellen der Umgebung schon interstitielles Emphysem zeigen, ihre Bronchien waren also wohl fest verlegt.

14) 30. 3. 1900. Mädchen, 53 cm. 31 Thoraxumfang. Leiche 3 Tage alt. Es wurde die Doppelkanüle in die Nase eingefügt, die Zungenwurzel vorgedrückt und an den Boden der Mundhöhle fesgenäht, der Mund verschlossen. Exspiration gemessen.

10 Silvester 10 ccm
10 Silvester-Brosch 70 ccm
10 Silvester 10 ccm
10 Schwingen 20 ccm

Es rasselt wieder im Schlauch. Auch die Nasenkanülen sind voll blutigen Schleims.

Nun Kanüle in die Trachea. Exspiration wird gemessen.

10 Silvester 205 ccm
10 Silvester-Brosch 190 ccm
10 Silvester-Brosch mit Druck auf Bauch 225 ccm
10 Schwingen 230 ccm

Siehe Kurve Fig. 1.

Nun werden Kurven am Manometer aufgenommen. Höchste Differenz von Inspiration zur Exspiration

für Silvester 45 mm
„ Schwingen 40 mm
„ Silvester 45 mm
„ Silvester-Brosch 48 mm
„ Schwingen 42 mm

Sektion zeigt die Lungen in allen 5 Lappen luftgefüllt, schön marmoriert. Sie schwimmen mit Herz und Thymus, auch jeder Lappen einzeln.

15) 31. 3. 1900. Knabe, 53 cm. Thoraxumfang 31. Am nachfolgenden Kopf perforiert. Kanüle in die Trachea. Es sollte bei luftleeren Lungen die Schwankung der Druckhöhe bei den verschiedenen Methoden geprüft werden. Dauernd luftleer konnten die Lungen nicht bleiben, weil von der im Schlauch befindlichen Luft aspiriert werden konnte. Mit Silvester wurde begonnen, dann Silvester mit Exspiration nach Brosch, dann Schwingen geprüft, so dreimal nach derselben Reihe. Das Manometer gab deutlichen Ausschlag: bei Silvester 1—2, bei Silvester-Brosch 1—3 mm, beim Schwingen bis 10 mm. Beim 2. Gang gaben Silv. und Silv.-Brosch wieder nur geringe Schwankung, Schwingen bis 18 mm. Beim 3. Gang gaben Silv. und auch Silv.-Brosch schöne Kurven mit bis 18 und 20 mm Druckdifferenz, Schwingen bis 31 mm. Die obere Reihe der Fig. 2 sind die Kurven der 2 letzten Gänge.

Es wurde danach aus dem Schlauch der ziemlich reichlich exspirierte Schleim ausgeblasen und 10 mal das Kind an freier Atmosphäre geschwungen. Jetzt stieg der manometrische Ausschlag der einzelnen Atmung bei Silvester

Digitized by Google

und Silvester-Brosch auf 27, beim Schwingen auf 49. Die Methoden wurden in derselben Reihenfolge wie vorher wiederholt und die Kurven unter die vorigen geschrieben, wie Fig 2 zeigt. Fig. 2 ist auf 0,75 der natürlichen Grösse verkleinert worden.

Die Sektion ergab: Lungen schön marmoriert, schwimmen mit Herz und Thymus, auch jeder einzelne Lappen schwimmt.

16) 31. 3. 1900. Mädchen, 51 cm. lang, 28 Brustumfang. Trachealkanüle, Mit 10 Schwingungen wird Lunge lufthaltig gemacht, dann bei Abschluss gegen die Atmosphäre mittels Gabelrohr der lange Gummischlauch einerseits mit dem Spiro- andererseits mit dem Manometer in Verbindung gesetzt und die Kurven beider gleichzeitig parallel über einander geschrieben. Die Grösse des Luftwechsels konnte an der Skala des Spirometers bei dem schnellen Wechsel von höchstem Ex- und tiefstem Inspirationsstand nur geschätzt werden, sie kann übrigens an der Kurve nachgemessen werden, da, wie oben gesagt, 1 cm des Cylinders 45,8 Kubikcentimeter Luft fasst. Das Ergebnis war für die einzelne Atmung:

10 Schwingen bis 30 ccm pro respiratione
10 Silvester bis 10 ccm
10 Schwingen bis 25
10 Silvester bis 10
10 Schwingen 25—30 ccm

Ich gebe in Fig. 3 einen Abschnitt der Doppelkurve. Zwischen die Silvesterkurve, die nicht günstig ist, klebe ich den günstigsten Abschnitt der ganzen Kurve, der hinter dem Resultat des Schwingens ebenfalls erheblich zurückbleibt.

Ich prüfte an dem Kind 16 auch die anscheinend in Vergessenheit geratene Methode von Mattei. Die Druckschwankungen sind nicht unbeträchtlich. Dieselbe Fig. 3 giebt die manometrische und spirometrische Kurve. Vergleiche darüber auch die Versuche 10 und 12.

Die Sektion des Kindes zeigt die Lungen vollkommen aufgeschlossen, keine atelektatische Stelle sichtbar. Alle Lappen schwimmen, der rechte Unterlappen allein hält Herz und Thymus oben.

17) Mädchen, 45 cm lang. 25 Thoraxumfang. Perforiert. Nicht mehr frisch, Bauchhaut grün. Glaskanüle in die Trachea.

Einfache Kompression des Thorax von oben und vom Bauch her zugleich giebt am Manometer Ausschlag bis 3 mm.

Silvester	bis 10 mm
Silvester-Brosch	bis 9 mm
Mattei	bis 3 mm
Schwingen bis	11 mm

Danach wird 2 mal mit Ballon 35 ccm Luft eingeblasen und der Trachealschlauch mit dem Spirometer wieder verbunden. Bei Wiederholung der Methoden in obiger Reihenfolge sieht man Luftblasen durch das Quecksilber der Müllerventile treten, der Druck genügt nicht, die Glocke des Spirometer zu heben.

Lungen vollkommen mit Luft gefüllt, linke zeigt Emphysem.

18) 9. 4. 1900. Knabe, 46 cm. 26 Thoraxumfang, anscheinend in Stirnlage geboren, ziemlich frisch. Trachealkanüle. Spirometer. Silvester giebt gegen 15 ccm

Digitized by Google

Differenz von Inspiration zur tiefsten Exspiration. Ebenso Silvester-Brosch. Schwingen nur 5 ccm.

Dann 80 ccm Luft eingeblasen. Danach ergiebt

Silvester 12 ccm

Schwingen 8 ccm für jeden Atemzug.

Lungen luftgefüllt, schwimmen, auch mit Herz.

19) 18. 4. 1900. Knabe 57 cm. 35 Thoraxumfang. Perforiert. Zeigt schon Fäulnisfarbe.

Trachealkanüle. Ohne vorher Luftatmung zu machen, wird der Schlauch gegabelt mit Mano- und Spirometer verbunden, parallele Kurven geschrieben, wie bei Kind 16.

Silvester 1 mm Quecksilber 3—4 ccm Luft.

Silvester-Brosch. Ebenso.

Schwingen bis 5 mm Quecksilber. 12 ccm Luft pro respiratione.

Sektion zeigt viel blutiges Serum im Herzbeutel und in linker Pleura. Linke Lunge schwarzrot mit einzelnen hellroten Inseln. Rechte im halben Oberlappen lufthaltig.

20) 18. 4. 1900. Mädchen 49 cm. 29 Thoraxumfang. Leiche schon recht alt und schlaff.

Anordnung wie bei 19. Parallele Kurven vom Manometer und vom Spirometer.

Silvester und Silvester-Brosch zeigte auf beiden Kurven nicht voll 1 Millimeter Ausbiegung.

Schwingen giebt steigend 5. 8. 10. 14 ccm Luft bei jedem Atemzug.

Danach 10 Silvester und 10 Pacini-Brosch mit nur minimaler Wirkung.

In beiden Pleuren sehr reichlich blutiges Serum. Linker Oberlappen an der Oberfläche hübsch rosa, sinkt aber unter, wie auch die 4 anderen.

Nur weniges ist zu den Experimenten nachträglich zu bemerken. Meine Methode des Schwingens übertraf in den meisten Fällen erheblich die daneben fast allein in Betracht kommende Methode Silvesters sowohl an Luftvolum als auch an Druckhöhe; ganz besonders überwiegt, wie aus den Kurven ersichtlich ist, der Inspirationsdruck beim Schwingen. Hervorgehoben sei, dass unter pathologisch erschwerten Umständen, so bei den Kindern 12, 19, 20, der Vorzug des Schwingens besonders hervortrat, und dass in dem bei luftleeren Lungen begonnenen Experiment 15 erst das Schwingen imstande war, aus dem Gummischlauch Luft zu aspirieren.

Die Experimente, in denen mein Verfahren nicht an erster Stelle blieb, mache ich einzeln namhaft. Von reifen Kindern sind Ausnahmen Fall 9 und 10. Bemerkenswert ist, dass im Fall 9 Pacinis Methode (Fassen der Schultern zur Inspiration) es war, die das Schwingen um $2^1/_2$ ccm pro respiratione und Silvesters Methode um weit mehr übertraf, während ich sonst ausser noch

Digitized by Google

bei Fall 8 keinen Vorteil von Pacini gegenüber Silvester konstatieren konnte.

An Druckhöhe überwog Silvesters Methode die meine im Fall 14. (45 Millimeter Hg gegen 40.) Es betraf eine mehrere Tage alte und dazu schon viel manipulierte Leiche. Da hat das Schwingen seine Schwierigkeit, weil solche Leiche zu leicht beim Exspirationsschwung etwas seitlich übersinkt anstatt median; der Ex- und Inspirationsbewegung nach Silvesters Methode dagegen bietet Alter und Schlaffheit der Leiche keine Schwierigkeit. Ich bemerke, dass wir die Silvestermethode stets forciert geübt haben mit Festhalten der Füsse und sehr kräftigem Zug an den Armen. Beim Experiment an der Leiche war das zweckmässig, um die äusserste Leistungsfähigkeit der Methode festzustellen. Wollte man am lebenden Kinde die Methode so üben, würde man um die Integrität der Gelenke besorgt sein müssen. Das Schwingen lässt sich an der Leiche gar nicht forcieren über das Mass, in welchem es am lebenden Kinde zu üben ist, je freier und eleganter das Kind geschwungen wird, desto erfolgreicher nicht nur, sondern desto sicherer auch vor irgend welchem Schaden ist die Methode.

Das Schwingen, und zwar nur das Schwingen, förderte wiederholt bei den Experimenten in die Kanüle und in den Schlauch reichlich die vom Kind während des intrauterinen Sterbens aspirierten Massen. So störend das für das Experiment war, so laut spricht es für die Methode.

Vier Kindesleichen waren nicht reif, 7, 8, 17, 18. Ausser bei 8 war der Erfolg der künstlichen Atmung nur gering. Lufteinblasen in die Lungen besserte den Erfolg der künstlichen Atmung in keinem Fall. Im Fall 8 überwog der Erfolg meiner Methode, ebenso um ein kleines im Fall 17. In 7 waren beide Methoden gleich, im Fall 18 überwog Silvester. Ich habe aus der kleinen Zahl der Beobachtungen den Eindruck, dass für frühgeborene tief scheintote Kinder Silvesters Methode sich gut eignet, vielleicht besonders gut mit Pacinis Modifikation; für guten Erfolg des Schwingens ist ein gewisses Gewicht des Kindes hilfreich.

Lufteinblasen bei nichtreifen Kindern vor der künstlichen Atmung will ich auf Grund der eben genannten Misserfolge nicht diskreditieren, die theoretische Begründung, die ich im Eingang gab, und die praktischen Erfolge an lebenden Kindern, die mich schon 1866 veranlassten, das einmalige Einblasen bei nichtreif scheintot Gebornen zu empfehlen, werden durch ein paar Misserfolge an Leichen

Digitized by Google

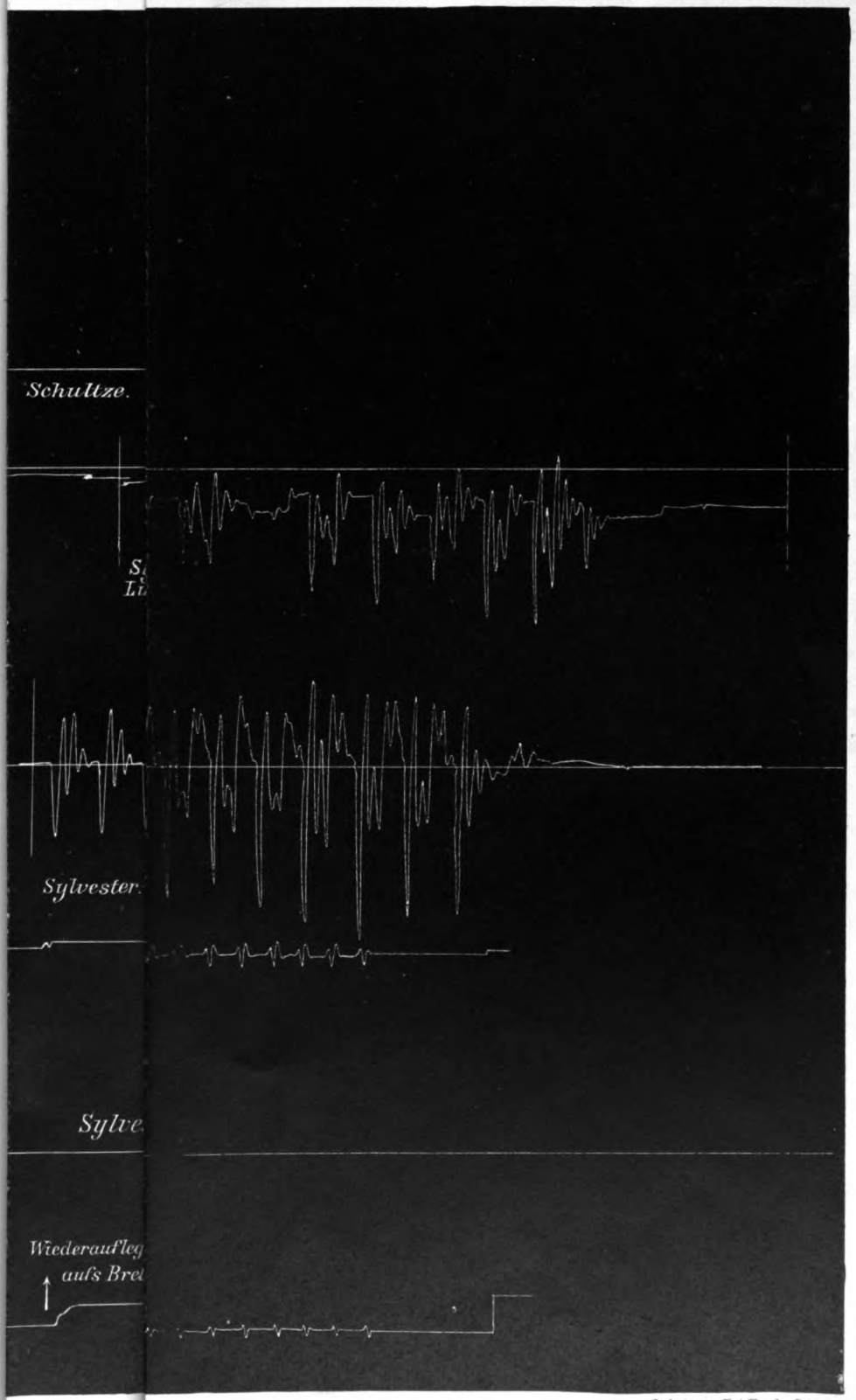

Lith. Anst. v. E. A. Funke, Leipzig.

Digitized by Google

Digitized by Google

nicht erschüttert. Aber ich wiederhole: nur einmal einblasen und nur ein gemessenes Quantum mit Ballon, 20, höchstens 30 Kubikcentimeter, sonst giebt es Emphysem.

Erklärung der Kurventafel.

Fig. 1 stammt vom Experiment 14. Ich wählte einen Abschnitt der Kurve, in welchem die Silvestermethode und das Schwingen möglichst gleiches Resultat gaben. Die Einatmung erfolgte aus der Atmosphäre, die Ausatmung in den Cylinder des Spirometers. 10 Exspirien nach Silvester-Brosch mit Kompression auch vom Bauch her ergaben 225 Cubikcentimeter Luft, 10 Schwingungen 230.

Fig. 2 stammt vom Experiment 15. Es wurde geprüft, was für Druckschwankungen bei noch luftleeren Lungen die verschiedenen Methoden künstlicher Atmung bewirken könnten. Die in die Trachea eingebundene Glaskonüle wurde mittels 2,70 m langen Gummischlauchs an das Manometer angeschlossen. Silvester, Silvester-Brosch und Schwingen wurden in dieser Reihenfolge dreimal nacheinander geprüft. Beim ersten Gang schwankte die Quecksilbersäule bei Silvester um 1—2, bei Silvester-Brosch um 1—3, beim Schwingen um 10 mm. Beim 2. Gang — mit ihm beginnt Fig. 2 — zeigte Silvester und Silvester-Brosch die gleichen geringen Schwankungen. Schwingen macht bedeutendere Exkursionen, beim 2. Inspirationsschwung sinkt die Hg-Säule um 18 mm, offenbar durch Aspiration der im Gummischlauch befindlichen Luftsäule. Danach beim 3. Gang — ebenfalls in Fig. 2 ersichtlich — geben auch Silvester und Silvester-Brosch Druckdifferenzen bis 20 mm, Schwingen bis 31 mm. Nun wurden durch Schwingen an freier Atmosphäre die Lungen lufthaltig gemacht und der reichlich exspirierte Schleim aus dem Schlauch ausgeblasen, dann in gleicher Reihenfolge die Methoden künstlicher Atmung wiederholt, die Kurven unter die vorigen geschrieben. Die Silvestermethoden ergaben jetzt in den zwei auf der Kurve dargestellten Gängen Druckschwankungen bis 21 und 28, das Schwingen Druckschwankungen bis 41 und 49 Millimeter.

Die Kurven der Fig. 2 sind des Raumes wegen auf $^3/_4$ der wirklichen Grösse verkleinert worden.

Fig. 3 (Experiment 16) zeigt gleichzeitige Aufnahme der Spirometer- und der Manometerkurve. Durch Schwingen wurden zuvor die Lungen lufthaltig gemacht, dann bei Ausschluss der Kommunikation mit der Atmosphäre die Trachealkanüle mittels des Gummischlauchs und eines Gabelrohrs mit dem Spirometer und mit dem Manometer in Verbindung gesetzt und die von beiden gleichzeitig gewonnenen Kurven übereinander auf den rotierenden Streifen geschrieben. Mit Schwingen wurde begonnen. Der Luftwechsel bei jeder Atmung beträgt 25—30 ccm. Das Manometer zeigt Druckschwankungen von 7—8 mm. Die Respirationsgrösse und die Druckschwankungen bei den Silvestermethoden sind erheblich geringer.

Den Schluss der Fig. 3 bilden die Kurven der Methode von Mattei welche beim Experiment 10 beschrieben worden ist.

Digitized by Google

Aus der Frauenklinik der Universität Freiburg i. B.

Zur Ätiologie der bösartigen Geschwülste.

Von

Alfred Hegar.

Vor kurzem haben W. A. Freund[1]) und Czerny[2]) über Entstehung des Carcinoms geschrieben, was mir den Mut giebt, ebenfalls einen Beitrag zu diesem Thema zu liefern. Wahrscheinlich werden wir nicht so bald imstande sein, die Ursachen, welche zur Bildung der gemeinen Sarkome und Carcinome führen, mit voller Sicherheit festzustellen. Die grossen Errungenschaften, welche die Ätiologie so vieler Krankheiten neuerdings gemacht hat, lassen die Hoffnung auf eine baldige Lösung des Problems übrigens nicht ganz aussichtslos erscheinen. Ohne Zweifel haben wir wenigstens darin Fortschritte gemacht, dass wir unsere Fragen präciser zu formulieren vermögen, so dass der Weg zukünftiger Forschung klarer vor uns liegt.

Die zwei verbreitetsten älteren Theorien über Genese des Carcinoms stehen sich in einem Hauptpunkt schroff gegenüber. Thiersch legt das grösste Gewicht auf den Wegfall der Widerstände, welche sich der Vermehrung der Zellen von seiten der Umgebung entgegensetzen. Er muss daher voraussetzen, dass die gewöhnliche Epithelzelle eine sehr grosse Wucherungsenergie besitze, welche sich sofort nach Beseitigung der Hindernisse geltend mache. Nach Cohnheim kann eine so starke Proliferation, wie sie zur Bildung der Geschwülste nötig ist, von der Gewebszelle post partum nicht mehr geleistet werden. Dazu sind nur die embryonalen Zellen fähig und diese bilden die Grundlage des bösartigen Tumors, wenn

[1]) Über die Methoden und Indikationen der Totalexstirpation des Uterus etc. Diese Beiträge, Bd. I, pag. 343.

[2]) Warum dürfen wir die parasitäre Theorie etc. Beitr. z. klin. Chir. Bd. 25, Heft 1.

Digitized by Google

sie mit ihrer vollen, wenn auch latenten Lebensenergie ausgestattet, im Körper zurückgeblieben sind.

Der Ausdruck embryonale Zelle ist nun freilich vieldeutig und Cohnheim hat selbst keine scharfe Definition gegeben. Man wird zuerst geneigt sein, an eine Zelle zu denken, welche die Bestandteile aller drei Keimblätter herzustellen vermag. Dann müssten Gebilde aus der ersten Zeit nach der Befruchtung ins extrauterine Leben übergeschleppt sein. Niemand wird der Zelle eines Sarkoms oder Carcinoms jenes Vermögen zuschreiben. Man kann aber auch an eine Zelle denken, welche nur noch Bestandteile eines Keimblatts zu liefern vermag, die daher bereits eine Gewebszelle ist und sich von der des extrauterinen Geschöpfs nur durch einen höhern Grad der Lebensenergie unterscheidet.

Beide Autoren liessen ausser acht, dass die Zellen der malignen Geschwulst sich oft stark vermehren, aber nicht vollständig ausgestalten. Dies Versehen fällt bei Cohnheim um so mehr auf, als die Fähigkeit der Differenzierung bei der embryonalen Zelle sehr hervortritt. Die neueren Schriftsteller haben diesem Umstand Rechnung getragen. Hansemann[1]) spricht von einer Anaplasie der Zellen, bei welcher ihre Differenzierung eine Einbusse erleide, ihre selbständige Existenzfähigkeit aber zunehme. Hauser[2]) spricht gar von einem parasitären Charakter, wodurch denn die alte Lehre wieder zum Vorschein kommt, nach welcher der Krebs ein Schmarotzergewächs darstellt, welches sein beherbergendes Geschöpf allmählich auffrisst. Die Zelle erlangt also nach diesen Autoren eine Eigenschaft oder Fähigkeit, welche sie vorher nicht besass. Die grössere Selbständigkeit oder der parasitäre Charakter offenbart sich jedoch lediglich durch das Fortkriechen in die Tiefe, das Eindringen in die Lymphbahnen und Blutgefässe und den zerstörenden Einfluss auf die Umgebung. Das lässt sich alles auf die starke Wucherung, die Herabsetzung der Widerstände und auf die Abnahme der Differenzierung zurückführen. Mit dieser fällt die normale Rückbildung der Zelle weg, und Neigung zum Zerfall und Geschwürsbildung ist die Folge, in welche die Nachbarschaft hineingezogen wird. Wir haben daher festzustellen, wie die Abnahme der Differenzierung und die starke Wucherung zustande kommen.

---

[1]) Die mikrosk. Diagnose der bösart. Geschwülste. Berl. 1897.

[2]) Beiträge zur Histogenese des Plattenepithelkrebses. Zieglers Beitr. Bd. 22, pag. 587. Neuere Arbeiten über Carcinom. Centralbl. f. allg. Path. etc. 1898, pag. 221.

Digitized by Google

Die Ursachen, welche der Zelle die Fähigkeit rauben, sich vollständig auszugestalten sind zahlreich, so dass wir nur einige besonders wichtige Momente hervorheben. Das höhere Alter ist vorzugsweise bei der Entstehung des Carcinoms beteiligt. Die Abnutzung spielt dabei wohl die Hauptrolle, da durch sie auch sonst die Disposition zum Krebs herbeigeführt wird. Das Carcinom des Uterus tritt sehr viel häufiger bei Personen auf, welche öfters geboren haben und ähnliches ist auch für den Brustkrebs nachgewiesen. Rein mechanische Einwirkungen werden schon lange für Quellen der Erkrankung gehalten. Sie sind besonders dann gefährlich, wenn sie, von mässiger Intensität, stetig oder häufig wiederholt einwirken, wie der Druck der Tabakspfeife auf die Lippen, die stets wiederkehrende Verletzung der Zunge oder der Mundschleimhaut durch einen scharfen Zahnrest. Ich habe ein primäres Scheidencarcinom genau an der Stelle gesehen, an welcher der vordere Bügel eines Pessars festlag und Czerny hält den Druck des Planchetts am Korsett für nachteilig.

Lokale Ernährungsstörungen durch chronische Entzündungen, infolge von Einwirkungen reizender Stoffe (Schornsteinfegerkrebs), durch Ausschläge, oder durch Wunden, Narben, Erfrierung, venöse Stasen disponieren zu maligner Degeneration. Scharfe Ausflüsse, wie man sie nicht selten, besonders bei älteren Frauen, findet, vermögen, wie andere chemische Agentien, die Epithelien zu schädigen. Stauungen der Excretion wirken teils chemisch, teils mechanisch. Die Nachbarschaft der Ostien ist den genannten Einwirkungen besonders ausgesetzt.

Der allgemeine Ernährungszustand des ganzen Körpers übt einen bedeutenden Einfluss aus auf die Proliferation und Differenzierung sämtlicher Körperzellen, welcher jedoch wegen deren Verschiedenheit in den einzelnen Geweben auch verschiedene Resultate haben wird. Man hat die ausschliessliche oder überwiegende Fleischkost geradezu als eine Quelle der bösartigen Geschwülste bezeichnet. Das geht zu weit, da man diese auch bei Pflanzenfressern findet. Allein die Ernährung kann schlecht, d. h. nicht geeignet sein, das durch den Stoffwechsel verloren gegangene Material zweckdienlich zu ersetzen, wenn schwere, kräftige Speisen, zumal Fleisch, in grosser Menge, genommen werden; um so mehr als dann gewöhnlich noch Reizmittel der verschiedensten Art, Gewürze, Alcoholica, Tabak, als Beigabe dazu kommen. Auf der anderen Seite wird die Ernährung aber auch schlecht, wenn eine ungenügende Aufnahme von Speisen stattfindet. Es ist übrigens auch hier selten die Quantität, sondern

Digitized by Google

meist die Qualität, die entscheidet. Die Kost ist dann meist roh und schlecht zubereitet und enthält nicht genügend die Bestandteile, welche den Körper in gutem Stand zu erhalten vermögen. Schwere körperliche Arbeit verschlimmert die Sache. Man sieht dies häufig bei unserer Landbevölkerung, Männern und Frauen, welche unter diesen Verhältnissen auffallend früh altern was ja auch schon die Disposition zum Krebs herbeiführt. Abgeschaffte, verwitterte Bauernweiber stellen ihr Kontingent zu den Krebskranken der Kliniken. Ich kann nach meiner Erfahrung nicht mit denen übereinstimmen, welche die Zerrüttung des allgemeinen Gesundheitszustands stets für eine Folge vorgeschrittener carcinomatöser Erkrankung halten. Es kommt ja vor, dass man eine Person, im Anfangsstadium des Leidens noch wohlaussehend findet. Aber das ist denn doch eine Ausnahme, welche wohl deshalb als gewöhnlich hingestellt wird, weil sie sehr frappiert. So weit meine Beobachtungen reichen, waren die Individuen, welche später dem Krebs unterlagen, nicht in einem normalen Ernährungszustand.

Ich möchte an dieser Stelle auf eine eigentümliche Erscheinung aufmerksam machen, welche bis jetzt nicht die gebührende Beachtung gefunden hat. Da ich mich für abnorme Behaarung interessierte, war mein Kollege Emminghaus so gütig, mir mehrere Personen aus der psychiatrischen Klinik vorzustellen, welche einen auffallend starken Haarwuchs zeigten. Dabei konnte man nun einigemal feststellen, dass gerade zur Zeit der oft sehr bedeutenden Abmagerung die Haare am stärksten hervorgesprosst waren. Wir werden später das Verhalten des Haarwuchses zur Tuberkulose besprechen, welches mit der eben angeführten Thatsache übereinstimmt. Hier soll bloss konstatiert werden, dass epitheliale Gebilde stark wuchern können, während der Körper im übrigen der Abmagerung verfällt, welche ja wesentlich auf Kosten der Derivate des Mesoderms zu stande kommt.

Viele der angeführten, die Differenzierung und Regeneration der Zellen herabsetzenden Ursachen haben nur für die Genese des Carcinoms eine grosse Bedeutung, fallen dagegen für das Sarkom weg.

Aber es giebt noch eine andere Quelle starker Beeinträchtigung der Zelle und das sind die Mikroorganismen, oder speziell ihre Stoffwechselprodukte. Ich werde darauf noch vielfach zurückkommen und erinnere hier nur daran, dass die alten Ärzte das Sarkom in enge Verbindung mit der Lues gebracht haben.

Die Zelle der bösartigen Geschwulst ist eine geschädigte Zelle, deren Lebensenergie herabgesetzt ist, da diese sich vor allem durch

Digitized by Google

die Fähigkeit einer vollständigen Ausgestaltung offenbart. Reichliche Vermehrung der Zellen und vollständige Ausgestaltung gehen durchaus nicht stets Hand in Hand. Lebhafte Proliferation kann mit herabgesetzter Differenzierung verbunden sein und umgekehrt. Ein Pilz schiesst über Nacht aus der Erde heraus, während Monate vergehen, bis aus der Eichel ein Stämmchen von 20 cm Länge emporsprosst. Nachteilige Einwirkungen können zuerst die Differenzierung vermindern. Wirken sie länger und intensiver ein, so werden sie schliesslich auch die Proliferation aufheben und den Tod der Zelle herbeiführen.

Für die Schädigung der Zelle haben wir genügende Ursachen aufgefunden. Schwieriger ist die Erklärung der starken Wucherung und da müssen wir uns zunächst mit der Frage beschäftigen, ob die gewöhnliche Gewebszelle die zur Bildung einer bösartigen Geschwulst nötige Fähigkeit der Vermehrung besitze. Ist dies nicht so, dann können wir zur Erklärung nur 2 Vorgänge heranziehen: eine Symbiose, also eine Vereinigung zweier Organismen, deren Eigenschaften sich gegenseitig ergänzen oder eine Art Befruchtung, eine Verbindung von 2 Zellen, bei welcher ihre Fähigkeiten sich ausgleichen, verstärken, abschwächen, schwinden, oder wenigstens latent werden, so dass das neue Gebilde einen anderen Komplex von Eigenschaften erhält, als ihn jeder seiner Ursprünge besitzt. Birch-Hirschfeld macht eine Symbiose für die Entstehung des Krebses verantwortlich.

Jeder dieser Vorgänge setzt einen Mikroorganismus voraus und wenn dieser nachgewiesen wäre, hätten wir eine sehr glatte und einfache Lösung unseres Problems in Form einer parasitären Theorie reinster Art. Da jedoch alle Versuche, den Mikroorganismus zu finden, bis jetzt vergeblich gewesen sind, so müssen wir auch die andere Alternative in Betracht ziehen, nach welcher die Gewebszelle den zur Erzeugung eines malignen Tumors nötigen Grad der Vermehrungsfähigkeit a priori besitzt. Hierfür spricht in der That sehr vieles, der beständige Verbrauch und Wiederersatz der Epidermis, sowie der Epithelien auf Schleimhäuten und in den Drüsen, die rasche Regeneration zerstörter Abschnitte von Schleimhäuten, die Heilung umfänglicher Wunden der Haut und Muskulatur, die Bildung kompensatorischer Hypertrophien. Abgeschabte Epithelien sind sogar mit Erfolg zur Überhäutung granulierender Flächen benutzt worden.

Zur Zeit des stärksten Wachstums in der Jugend gewinnt der Körper oft in kurzer Zeit sehr bedeutend an Länge und Masse.

Digitized by Google

Aber auch beim Erwachsenen sehen wir unter besonderen Verhältnissen eine sehr beträchtliche Vergrössserung von Organen. Der Uterus wiegt im nicht schwangerem Zustand etwa 30, zur Zeit der Niederkunft dagegen 1000 Gramm. Das Drüsengewebe der Mamma nimmt während der Schwangerschaft erheblich zu. Die Schleimhaut des Corp. ut. regeneriert sich sehr rasch, auch wenn sie bis auf kleine Reste ausgeschabt worden ist. Nicht unerhebliche Unterschiede machen sich je nach dem Lebensalter geltend. Während in vorgerückten Jahren die Muskulatur, das Fettgewebe, die Bänder allmählich schwinden, zeigen andere Gebilde ein auffallendes Wachstum. So sieht man bei bejahrten Männern zuweilen lange Haare an der Nasenöffnung und ganze Quasten an dem äusseren Gehörgang hervorsprossen. Die Matrone bekommt einen Bart an der Oberlippe und am Kinn. Weibliche Hühnervögel legen im Alter ein Federkleid an, welches dem des Hahnes ähnlich ist. Die Epithelialgebilde behalten ihre Begabung, sich zu vermehren, daher denn auch Carcinome gewöhnlich sind. In der Jugend erfolgt während des raschen Wachstums die Massenzunahme wesentlich auf Rechnung der Muskeln und Knochen, überhaupt der Derivate des Mesoderms. Vielleicht erklärt sich so die Häufigkeit der Sarkome bei jugendlichen Individuen, da eine Gleichgewichtsstörung zwischen Proliferation und Differenzierung leichter eintreten wird, wenn erstere sehr intensiv ist.

Man wird wohl kaum zweifeln können, dass die Fähigkeit, sich zu vermehren, bei den Gewebszellen bedeutend genug ist, um maligne Geschwülste zu bilden. Sie findet auch noch günstige Bedingungen, sobald der Widerstand durch Schwund des benachbarten Gewebes und durch die Abnahme der Differenzierung wegfällt. Auf letzteres Moment legt Ziegler[1]) mit Recht ein grosses Gewicht, da grade hoch differenzierte, in festen Formen angelegte und in Ordnung stehende Zellen einer übermässigen Proliferation Hindernisse entgegensetzen müssen. Freilich kann man auch behaupten, eine übermässige Wucherung lasse die Differenzierung nicht aufkommen, schon durch Beschränkung des Raumes und der Ernährung. Ein circulus vitiosus ist hier vorhanden. Allein die Einbusse an Differenzierung ist doch wohl meist der primäre und wichtigere Faktor; da wo diese erhalten bleibt, führt die starke Vermehrung der Zellen wohl zu Hypertrophien und gutartigen Geschwülsten aber nicht zu Sarkom und Carcinom.

[1]) Allg. Pathologie. 9. Aufl., pag. 289.

Digitized by Google

Abnahme der Differenzierung und atrophische Zustände der umliegenden Teile erleichtern also die Proliferation und das Eindringen der Neubildung in die Lücken und Spalten des benachbarten Bindgewebes. Das sind jedoch nur günstige Bedingungen und es bedarf noch eines Faktors, welcher die den Gewebszellen immanente, aber gebundene Energie in Bewegung setzt. Dieser Faktor wird allgemein als Wucherungsreiz bezeichnet und man führt sehr zahlreiche uud sehr verschiedenartige Momente auf, welche alle die Zelle zu intensiver Vermehrung zu bringen vermögen, chemischer, mechanischer, thermischer Natur. So wenig man eine spezifische, d. h. eine embryonale oder eine, nach Kölliker[1]), in den embryonalen Zustand zurückdegradierte Zelle als Grundlage der bösartigen Geschwulst gelten lässt, so wenig will man etwas von einem spezifischen Wucherungsreiz wissen. Freund spricht sich entschieden dagegen aus. Czerny plädiert zwar für eine parasitäre Theorie, führt aber eine grosse Anzahl von Reizen auf, so dass er an einer Spezifität dieser offenbar nicht festhält. Ich bemerke hier übrigens, dass fast alle die von ihm erwähnten Reize teils direkt, teils indirekt durch Erregung chronischer Entzündungen auch schädigend zu wirken vermögen.

Eine Theorie, nach welcher eine in ihrem Differenzierungsvermögen herabgesetzte, von den Hindernissen der Proliferation befreite Zelle nur von einem beliebigen Reiz getroffen zu werden braucht, um das Grundelement eines malignen Tumors zu werden, hat, wenigstens für das Carcinom, anscheinend viel für sich. Hier liegt die grosse Bedeutung der Schädigung durch das Alter, die Abnutzung durch mechanische, stetig, wenn auch nicht sehr intensiv wirkende Momente klar und unbestreitbar vor Augen und an Reizen fehlt es gewiss nicht, wenn man danach sucht. Allein bei näherer Betrachtung erheben sich schwere Bedenken gegen eine solche Anschauung. Bei der Menge von schädigenden Momenten und Wucherungsreizen, welche schliesslich jeden Organismus treffen, müssten noch viel mehr Carcinome vorkommen, als wie dies geschieht. Am wenigsten passt jene Theorie für das Sarkom, wo das Alter keine Rolle spielt und das die Differenzierung der Zelle herabsetzende Agens unbekannt ist.

Ein Carcinom mag gelegentlich wohl einmal so zu stande kommen; aber es ist denn doch nicht wahrscheinlich, dass dies der gewöhnliche Modus der Entstehung sei und dass nicht besondere

[1]) Erinnerungen aus meinem Leben. Heft 350.

Digitized by Google

Ursachen bei dem Ursprung des Carcinoms und besonders des Sarkoms beteiligt wären.

Vielleicht verschafft uns die Betrachtung gewisser, für die Theorie der malignen Geschwülste bedeutsamer und bis jetzt nicht genügend gewürdigter Thatsachen einige Aufklärung.

Wachstum und Entwicklung, Vermehrung und Differenzierung der Gewebszellen zeigen grosse individuelle Verschiedenheiten. Die Masse der gebildeten Gewebe und das Tempo der Ausbildung differiert sehr bedeutend. Das Extrem eines excedierenden Wachstums sehen wir in dem sogenannten Riesenwuchs; das Extrem einer raschen Entwicklung in der vorzeitigen Körperreife[1]), bei welcher der Organismus in der Hälfte oder selbst weniger der gewöhnlichen Zeit seine volle Ausbildung gelangt.

Die einzelnen Körperabschnitte haben, wie Born durch seine schönen Versuche nachgewiesen hat, ihre eigene Entwickelungsenergie, so dass sie, aus ihrer Umgebung herausgerissen und selbst in eine ganz andere Nachbarschaft versetzt, sich doch ihrem ursprünglichen Typus gemäss ausgestalten, sobald nur für ihre Ernährung gesorgt ist. Es kann uns deshalb nicht wundern, wenn wir partiellen Riesenwuchs, d. h. excessives Wachstum einzelner Organe und Gewebe beobachten, wie z. B. bei der Hypertrichose; oder wenn wir ein Organ oder einen Komplex von Organen, wie den weiblichen Genitalapparat, vorzeitig, schon bald nach der Geburt vollständig ausgebildet und funktionsfähig finden.[2]) Diese vorzeitige Reife erstreckt sich zuweilen nur auf einzelne Abschnitte des Apparats, so dass z. B. nur die äusseren Genitalien eines kleinen Mädchens daran beteiligt sind, oder diese lediglich eine starke Behaarung, wie bei einer Erwachsenen, zeigen.

Gleichzeitig mit den Bildungsexcessen beobachtet man nun Defekte; so bei dem Riesenwuchs, welcher häufig mit Verkümmerung der Generationswerkzeuge oder mit mangelhaftem Gehirn verbunden

---

[1]) Kussmaul, Vorzeitige Körperreife und geschlechtliche Frühreife. Würzburg. Med. Zeitschr. III. Bd. 1862, pag. 321. Ztschr. für Geb. u. Gyn. 1877, pag. 178.

Wachs, Ein Fall von vorzeitiger Menstruation etc. Zeitschr. für Geb. u. Gyn. 1877. Bd. I, pag. 173.

[2]) Prochownik, Kasuist. Mitteilungen. Arch. f. Gynaek. Bd. 17, pag. 330. Mädchen vom Ende des ersten Lebensjahres an menstruiert. Körpergrösse dem Alter entsprechend. Tod mit 4 Jahren an Tuberkulose. Uterus 4 Cent. lang, wovon 2 auf den Körper, 2 auf den Hals kommen. Geringe Behaarung der äusseren Genitalien.

Digitized by Google

ist. Bei der Hypertrichose ist ein Defekt der Zähne und eine Hypoplasie des Alveolarrandes sehr gewöhnlich. Ecker,[1]) welchem diese sonderbare Verknüpfung auffiel, stellte daher die Hypothese von der Persistenz und dem Auswachsen des Wollhaares auf, während die fortschreitende Entwickelung ein dickeres, stärker pigmentiertes, markhaltiges, bleibendes Haar verlange.[2]) Allein diese Hypothese passt keinesfalls für alle Fälle, da viele Haarmenschen kein seidenweiches, flaumiges, sondern dickeres, selbst derbes Haar besassen, wie die Julia Pastrana, welche, neben ihrer nicht genau beschriebenen Zahnanomalie, auch noch ein enges Becken gehabt zu haben scheint. Wenigstens starb sie mit ihrem Kinde infolge schwerer Niederkunft.[3])

Ich[4]) habe auf abnorme Behaarung mit Entwickelungsstörungen des Uterus aufmerksam gemacht, und neuerdings sind noch 3 ähnliche Beobachtungen, zwei aus meiner Klinik, eine andere von H. B. Freund, dazugekommen.[5])

Mit den verschiedenen Zuständen partieller vorzeitiger Entwickelung verbinden sich ebenfalls eigentümliche andere Erscheinungen. Neugebauer erwähnt nach Plumb ein Mädchen, welches bei der Geburt 9 Pfund wog, eine Vulva von der Grösse eines neunjährigen Mädchens, aber von der Ausbildung einer erwachsenen Jungfrau besass. Mons veneris mit dunkeln Haaren besetzt. Clitoris $1^1/_4$″ lang. Typus im allgemeinen weiblich. Menses mit 6 Wochen zum erstenmal, dann regelmässig alle 6 Wochen.[6])

Ein anderes Mädchen[7]), 2 Jahre 8 Monate alt, hatte einen stark behaarten Mons veneris, eine 5 cm lange Scheide, aber nur einen knopfförmigen Uterus. Ausserdem besass sie einen Schnurrbart.

Wir haben hier also neben der vorzeitigen partiellen Geschlechtsreife noch konträre Sexualcharaktere, das heisst, Wachstum von

---

[1]) Über abnorme Behaarung des Menschen und insbesondere über die sog. Haarmenschen. Globus 1888, Bd. 23.

[2]) Über abnorme Behaarung. Ill. Zeitschr. für Länder u. Völkerkunde. Bd. 23, No. 12.

[3]) Brandt, Anatomisches und Allgemeines über die sog. Hahnenfedrigkeit, Zeitschrift für wissensch. Zoologie. Bd. 48, pag. 104 u. 151.

[4]) Hegar, Abnorme Behaarung u. Uterus duplex. Beiträge zur Geb. u. Gyn. Bd. I, pag. 111.

[5]) Richard Freund, Ibid. Bd. III, Heft 2.

[6]) Eine Reihe neuerer Beobachtungen über männliche Behaarung bei Frauen 1898, pag. 9. Plumb, New.-York. Med. Jour. 5 VI. 1897.

[7]) Zeitschrift für Ethnologie, 28. Jahrg. 1896, pag. 262.

Digitized by Google

Teilen, welche, dem Geschlecht des Individuums nach, hätten verkümmern müssen.

Bei dem Pseudohermaphroditismus sieht man die mannigfachsten Beispiele irregulärer Entwickelung. Die Sexualcharaktere sind dadurch gegeben, dass nur ein Teil der dem Genitalsystem angehörenden oder mit ihm in Korrelation stehenden Organe sich vollständig auswächst und ausgestaltet, ein anderer Teil verkümmert oder schwindet. Was bei dem einen Geschlecht verkümmert, wächst bei dem anderen aus. Bei dem Mann sind die Hoden, die Wolfschen Gänge, das Begattungsglied, der Kehlkopf, die Behaarung des Gesichts in der Entwickelung vorgeschritten, die Müllerschen Gänge, das Becken, die Brüste zurückgeblieben; beim Weibe sehen wir die Eierstöcke, die Müllerschen Gänge, das Becken, die Brüste auf einer hohen, die Wolfschen Gänge, das Begattungsglied, den Kehlkopf, Behaarung des Gesichts auf einer niederen Stufe der Ausbildung.

An die Stelle dieser beiden Kombinationen, welche wir als männlichen und weiblichen Typus bezeichnen, treten nun beim Pseudohermaphroditismus ganz andere Zusammenstellungen. So sieht man Hoden, Tuben, Uterus und Vagina, Becken und Brüste gut ausgebildet, Wolfsche Gänge, Begattungsglied rudimentär; oder Eierstöcke, Müllersche Gänge, Begattungsglied, Bart entwickelt, Wolfsche Gänge, Becken, Brüste verkümmert.

Diese ungewöhnlichen Kombinationen sind ausserordentlich mannigfaltig und die Organe dabei in den verschiedensten Abstufungen des ausgebildeten und des rudimentären Zustandes.

Eine wahre Verwirrung und Unordnung der Entwicklung finden wir bei dem von Kussmaul als monströse vorzeitige Körperreife bezeichneten Zustand. Das Kind wächst ungewöhnlich in die Länge. Nur zuweilen hat es in dieser Beziehung gegenüber seinen Altersgenossen nichts voraus. Eigentümlich ist in beiden Fällen die oft enorme Ansammlung des Fettzellgewebes, welches den Kleinen ein ungeheuerliches Ansehen verleiht. Damit ist meist vorzeitige Reife des Genitalsystems verbunden, wobei man aber grosse Unterschiede in der Ausbildung der einzelnen Abschnitte bemerkt. So sind zuweilen nur die äusseren Genitalien entwickelt, während die inneren Organe dem Alter entsprechen oder wenig von der Regel abweichen. Ausserdem wird nicht nur vorzeitiger, sondern auch sonst abnormer Haarwuchs beobachtet, insofern er an einem Ort erscheint, wo er überhaupt nicht hingehört, wie z. B. auf den Rücken, welcher wie von

Digitized by Google

einem Kalbfell überzogen war[1]); oder an einem Ort, wo er, gemäss dem Geschlecht des Individuums, nicht erscheinen sollte, wie z. B. bei einem kleinen Mädchen, welches einen Schnurrbart besass.[2]) Bei diesem Mädchen, dessen Natur dem Alter entsprach, war die Clitoris 1″ lang, die Stimme stark. Wir haben also auch hier konträre Sexualcharaktere.

Von besonderem Interesse für uns ist nun das häufige Zusammentreffen aller dieser Entwickelungsanomalien mit Geschwülsten. Sacchi[3]) beschreibt einen Knaben, $9^1/_2$ Jahre alt, 143 cm gross 44 kg schwer. Behaarung und Stimme wie die eines Mannes Linker Hoden in eine epitheliale Geschwulst verwandelt. Bröhl[4]) fand bei einem Mädchen von 9 Jahren, welches sich sonst in nichts von einem Kind gleichen Alters unterschied, die äusseren Genitalien mit Haaren bedeckt, wie bei einer Erwachsenen. Der eine Eierstock war in ein glanduläres Kystom umgewandelt, während der andere gesund war. Zwei Jahre nach der Operation war das Mädchen gesund und bot ausser der starken Behaarung der Vulva nichts Besonderes dar. W. A. Freund war so gütig, mir eine weitere Beobachtung zu überlassen. Ein zehnjähriges Mädchen zeigte eine auffallende kegelförmige Prominenz der Brüste auf dem sehr elenden, abgemagerten Thorax, wohl entwickelte, den Scheideneingang vollständig schliessende Schamlippen, vorragenden Mons veneris, mit dunkelbraunen, langen, aber spärlich zerstreuten Haaren besetzt, welche durch ihr dunkles Aussehen gegen die hellen Kopfhaare abstachen. Corp. ut. klein. Grosses Sarkom des linken Eierstockes mit Metastasen in den Mesenterialdrüsen.

Kussmaul erwähnt in Begleitung der monströsen Körperreife fünfmal Geschwülste; darunter dreimal Sarkome der Ovarien, einmal einen nicht gut beschriebenen Tumor des Hodens, und einmal eine gänseeigrosse Geschwulst einer Nebenniere. Hier bestand wahrscheinlich auch Tuberkulose, welche ausserdem in zwei anderen Fällen erwähnt wird (Nierentuberkulose).

Da die Zahl der von Kussmaul verzeichneten Fälle von monströser Körperreife nur 9 beträgt und dabei fünfmal Geschwülste gefunden wurden, so hat dies Verhältnis besondere Bedeutung.

---

[1]) Kussmaul, l. c. pag. 332.

[2]) Ibid., pag. 358.

[3]) Sp. di Frenatria. Vol. XXI, 1895, pag. 149.

[4]) Centralbl. f. Gynaek. 1897, No. 4, pag. 113. Nähere Notizen verdanke ich der Güte des Herrn Kollegen.

Digitized by Google

Neugebauer[1]) giebt uns eine sehr verdienstvolle Zusammenstellung von 17 Beobachtungen über Coincidenz von Tumoren mit Pseudohermaphroditismus. Ich[2]) habe auch ein Beispiel davon in meiner Praxis gesehen und erhalte so 18 Fälle.[3]) Darunter fanden sich 12mal bösartige Tumoren, Sarkome oder Carcinome, von welchen 7 ihren Sitz in den Keimdrüsen, 2 im Uterus, 1 in der Harnblase, 1 im Coecum hatten. Einmal ist der Ausgangspunkt nicht angegeben. Ausserdem sind 2mal Fibrome des Uterus, 1mal Fibrom dieses Organs mit doppelseitigen Kystomen der Eierstöcke, 1 doppelseitige Dermoide der Eierstöcke notiert. Einmal ist die Natur der Geschwulst nicht angegeben.

Der Ursprung des Pseudohermaphroditismus liegt sehr weit zurück, jedenfalls bis zur Zeit der ersten Fruchtanlagen. Die Geschlechtsbestimmung, d. h. die Bestimmung, ob das entstehende Geschöpf dem männlichen oder dem weiblichen Geschlecht angehören werde, wird von vielen als abhängig von der Beschaffenheit des Keimplasmas angesehen. Es ist daher auch wahrscheinlich, dass jene ungewöhnlichen Kombinationen der Sexualcharaktere, welche bei den Pseudohermaphroditen an die Stelle der gewöhnlichen Kombinationen des männlichen und weiblichen Typus treten, ebenfalls, wenigstens zum Teil, auf das Keimplasma zurückzuführen seien.

Auch die übrigen von uns erwähnten Anomalien des Wachstums und der Differenzierung, die Bildungsexcesse, die allgemeine und die partielle Frühreife, die rudimentären Zustände und Defekte u. a. sind oft schon bei oder bald nach der Geburt vorhanden oder wenigstens schon in früher Jugend bemerkbar, so dass es sehr nahe liegt, sie auf embryonale Störungen zurückzuführen.

Allein auch in späteren Lebensjahren sind ähnliche Erscheinungen eines sonderbaren und regelwidrigen Wachstums zu beobachten, und auch hier sehen wir sie mit Entstehung von Geschwülsten zusammentreffen.

Peaslee[4]) sah dreimal bei doppelseitigen Kystomen der Eierstöcke einen gut entwickelten Bart, giebt jedoch nichts an über

---

[1]) Centralbl. für Gynaekol. 1900, No. 18.

[2]) Diese Beiträge, I. Bd., pag. 119. Abnorme Behaarung u. Uterus duplex.

[3]) Fall 19 bei Neugebauer gehört nicht hierher, da man eine fibröse Degeneration des Hodens mit Defect des Vas deferens wohl nicht als Tumor bezeichnen kann. Auch Fall 12, Defect der inneren Genitalien mit Lipom in der linken Seite ist nicht hierher zu zählen.

[4]) Ovarian tumours. New-York 1872, pag. 524.

Digitized by Google

das zeitliche Verhältnis zwischen Entstehung der Tumoren und Emporsprossen der Gesichtshaare.

Roten[1]) erwähnt eine 21jährige Person, deren Menses mit 14 Jahren begannen und 3 Jahre normal waren. Dann trat Amenorrhoe ein und damit Behaarung am ganzen Körper. Dreimal in der Woche musste das Gesicht rasiert werden. Gesichtsausdruck, Stimme, Gang, Muskulatur männlich. Brüste rudimentär. Klitoris gross. Mit 21 Jahren wurden doppelseitige Kystome exstirpiert. Es ist nicht unwahrscheinlich, dass wenigstens einige der konträren Sexualcharaktere schon vor der Entstehung der Geschwülste vorhanden waren. Ein nachträgliches Wachstum der Klitoris ist nicht anzunehmen.

Roten sah ein andermal eine stark behaarte Frau mit Dermoid des Ovariums. Selbst bei Tieren hat man ähnliche Befunde konstatiert. Brandt[2]) erwähnt ein Sarkom im Eierstock eines Huhns zugleich mit Hahnenfedrigkeit. Der Vogel hatte einen Kragen mit langen lanzettlichen Federn und legte nie Eier. Das Ovarium zeigte Follikel, jedoch nur von der Grösse eines Stecknadelkopfes oder einer Linse, enthielt jedoch eine haselnussgrosse Geschwulst, welche sich als ein Sarkom erwies (Eberth).

Die Geschwülste können auch von anderen Körperteilen, als den Sexualorganen ausgehen. So zeigte Turner[3]) in der Western Med. and Surg. Soc. die Photographie eines Weibes, bei welcher im Gesicht, Körper und Extremitäten Büschel eines kurzen und flaumigen Haares innerhalb 2—3 Wochen wuchsen. Die Person war 42 Jahre alt und litt an einem Brustkrebs.

Hierher gehören auch die Fälle von Akromegalie, welche sich mit Sarkom kombinieren. Strümpell[4]) schreibt von einer von ihm beobachteten Kranken, dass sie unter den Erscheinungen eines basalen Hirntumors starb. Die Autopsie ergab einen sarkomatösen Tumor der Hypophysis, welcher sogar die benachbarten knöchernen Teile durchwuchert hatte. Sonst ist in der Litteratur bei Akromegalie nur von einer Hypertrophie der Hypophysis die Rede. Ein von von Herff erwähnter Fall ist auch als Akromegalie in Kom-

[1]) Über Ovariotomie double dans les Camps argentin. Correspondenzbl. Schweizer Ärzte 1895, p. 110.

[2]) Anat. u. Allg. über Hahnenfedrigkeit etc. Ztschr. f. wissensch. Zoologie. Bd. 48, pag. 164.

[3]) Med. Times and Gaz. 1865, Nov. 4, pag. 507.

[4]) Lehrb. der Spez. Path. u. Therapie 11. Aufl. III. Bd. pag. 165.

Digitized by Google

bination mit Sarkom zu deuten und hier wurde neben den abnormen Wachstumserscheinungen der Akromegalie auch eine ungewöhnliche Behaarung beobachtet. von Herff giebt folgende Schilderung: Eine junge, blühend schöne zarte Frau zeigte 1 Jahr nach einer einseitigen Kastration ein energisches, männliches Benehmen mit sonorer Stimme. Die Gesichtszüge waren grösser und gröber, die Knochen und die Muskulatur am Halse, an der Brust, an den Armen und Füssen entwickelter, nicht unähnlich den Veränderungen bei Akromegalie. Am auffälligsten aber war eine dichte Haarentwickelung an der Oberlippe, den Backen, dem Kinn und den oberen Halspartieen, genau in der Ausdehnung, wie dies bei einem Vollbart zu sein pflegt. Hand in Hand ging damit eine starke Behaarung der Umgebung der Mamma und der Brustbeingegend. Auch die Rückenhaut erwies sich insofern männlicher, als sich zahlreiche Aknepusteln, wie so häufig bei Männern, aber selten bei Frauen entwickelt hatten. Bei der Sektion fand sich rechts ein Pyosalpinx und ein nur wenig veränderter Eierstock. Uterus, stark vergrössert, enthielt einige subseröse Tumoren. Die Todesursache war ein grosses retroperitoneales Sarkom.[1])

Der Zusammenhang zwischen den genannten Anomalien des Wachstums und der Entwickelung und den Geschwülsten ist bei dem so häufig bemerkten gleichzeitigen Auftreten nicht zu bezweifeln. Allein für einen Kausalnexus fehlen alle Beweise. Man hat für die Fälle, in welchen eine männliche Behaarung bei Frauen mit Tumoren beider Eierstöcke gesehen wurde, diese als Ursache beschuldigt, indem man die doppelseitige Erkrankung der Kastration gleichsetzte und das Emporsprossen der Haare als korrelative Folge betrachtete. Man wollte den beobachteten Bart sogar als Mittel zur Diagnose einer Geschwulstbildung in beiden Eierstöcken benutzen. Abgesehen davon, dass in jenen Fällen meist nicht festzustellen war, ob die Behaarung oder der Tumor zuerst entstand, so hat die Kastration der Frau jene Wirkung gar nicht.[2]) Das gehört zu den Fabeln, welche über die Folgen der Kastration der Menschen und Tiere kursieren und auch heutzutage bei einigen für wahr gelten. Man hat da merkwürdige Dinge zu sehen geglaubt. Der

[1]) v. Herff, Verhandl. der deutsch. gynaekol. Ges. in Wien, pag. 482. Der Fall wurde zuerst unrichtig gedeutet, da man eine doppelseitige Kastration annahm. Frommels Jahresb. für d. Jahr 1895, p. 457. Briefliche Mitteilung.

[2]) Alterthum, Die Folgezustände nach Kastration und die sekund. Geschlechtscharakt. Diese Beiträge, Bd. II, pag. 13.

Digitized by Google

Kapaun sollte das Gefieder einer Henne bekommen und die Henne sollte nach einer der Kastration gleichgeschätzten Resektion des Eileiters hahnenfedrig werden, krähen, die anderen Hühner treten und die Oberherrschaft über den Harem führen. Da fehlte nur noch, dass der Kapaun Eier legte. Sonderbarerweise hat man sehr wichtige Folgen, wie die grossen Veränderungen des Knochenwachstums, übersehen oder zu wenig gewürdigt.[1])

Für ein kausales Verhältnis, nach welchem der Bildungsfehler die Ursache, die Geschwulst die Folge wäre, ist ebenfalls kein Beweis beizubringen. Es ist auch von vornherein nicht einzusehen, wie eine Störung des Wachstums und der Entwickelung für sich einen Tumor herbeiführen soll. Dagegen wird das Zusammentreffen beider Erscheinungen erklärlich, sobald man eine gemeinsame Ursache annimmt. Riesenwuchs oder auf einzelne Teile beschränkter Bildungsexcess bestehen gleichzeitig bei Verkümmerung oder Defekt anderer Körperabschnitte, Frühreife einzelner Organe geht Hand in Hand mit retardierter Entwickelung anderer. Wir sehen ein starkes Wachstum von Geweben an Orten, wo diese sonst nicht weiter wachsen. Ein Organ bildet sich aus, welches dem Geschlecht des Individuums nach rudimentär bleiben sollte, und umgekehrt bleibt ein anderes Organ rudimentär, was sich ausbilden sollte. So regellose Entwickelungsprozesse kombinieren sich nun mit bösartigen Geschwülsten.

Hier muss die Proliferation und Differenzierung der Zellen und Zellgruppen, auf welchen Vorgängen schliesslich die Anordnung, Grösse und Form der Organe beruhn, bedeutende Störungen erlitten haben. Der ursächliche Faktor muss einen Wucherungsreiz darstellen, und gleichzeitig die Zellen schädigen können, so dass sie vollständig absterben wie beim Defekt, oder an Differenzierungsvermögen einbüssen, wie bei dem Carcinom oder Sarkom.

Es mag auffallen, wenn man einem Agens so entgegengesetzte Wirkungen, wie starke Wucherung und gleichzeitig Schädigung der Zellen zuschreibt. Allein das kommt auch sonst vor und wird selbst bei einfach entzündlichen Reizen beobachtet. Das Agens kann komplexer Natur sein, oder der Erfolg ist verschieden je nach dem Substrat, welches der Einwirkung unterliegt.

[1]) Sellheim, Die Lehren von den sekundären Geschlechtscharakteren. Diese Beiträge, Bd. I, pag. 228.

Sellheim, Kastration u. Knochenwachstum. Ibid. Bd. II, pag. 236.

Becker, Der männl. Kastrat etc. Inauguraldiss. Freiburg i. B. 1898.

Digitized by Google

Die meisten Bildungsanomalien, welche wir aufgeführt haben, sind so beschaffen, dass man ihre Entstehung in das Embryonalleben, ja selbst, wie bei den Pseudohermaphroditen, in sehr frühe Periode der Fruchtanlage verlegen muss. Auch der Ursprung mancher der sonderbaren Wachstumsvorgänge, welche man als vorzeitige Körperreife, geschlechtliche Frühreife, monströse Körperreife bezeichnet hat, liegt sicherlich in der Fötalzeit, da man schon bei oder bald nach der Geburt die ersten Erscheinungen bemerkte. Für andere Fälle, in welchen dieses erst in etwas späterer Zeit geschah, ist es wenigstens wahrscheinlich, dass die Entstehung schon früher begann.

Da, wo nun hier eine Kombination mit Geschwülsten stattfand, wird man den Ursprung oder die Disposition auch in die Embryonalzeit setzen müssen. Damit ist jedoch durchaus nicht gesagt, dass die Zelle, welche den Tumor bildet, eine embryonale sei oder den embryonalen Charakter angenommen habe. Die Gewebszelle kann sehr gut durch eine während des Fötallebens einwirkende Noxe eine Beschaffenheit erhalten haben, welche sie zur Geschwulstbildung geeignet macht. Diese Beschaffenheit wird ins extrauterine Leben übergeführt.

Da, wo die eigentümlichen Wachstumserscheinungen erst in späteren Lebensjahren auftraten, ist man nicht berechtigt, die Entstehung oder die Disposition dazu in die Fötalperiode zu verlegen. Man hat dies für die Akromegalie gethan, ohne dass jedoch ein Beweis gegeben wurde. Die Beschaffenheit der Zelle, welche sie zur Bildung einer Geschwulst geeignet macht, wird man sich dann erst in späteren Lebensjahren entstanden denken müssen. Das Erscheinen der sonderbaren Wachstumsprozesse bei Erwachsenen beweist uns von neuem, dass die Fähigkeit der Gewebszelle, sich stark zu vermehren und in diesen Fällen auch vollständig zu differenzieren, in vorgeschrittenen Lebensjahren fortdauere und dass man nicht nötig habe, eine zurückbleibende embryonale Zelle mit latenter Lebensenergie zur Erklärung späterer Wucherungsvorgänge heranzuziehen.

Kennen wir nun Faktoren, welche die Differenzierung der Zelle herabzusetzen, diese selbst zum Absterben zu bringen vermögen, gleichzeitig aber auch als Wucherungsreize wirken und so Bildungsexcesse und Verkümmerung, vorzeitige Reife und retardierte Entwickelung, Wachstum am unrechten Ort und beim unrechten Geschlecht, und endlich Geschwülste herbeizuführen vermögen? Diese ursächlichen Momente müssen das Individuum im embryonalen sowohl,

Digitized by Google

als auch im extrauterinen Dasein treffen können. Die widerstreitenden Resultate der Einwirkung lassen sich wohl durch die verschiedenen Zustände der von dieser getroffenen Gewebe erklären. Auch kann das ursächliche Agens eine komplexe Beschaffenheit haben, oder es können mehrere Faktoren zusammenwirken.

Wir wissen, dass der Alkohol und gewisse Mineralgifte, Blei und Quecksilber, durch ihren Einfluss auf Keimplasma und befruchtetes Ei zu mannigfachen Bildungsfehlern führen können. Eine uns unbekannte Noxe erzeugt den Kretinismus, bei welchem, neben Hemmung der Entwickelung, auch hypertrophische Zustände bemerkt werden. Ähnlich wirkt der Ausfall der Schilddrüse, daher man auch Kretinismus und Cachexie thyreopriva identifiziert hat. Auch das Myxoedem reiht sich hier an. Die Anhäufung des Fettzellgewebes bei diesen 3 Anomalien erinnert an die monströse Frühreife.

Sehr erhebliche Abweichungen der Wachstumsverhältnisse werden durch die Exstirpation der Keimdrüse im jugendlichem Alter herbeigeführt. Beim Manne bleiben Kehlkopf und Behaarung, beim Weibe die Brustdrüse in ihrer Entwickelung zurück. Dagegen zeigen die Knochen ein erheblich verstärktes Wachstum. Doch fällt hier eine gewisse Regellosigkeit auf, indem einzelne Knochen die normale Grösse nicht erreichen. Das Gefieder des Kapauns wird reicher und länger als das des Hahnes, während die Kämme und Bartläppchen zurückgehen. Ein Epidermalgebilde, das Horn, erreicht beim Ochsen eine bedeutendere Länge, als beim Stier.[1])

Diese Verhältnisse stehen in keiner Beziehung zu den Geschwülsten. Wenigstens hat man bis jetzt keine Belege, um eine Beziehung feststellen zu können. Vielleicht hat man auch noch zu wenig darauf geachtet. Die Akromegalie ist einem Ausfall der Schilddrüsensecretion zugeschrieben worden, was jedoch bis dahin unbewiesen ist. Auch an einen Mangel des inneren Sekrets der Keimdrüsen hat man gedacht. Sicherlich liegt etwas Ähnliches der Erkrankung zu Grunde und ohne Zweifel kann dieses Etwas neben Hypertrophien des Bindegewebes, der Knochen, der Gland. pituitaria auch einmal ein Sarkom hervorrufen.

Das Verhältnis zwischen bösartigen Geschwülsten und einigen Infectionserkrankungen, der Syphilis und der Tuberkulose, ist neuerdings vielfach besprochen worden und ist etwas weniger dunkel.

Vor allem bewirkt Syphilis, insbesondere die Lues hereditaria,

[1]) Vergl. Sellheim l. c.

Digitized by Google

bedeutende Störungen im Wachstum und der Körperausbildung, selbst wenn keine spezifischen Erscheinungen bei den Nachkommen entdeckt werden können, so dass nur eine sogenannte Dystrophie, eine durch die Stoffwechselprodukte der Krankheitserreger hervorgerufene Ernährungsstörung, in Aktion tritt. Meist handelt es sich um eine zurückbleibende Entwickelung, selbst um Verkümmerung und Defekte. Doch hat man auch allgemeinen und partiellen Riesenwuchs, Polydaktylie, enorme Fettleibigkeit, Dermoide beobachtet.[1]) Klebs sah bei einer männlichen Frucht, neben den spezifischen pathologischen Veränderungen, Pseudohermaphroditismus, d. h. einen sehr ausgebildeten Uterus mascul. mit Einmündung des einen Zweiges des doppelten linken Ureters in den Genitalschlauch.[2]) Die Lues bringt aber auch Geschwülste hervor, gewöhnlich kleinere Knoten, aus Granulationszellen bestehend, welche leicht einer regressiven Metamorphose verfallen. Allein man hat auch grössere Tumoren beobachtet und insbesondere ist das Sarkom schon von den alten Ärzten in eine Beziehung zur Syphilis gebracht worden. Hansemann[3]) beschreibt Geschwülste bei Lues, welche das vollkommenste Bild grosszelliger, weicher Sarkome darbieten und keinen histologischen Unterschied von derartigen Tumoren bei Nichtluetischen erkennen lassen.

Auch die Tuberkulose bewirkt Bildungsfehler, mögen die Bacillen selbst auf die Frucht übergehen oder diese nur durch ihre Stoffwechselprodukte schädigen. Fournier macht uns darüber zahlreiche Mitteilungen[4]). Sarwey[5]) beschreibt mehrere Missbildungen bei einer Frucht, welche einen tuberkulösen Abscess in den oberen Halswirbeln hatte. Ich habe nicht selten rudimentäre Zustände in den Generationsorganen infolge der Tuberkulose gesehen[6]). Unter den von Kussmaul zusammengestellten Fällen von monströser Körperreife ist dreimal Tuberkulose notiert und zwar der Nieren und des Bauchfelles. Unter diesen befand sich auch ein gänseeigrosser Tumor der Nebenniere, dessen Natur leider nicht vollständig festgestellt worden ist. Wir finden neben der Tuberkulose monströse Körperreife,

---

[1]) Fournier, Stigmates Dystroph. de hérédo-syphilis pag. 130, 50. 207 Obs. 277, 221.

[2]) Handbuch der path. Anat., pag. 738.

[3]) l. c.

[4]) Oc. pag. 310 ff.

[5]) Ein Fall von spätgeborner Missgeburt. Arch. f. Gynaek. Bd. 43, p. 152.

[6]) Tuberkulose u. Bildungsfehler. Münchner med. Wochenschr. 1899. No. 38.

Digitized by Google

geschlechtliche Frühreife oder nur vorzeitige Ausbildung einzelner Generationsorgane, Behaarung, welche der Körperstelle oder dem Geschlecht des Individuums nicht entspricht, tiefe Stimme, Clitoris von 1 cm Länge bei einem ganz jungen Mädchen. Die von uns oben angeführte[1]) Beobachtung Prochowniks über vorzeitige Geschlechtsreife betrifft ein Mädchen, welches mit 4 Jahren an Miliartuberkulose starb. Leider ist kein genauer Sektionsbefund mitgeteilt, insbesondere auch nichts über einen primären Herd der Erkrankung.

Die merkwürdigen Beobachtungen von Faneau de la Cour[2]) zeigen uns eine Kombination zurückgebliebenen Wachstums des ganzen Körpers und einzelner Teile mit ungewöhnlich starker Ausbildung eines Organs, welches dem Geschlecht des Individuums nach hätte rudimentär bleiben sollen. Der Autor beschreibt tuberkulöse Gynäkomasten, welche im allgemeinen eine mangelhafte Entwicklung zeigen, keinen Bart oder nur spärliche Behaarung im Gesicht, wenig entwickelte Genitalien, dagegen reichliches Fettgewebe, runde Gliedmassen und gut ausgebildete Brüste besitzen.

Diese das Wachstum einzelner Gewebe begünstigende Einwirkung der Tuberkulose zeigt sich auch in der Hypertrophie der Nägel, welche bei den Phthisikern oft so sehr auffällt. Schon Eble[3]) hat darauf hingewiesen, dass auch das Haar bei diesen Kranken durch seine überraschende Fülle oft einen Gegensatz zu den atrophischen Zuständen des übrigen Körpers bilde.

Die Geschwülste, welche man als spezifische Produkte der Tuberkulose betrachtet, sind gewöhnlich klein, sogar recht klein und die sie zusammensetzenden Zellen sind dem Zerfall und der rückgängigen Metamorphose sehr ausgesetzt. Doch sind sie differenzierter als bei der Syphilis und können sogar zuweilen umfängliche Tumoren bilden. So besitzen wir in unserer klinischen Sammlung eine etwa gänseeigrosse Geschwulst des Coecums, welche ursprünglich für ein Carcinom gehalten worden war. Das Coecum hatte ein ganz langes Mesenterium, so dass der Tumor ganz beweglich war. Die Kranke starb $1^1/_2$ Jahre nach der Exstirpation an Tuberkulose der Lungen und des Kehlkopfes.

Besonders bedeutungsvoll für unseren Gegenstand erscheinen die Wucherungen und Metaplasien des Deckepithels und Drüsenepithels,

[1]) Arch. f. Gyn. Bd. 17. pag. 330.

[2]) Du Feminisme et de l'Infantilisme chez les Tuberculeux. Thèse Paris 1871.

[3]) Die Lehre von den Haaren. Wien 1831, pag. 222.

Digitized by Google

wie man sie bei Tuberkulose der Sexualorgane nahe oder zuweilen entfernt von dem Krankheitsherd aufgefunden hat. Alterthum beschreibt zwiebelschalenartige Anordnung der Zellen, wie bei den Cancroidperlen, so dass histologisch kein Unterschied von Krebs zu konstatieren war[1]). Man hat schon früher durch Tuberkulose verursachte Epithelwucherungen im Kehlkopf erwähnt und Hansemann spricht von Gebilden der Art, welche die vollständige Struktur des Cancroids besitzen. „Hat man den ganzen Larnyx zur Verfügung, so wird man schon Tuberkeln irgendwo finden und so die Diagnose ermöglichen." Durch Untersuchung der Wucherungen allein ist dies also unmöglich. Die engen Beziehungen der Tuberkulose und des Carcinoms sind noch weiter dargethan durch die Disposition lupös erkrankter Stellen zur krebsigen Degeneration und durch das, wie es scheint, nicht seltene gleichzeitige Auftreten beider Erkrankungen an demselben Körperabschnitt. So hat erst vor kurzem Ribbert über 11 Fälle berichtet. Bei einem Teil dieser muss angenommen werden, dass die Tuberkulose primär entstanden sei.

Endlich weise ich noch auf die sonderbaren, freilich bis dahin noch nicht vollständig aufgeklärten Wachstumserscheinungen hin, welche den durch Actinomyces erzeugten Gebilden ähnlich sehen.

Ein englischer Autor, W. R. Williams[2]), hat einen Aufsatz über den Einfluss anderer Krankheiten auf Krebs veröffentlicht, nach welchem Lues und Krebs selten zusammentreffen; ebenso ist Lues selten früher vorhanden. Aktive Phthise und Krebs sind selten beisammen, aber Autopsien Krebskranker zeigen häufiger Reste obsoleter Tuberkulose, als andere Fälle $12 : 4\,\%$. Ausbruch des Carcinoms fällt oft näher oder entfernter mit Heilung der Lungentuberkulose zusammen. Disposition zu Tuberkulose und Carcinom sind häufig beisammen. Die meisten Krebskranken stammen aus

[1]) Die Epithelwucherungen bei Tuberkulose der Generationsorgane sind neuerdings vielfach beschrieben worden.

Alterthum, Tuberkulose der Tuben und des Beckenbauchfells. Beitr. z. Geb. u. Gynaek. von Hegar, Bd. I, pag, 42 ff.

Franqué, Über Histogenese der Uterustuberk. Verh. Phys. Med. Ges. Würzburg 1899.

Orthmann, Über Tuberkulose d. Eierstocks. Ztschr. f. Geb. u. Gyn. Bd. 37, Heft 2.

Walther, Zur Kenntnis des Uterust. Monatsschr. für Geb. u. Gyn. Bd. VI, 1897.

Michaelis, Über Uterustuberkulose. Diese Beiträge, Bd. III, Heft 1.

[2]) Edinburgh med. Journ. 1898 Okt.

Digitized by Google

tuberkulösen Familien. Da derartige statistische Untersuchungen mit grossen Schwierigkeiten und Fehlerquellen verknüpft sind, kann man ihnen keine zu grosse Bedeutung beilegen, sobald nicht weitere Bestätigungen beigebracht sind.

Ich möchte nun durchaus nicht behaupten, dass Lues und Tuberkulose als einzige oder nur als wichtigste Quellen der bösartigen Geschwülste zu betrachten seien. Allein ihr Einfluss auf die Zelle, welche als schädigend, die Differenzierung herabsetzend, und gleichzeitig die Wucherung anregend aufzufassen ist, scheint mir zu beweisen, dass diese Infektionen eine gewisse Rolle bei der Entstehung des Carcinoms und Sarcoms spielen und unter günstigen Bedingungen diese zu erzeugen vermögen. Für sehr wahrscheinlich halte ich, dass auch andere Mikroorganismen dieselbe und vielleicht noch grössere Bedeutung in dieser Beziehung haben, und ich muss Czerny vollkommen beistimmen, wenn er zu weiteren Forschungen in dieser Richtung auffordert und ich glaube, dass sich diese Forschung insbesondere die Einwirkung der Stoffwechselprodukte der Mikroorganismen zum Gegenstand zu machen habe.

Ich will versuchen ein kurzes Resumé der vorliegenden Studien und Betrachtungen in folgenden Sätzen zu geben.

Die Zelle der bösartigen Geschwulst ist eine geschädigte Gewebszelle, deren Differenzierung eine Einbusse erlitten hat. Die Schädigung kann im embryonalen oder im extrauterinen Dasein erfolgen und vielleicht schon im Keimplasma ihre Quelle haben. Die schädigenden Faktoren sind zahlreich und unter ihnen haben die Stoffwechselprodukte der Mikroorganismen eine sehr grosse Bedeutung. Die schädigenden Faktoren führen auch mannigfache Abweichungen und Störungen des Wachstums, der Bildung und Entwickelung herbei.

Für eine Symbiose oder eine Art Befruchtung, wodurch die Gewebszelle eine grössere Selbständigkeit, einen parasitären Charakter gewinnt, fehlen die Beweise. Die Gewebszelle besitzt die immanente Fähigkeit, sich so zu vermehren, wie dies zur Bildung einer bösartigen Geschwulst nötig ist. Ein Wucherungsreiz ist nötig, um diese Fähigkeit in Aktion zu setzen. Das schädigende Agens und der Wucherungsreiz entstammen wahrscheinlich häufig derselben Quelle, dem durch Mikroorganismen erzeugten Gifte.

Über die Behandlung kann ich mich kurz fassen, da sie in den Aufsätzen Freund's und Czerny's ausführlich besprochen ist und

Digitized by Google

ich im Wesentlichen mit Ihnen übereinstimme. Ich beschränke mich darauf einige Gesichtspunkte hervorzuheben, welche sich aus dem Vorhergehenden ergeben.

Man hat stets grossen Wert auf die Abhaltung aller Irritationen gelegt, was gewiss gerechtfertigt ist, um so mehr als die Wucherungsreize sehr gewöhnlich auch Schädigungen der Zellen bewirken. Ich glaube jedoch, dass man die Ursachen, welche diese, also die Herabsetzung der Differenzierungsenergie, herbeiführen, mehr in den Vordergrund schieben sollte.

So scheint mir die Ernährung besonders zu berücksichtigen. Der Vegetarianismus thuts freilich nicht. Aber eine Regelung der Diät mit Rücksicht auf die Individualität, die Beschäftigung und besonders auch auf das Lebensalter, kann nur gute Folgen haben, da Alles darauf ankommt, das normale Regenerationsvermögen der Zelle zu erhalten.

Wenn wir einmal den Einfluss der Mikroorganismen und vor allem ihrer Stoffwechselprodukte auf die Zellen der Frucht, des Kindes und des Erwachsenen, sowie auf das Keimplasma kennen, werden wir unsere Prophylaxis besser zu präcisieren vermögen. So lässt sich nur der Rat geben, die Infektionen zu meiden, was freilich nur durch Massregeln des Staates und anderer Gemeinschaften einigermassen befriedigend zu erreichen ist. Doch kann auch der einzelne manches thun und in jeden Fall vermag er sich vor Lues und Gonorrhoe auf eine ganz zuverlässige und sehr wohlfeile Weise zu behüten, indem er nur der Quelle der Ansteckung aus dem Wege zu gehen braucht.

Auf die Fernhaltung lokaler Schädigung der Gewebe hat man bei Vorbeugung des Krebses stets Wert gelegt und die Nachteile des Drucks der Pfeife auf die Lippen, der Verletzung der Mundschleimhaut durch scharfe Zahnreste hervorgehoben. Czerny's Warnung wird es hoffentlich gelingen, das Planchett aus der Welt zu schaffen.

Stauungen der Exkrete lassen sich verhüten; ebenso kann man venöse Hyperämien, wie sie so häufig am Rectum, Mutterhals und äussern Genitalien wahrzunehmen sind, beseitigen oder mildern. Epithelverluste, Schrunden an den Ostien sind zu heilen oder besser noch durch Waschungen mit leicht adstringierenden Flüssigkeiten. Bestreichung mit Zinksalbe oder milder Borsalbe zu verhüten.

Digitized by Google

Zum Schluss stimme ich mit Freund und Czerny in der Warnung überein, bei der chirurgischen Behandlung die Flinte nicht zu früh ins Korn zu werfen. Ich habe ebenfalls bei weit vorgeschrittenen Krebsen der Vaginalportion von der nur nach grossen Bedenken noch ausgeführten Exstirpation einige ganz erstaunliche Resultate gesehen. Auch von der Glühhitze, dem Chlorzinke sah ich oft gute, wenn auch nur vorübergehende Erfolge.

Digitized by Google

Verlag von Arthur Georgi, Leipzig. Lichtdruck von Sinsel & Co., Leipzig.

Digitized by Google

Digitized by Google

Verwertung der Röntgographie zum Studium der Geschwülste.

Von

Dr. M. Wilms,

Privatdozent der Chirurgie.

Mit Tafel X.

Das auf Taf. X wiedergegebene Röntgenbild soll die Verwertung der X-strahlen bei dem Studium der Geschwülste demonstrieren.

Das Bild stammt von einer Geschwulst, die bei einem 12jährigen Mädchen exstirpiert und dem Leipziger pathologischen Institut zugesandt wurde. Herr Geheimrat Birch-Hirschfeld war so gütig, mir den Tumor zwecks Untersuchung mit Röntgenstrahlen zu überlassen.

Es handelt sich um ein solides Teratom oder eine embryoide Geschwulst, gemäss meiner Bezeichnung, in der einzelne grössere und kleinere Cysten von einem soliden Tumorgewebe eingeschlossen sind. Den genaueren Bau dieser Geschwülste will ich nicht erörtern, da wir die aufbauenden Gewebe der drei Keimblätter, mit Bevorzugung der Kopfregion, hier wie in den anderen von mir beschriebenen derartigen Präparaten vorfinden.

Während es für den in der Untersuchung der komplizierten Tumoren, besonders der Embryome Ungeübten schwierig ist, sich plastisch die Lage und das Wachstum der verschiedenen Organe wie Gehirn, Haut, Knochen etc. innerhalb solcher Neubildungen vorzustellen, liefert das Röntgenbild uns schnell ein übersichtliches Bild der Entwicklung der Mundregion, indem es uns die Zahn- und Kieferbildung in einfachster Form demonstriert. Die Erscheinung, dass an den verschiedensten Stellen der Neubildung Zähne und zwar zu Haufen gruppiert lagern, einzelne auch in kleinen, als Kieferanlagen aufzufassenden Knochen stecken, zeigt in vollkommener Weise die Unregelmässigkeit und das wilde Chaos der Gewebs- und Keimblattwucherung. das in solchen embryoiden Geschwülsten produziert wird.

Digitized by Google

Aus der Frauenklinik der Universität Halle a. d. Saale.

Der Ductus Botalli.

Beiträge zur Physiologie und Pathologie des Verschlusses.

Von

Dr. Helmut Scharfe,

Assistenzarzt.

Mit 2 Abbildungen im Text und Tafel VII.

Eine grosse Reihe von Untersuchungen über den Verschluss des Ductus Botalli beim Inslebentreten des Kindes ist abgeschlossen durch die grosse Veröffentlichung von P. Strassmann 1894.[1]) Dort ist in der ersten Hälfte der Arbeit die Geschichte der Anschauungen niedergelegt und sehr übersichtlich sind die verschiedenen Wege dargestellt, auf denen man zum Resultat zu gelangen suchte. Ich versuche ganz kurz zu referieren. Mit dem Mikroskop stellte man fest, dass die histologische Struktur des Ductus Botalli sich durch Armut an elastischem Gewebe wesentlich unterscheidet von der der Aorta und der Pulmonalis und an Stelle davon grossen Reichtum an Muskelzellen besitzt. (Langer, Walkhoff, Thoma.) Physiologische Klarlegungen führten zur Überzeugung, dass im intrauterinen Leben der Druck in der Pulmonalis grösser sei als in der Aorta, dass nach dem ersten Atemzuge eine Umkehr der Druckdifferenzen stattfinde. So muss mit einsetzender Atmung der Blutstrom von der Pulmonalis zur Aorta geringer werden und nach einiger Zeit ganz aufhören, besonders da noch alles freiwerdende Blut gebraucht wird, um die sich dehnenden Lungenbahnen zu füllen. (B. S. Schultze.) Nach der Geburt setzt eine starke Wucherung der Endothelzellen im Ductus ein, am lebhaftesten in der Gefässmitte (Walkhoff), die in etwa 3 Wochen zur Obliteration führt. — Es folgen in der Strassmannschen Arbeit experi-

[1]) Anatomische und physiologische Untersuchungen über den Blutkreislauf beim Neugeborenen. P. Strassmann, Archiv für Gynaekologie 1894. Bd. 45.

Digitized by Google

mentelle Untersuchungen, die das Vorhandensein einer Klappe nachweisen, welche die Aorta gegen den Ductus Botalli abschliesst. Eine Nachprüfung der Ergebnisse ist mir nicht bekannt geworden.

Die verblüffend einfache und natürliche Lösung einer bis dahin unerklärten Frage durch die Strassmannsche Entdeckung hat mich vor längerer Zeit veranlasst, auf das Vorkommen jener Klappe zu achten. Mein Suchen an frischen Leichen Neugeborener war immer vergeblich; ich hatte vielmehr stets den Eindruck, dass ein gewisser fibröser Strang an der kardialen Hälfte der Ductusmündung einer Klappenwirkung recht hinderlich sein müsste. Unter Leitung des Herrn Prof. Eisler habe ich dann am hiesigen anatomischen Institute einige Injektionsversuche mit Gyps gemacht und hatte da endlich die Freude, die Klappe entstehen zu sehen. Hier fand ich auch den Ductus von der Weite der gesamten Pulmonalis, während er sonst nicht stärker als ein Pulmonalast war. Die Wandung des Ductus giebt wegen ihres Mangels an elastischen Fasern weit leichter und ausgiebiger dem Injektionsdruck nach, als die Aorta und Pulmonalis. Die Injektion mit leichtschmelzendem Metall illustriert diese Eigenschaft am deutlichsten.

Diese ersten noch wenig zahlreichen Versuche schienen mir kein glaubhafter Beweis für das Fehlen jener Klappe zu sein. Die Strassmannsche Deduktion für die Notwendigkeit einer Verschlussvorrichtung war zu überzeugend.

Die mechanischen Verhältnisse mussten zuerst klargelegt werden. Von den Blutbahnen kam für die Untersuchung nur der Aortenbogen etwa bis zum Zwerchfell mit der Pulmonalis in Betracht. Das stellte ich mir in einfachem Modell dar. Zwei Schläuche — Aorta und Pulmonalis — hängen aus zwei mit blau (A) resp. rot (B) gefärbtem Wasser gefüllten Gefässen herab. Ein rechtwinkliges T-Rohr (E) ist in die Pulmonalis, ein spitzwinkliges (F) in die Aorta eingeschaltet. Die Verbindung (Ductus Botalli) stellt wieder ein Schlauch (EF) dar. Zwei Becken zum Auffangen der Flüssigkeiten und eine Reihe Schlauchklemmen vervollständigen den Apparat.

I. Stellt man A höher als B, so hat man intrauterine Kreislaufverhältnisse. In AC (Pulmonalis) höherer Druck. Öffnet man alle Quetschhähne, so ist AC und EF mit blauer Flüssigkeit gefüllt, BF mit roter, und in FD ist violettes Wasser.

II. In der Zeit des ersten Atemzuges muss in einem Moment der Druck in Aorta und Pulmonalis gleich sein. Stehen die Gefässe

Digitized by Google

A und *B* gleich hoch, so füllt sich bei gleichzeitiger Öffnung der Schlauchklemmen *AC* nur mit blauer, *BD* nur mit roter Flüssigkeit, und in *EF* sieht man die Flüssigkeitssäule hin und her schwanken.

III. Stellt man endlich Verhältnisse her, wie sie beim atmenden Kinde sind, d. h. mehr Druck in *BD* als in *AC*, so füllt sich

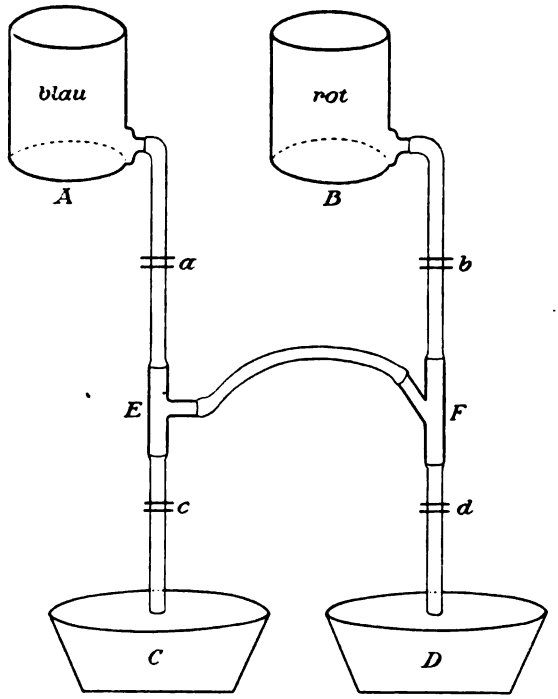

Fig. 1.

AC mit blauer Flüssigkeit, *EF* ebenfalls; *FD* aber enthält violettes Wasser, da die blaue Flüssigkeit durch den starken Strom in *BD* angesaugt wird.

IV. Sehr hübsch zu demonstrieren ist diese Saugwirkung, wenn man die Verbindung *EF* aus Thierschem Schlauch herstellt. Man öffnet zuerst *a*, *d* und *c*; sofort füllt sich *AC*, *EF* und *CD* mit blauer Flüssigkeit. Jetzt wird der Verschluss *b* geöffnet. Einen Moment sieht man violettes Wasser in *FD*, dann fällt mit hörbarem Rucke der Schlauch *EF* zusammen; *AC* ist blau gefüllt, *BD* rot.

V. Nehmen wir eine kleine Änderung im Modell vor. Das spitzwinklige Rohr *F* wird umgekehrt eingeschaltet, so dass die

Digitized by Google

Verbindungseinmündung bei *F* stumpfwinklig wird. Die Quetschhähne *a*, *d* und *c* werden zuerst geöffnet, *AC*, *EF*, *FD* füllen sich blau. Jetzt wird die Klemme *b* gelöst, sofort wird *BD* und *FE* rot gefüllt (Überdruck *B*); *AE* enthält blaue Flüssigkeit und *EC* violette.

Ich bin mir nicht im Unklaren, dass mein rohes Modell keine direkte Übertragung gestattet; ich habe kein geschlossenes Gefässsystem. Jedenfalls aber kann ich festlegen, dass ein höherer Druck in der Aorta keineswegs das Durchströmen des Blutes nach der Pulmonalis als dem Ort des niederen Druckes verlangt; verhindert wird das durch die spitzwinklige Einsenkung des Ductus in die Aorta. Und dass gerade die spitzwinklige Einmündung das wesentliche ist, ergiebt der Kontrollversuch mit stumpfwinkliger Einsenkung (V).

Was darf man aus dem Versuch mit Ventilschlauch schliessen? Im Körper und Modell ist übereinstimmend, dass der Ductus Botalli im Gegensatz zu Aorta und Pulmonalis der Kräfte entbehrt, die ihn selbständig seine Form bewahren lassen. Andererseits ist nicht zu vergessen, dass die Schliesswirkung im Modell nur durch den positiven Luftdruck gegenüber dem negativen Druck im Schlauchlumen zu stande kommt. Im Thorax ist kein positiver Druck vorhanden, sondern im Gegensatz dazu ein negativer Druck. Ich wage trotzdem die Funktion meines Modells den realen Verhältnissen gleichzustellen. Denn nicht das Vorhandensein des positiven atmosphärischen Druckes beim Modell und des negativen im Thorax ist das Wesentliche, sondern in beiden Fällen gleichmässig das Überwiegen des Druckes auf die Aussenwand über dem im Gefäss. Nun steht im Modell der Luftdruck dem negativen Druck im Verbindungsrohr gegenüber, der durch die Fallhöhe, etwa 25 cm Wasser (c. 20 mm *Hg*) — soviel genügt völlig — erzeugt wird. Im Körper wirkt ein negativer Thorakaldruck von 2—6 mm *Hg* — beim Erwachsenen gemessen (Donders) — gegen die Saugwirkung von 62—46 mm *Hg* (von Zuntz und Cohnstein am Schaffötus bestimmt). Ich sehe demnach keinen Grund ein, weshalb sich der Vorgang im Thorax prinzipiell anders abspielen sollte als ausserhalb desselben an meinem Modell.

Meine Betrachtung hat dahin geführt, dass ich sagen kann:

1. Die von Strassmann beschriebene Klappe ist ein Kunstprodukt. Sie ist auch nicht nötig, da das Aortenblut nach mechanischen Prinzipien gar nicht in den Ductus hineinlaufen kann.

Digitized by Google

2. Dagegen wäre ein mechanischer Verschluss des Ductus gegen die Pulmonalis nötig, um zu verhindern, dass nach dem ersten Atemzuge der Strom des Aortenblutes das Pulmonalblut durch den Ductus ansaugt.

3. Dieser Verschluss ist vorhanden in Form einer Art von Schlauchventil im Ductus mit seinen nicht elastischen Wänden.

Dass sich der Vorgang des Verschlusses des Ductus im Körper so abspielen kann wie im Modell, müsste noch anatomisch bewiesen werden, wenn meine Ansicht etwas anderes wäre, als eine physikalische Auslegung längst bekannter und anerkannter anatomischer Befunde. So erscheint es mir überflüssig. Doch ich rechnete mit der Möglichkeit, dass noch andere Faktoren als der angeführte zum Verschluss des Ductus beitragen. Forbes (1880) und Schantz (1889) haben an Lageveränderungen im Thorax gedacht, die durch den ersten Atemzug hervorgerufen werden. Forbes macht aufmerksam auf einen derben Faserstrang, der vom Centrum tendineum im Herzbeutel zur Ductusmündung führt. Der Gedanke hat etwas Bestechendes. Da sich die Zwerchfellmitte bei der Atmung nicht bewegt, wäre ein andauerndes Zerren an den grossen Gefässen im extrauterinen Leben nicht zu fürchten. Dagegen steht intrauterin die Zwerchfellmitte nach oben konvex abnorm hoch, da die Baucheingeweide, besonders die gewaltige Leber mit ihrem ganzen Gewicht auf dem Zwerchfell liegen. Durch den ersten Atemzug wird das Centr. tendin. gespannt, einmal durch Entfernung des Sternums von der Wirbelsäule und dann durch Tiefertreten des Zwerchfellansatzes mit den sich senkenden Rippen. So könnte gewiss ein derber Faserstrang, der von der Zwerchfellmitte ausgeht und den Ductus umgreift, das Lumen zuschnüren, gewissermassen abwürgen.

Trotz sorgfältiger Präparation unter der liebenswürdigen Leitung des Herrn Professor Eisler — eines Meisters der submakroskopischen Präparation — gelang es nicht, eine Spur jenes Stranges zu finden.

Schanz legt Wert auf ein Abheben der Art. pulmonal. mit dem Lungenhilus von der Wirbelsäule und des gleichzeitigen Zuges nach unten, den das Zwerchfell durch den Herzbeutel auf die Ductusmündung ausübt.

Vielleicht wird der Ductus beeinflusst durch eine Drehung der Herzachse. Es ruht das Herz mit seiner Basis auf der Zwerchfellmitte. Durch das Tiefertreten desselben könnte eine Drehung um eine quere Körperachse, durch die Vertiefung eine solche um eine

Digitized by Google

Längsachse verursacht werden. Annehmbar erschien mir der Gedanke durch den Umstand, dass der histologische Verschluss zunächst in der Mitte des Ductus auftritt (Walkhoff, Kautzsch),[1]) so dass man ja auch von der Sanduhrform seines Lumens gesprochen hat. Ein um seine Längsachse gedrehter Schlauch schliesst sich auch zunächst in der Mitte. Der Insult infolge einer Verdrehung müsste das Ductusgewebe auch am stärksten in der Mitte zur Gewebswucherung anreizen. — So wurden in dieser Richtung einige Messungen gemacht.

Mir schien es am besten, die Kinderleichen mit Formol zu fixieren, da dann die Weichteile auch nach der Präparation in ihre ursprüngliche Lage zurückschnellen. Je nach Bedürfnis wurden die Leichen ganz in Formol gelegt, nachdem vorsichtige Einschnitte das Eindringen der Flüssigkeit möglich gemacht hatte. Vielfach wurde in die Vena jugularis dextr., einige Male in die Nabelvene injiziert. Die Druckhöhe war stets gleich. Der Ductus wurde nie zu ungewöhnlicher Weite gedehnt.

Die Bestimmung der Herzabweichung hat mir viel Überlegung gekostet. Der blosse Eindruck genügte natürlich nicht, und für eine Messung fehlte ein konstanter Ausgangspunkt. Bestimmt muss werden die Abweichung der Herzachse von der Mittellinie des Körpers (Verschiebung der Herzspitze nach links) und der Winkel der Herzachse zur Frontalebene, (Entfernung der Herzspitze von der hinteren Thoraxwand).

Ich habe zuerst mit einem Zirkel (Figur 2) gemessen, dessen Schenkel verschiebliche Stahlstäbchen waren. Die Leiche wurde horizontal gelagert, die Rippen freigelegt und das Herz durch lange Nadeln quer durch den Körper im 5. und 6. Rippenraum fixiert. Nach Wegnahme des Sternums wurde ein Schenkel (*a*) des Zirkels in der Höhe der Herzspitze mitten auf der Wirbelsäule mit Hilfe des Lotes (*c*) senkrecht aufgesetzt, und die Zirkelachse (*d*) in die Höhe der Herzspitze geschoben. Notiert wurde der rechtwinklige Abstand der Zirkelachse von der Herzspitze (mit Hilfe der Kreiseinteilung *e*) und von der Wirbelsäule. Nun wurde der freie Schenkel des Zirkels zwischen die Austrittsstellen der Aorta und Pulmonalis gelegt und an der Gradeinteilung der Winkel abgelesen. Der Konplementwinkel musste mir annähernd den Winkel der Herzachse mit der Körperachse geben.

[1]) Zur Obliteration der fötalen Gefässe. Inauguraldissertation Halle 96.

Digitized by Google

Bald empfand ich die Ungenauigkeit der Messung und änderte das Verfahren. Nach der oben beschriebenen Öffnung der Brusthöhle stiess ich eine lange Nadel durch die Herzachse und eine andere von einem Rippenknorpel durch die Herzspitze horizontal zum anderen. Stellte ich jetzt einen Diopter von oben auf die Kreuzungsstelle beider Nadeln ein, so drückte der Winkel die Entfernung der Herzspitze von der Sagittalebene aus. Auf einer

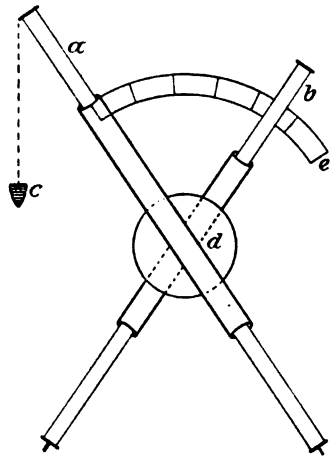

Fig. 2.

zwischengeschalteten Glasplatte konnte ich mit dem Transporteur den Winkel leicht ablesen. Die Verschiebung der Herzspitze von vorne nach hinten erhielt ich dadurch, dass ich den Diopter von vorne aus (von den Schenkeln der liegenden Leiche aus) einstellte und auf der Glasplatte wieder den Transporteur anlegte.

Um die Zahl der Messungen einschränken zu können, habe ich versucht extreme Masse zu erhalten. Einmal wurde bei Föten, die sicher nicht geatmet hatten, z. B. Faultoten das Zwerchfell durch maximale Injektion in die Bauchhöhle in seiner höchstmöglichen Stellung fixiert. In anderen Fällen wurde durch Formolinjektion in die Lungen ein maximaler Tiefstand des Zwerchfells erreicht. Eine dritte Gruppe von Messungen bezieht sich auf natürliche Verhältnisse. Die Ergebnisse finden sich übersichtlich in der folgenden Tabelle. Die Nummern beziehen sich auf die Zahlen der Haupttabelle am Schluss.

Digitized by Google

Nr.	Alter	Zirkelmasse	Komplementärer Winkel	Diopter-masse		Bemerkungen	
9	36 W.	55° 7 1	35°			gelebt	Lungen injiziert
10	40 W.	58° 5½ 1½	32°			Wiederbelebungsversuche	
16	40 W.	48° 6 ½	42°	68°	58°	Mit nachfolgendem Kopf im Becken erstickt	
18	32 W.	50° 4 2½	40°	42°	36°	24 Stunden gelebt	
19	32 W.	55° 4 1	35°	48°	54°	24 Stunden gelebt	
13	40 W.	48° 4½ 4	42°			Placenta prävia	Abdominalhöhle injiziert
14	38 W.	45° 5 1	45°	58°	77°	totfaul	
15	36 W.	57° 6 3	33°	48°	57°	Nachfolgender Kopf im Becken fast abgerissen	
17	33 W.	67° 3½ 3	23°	38°	30°	faultot	
8	32 W.	62° 3 3	28°				Natürliche Verhältnisse
20	30 W.	62° 3¼ 4	28°	48°	17°	Leibeshöhlen eröffnet	
21	32 W.	65° 3 3½	25°	31°	12°	totfaul	
22	29 W.	60° 4 3	30°	47°	43°	Gefässinjektion	
23	28 W.	52° 2½ 1½	38°	42°	55°	Leibeshöhlen eröffnet	
24	33 W.	55° 3 1	35°	52°	59°	Gefässinjektion	
25	32 W.	60° 5 ¾	30°	45°	40°		
26	40 W.	55° 5½ 3	35°	56°	43°	totfaul, frisch präpariert	

Wir sehen, dass die Massergebnisse in jeder der drei Gruppen sich in sehr grosser Breite bewegen. Auf absolute Genauigkeit können die einzelnen Masse natürlich keinen Anspruch machen; ich bin aber überzeugt, dass wenigstens die zweite Methode zu messen nur geringfügige Fehler ergiebt. So glaube ich mich zu dem Schluss berechtigt, dass die Luftfüllung der Lunge auf die Lage des Herzens keinen beträchtlichen, leidlich konstanten Einfluss ausübt. Damit würden die Hypothesen fallen, die von der Änderung der Herzlage einen Einfluss auf den Schluss des Ductus Botalli erwarten.

Histologisch untersucht habe ich 7 Fälle. Ich habe die Präparate nicht in Serien zerlegt, sondern nur je ein Stück Pulmonalis, Aorta, Ductus und die Übergangsstelle des Ductus in die Aorta eingebettet und aus verschiedenen Stellen der Blöcke je 10 bis 12 Schnitte gefärbt. An den Fällen 9, 10, 16, 23 lernte ich die Ge-

Digitized by Google

nauigkeit der Beschreibungen Thomas' kennen. Im Gegensatz zur foetalen Aorta und Pulmonalis wird die Ductuswand im Wesentlichen aus Muskelzellen gebildet; schon in der Intima sind solche reichlich vorhanden. Dazwischen sieht man sehr lockeres Bindegewebe. Elastische Fasern fehlen ganz; nur zwischen Intima und Media findet sich an der Mündung in die Aorta eine deutliche elastische Membran, die aber in der Mitte des Ductus — der Stelle des frühesten Verschlusses — schwer nachweisbar wird. Völligen Verschluss des Lumens finde ich auch in den Fällen nicht, bei denen kräftige Atmung sichergestellt ist. Hier zeigt sich die Intima in Falten aufgeworfen, häufig losgelöst von der Unterlage (Alkoholwirkung). Auch die Regelmässigkeit der konzentrischen Schichtung lässt zu wünschen übrig. Tafel VII_2. Das möchte ich als Wirkung starker Muskelkontraktion auffassen, die physiologisch mit dem ersten Atemzuge auftritt und das Ductuslumen verengt.

Sehr überraschend war der Befund bei Fall 14 (fast ausgetragene luetische Frucht mit Zeichen eben erst begonnener Maceration). Tafel VII_3. Schon bei der Präparation des Aortenbogens war mir eine Imbibition mit Blutfarbstoff in der Umgebung der Ductusmündung aufgefallen. Bei vorsichtiger Eröffnung der Gefässe zeigte sich das Lumen so verengt, dass es durch einen winzig dünnen Blutfaden völlig ausgefüllt wurde. Die Vermutung, dass ein z. T. organisierter Trombus den Verschluss bewirkt haben möchte, wurde durch die mikroskopische Untersuchung nicht bestätigt. Es zeigte sich für ganz schwache Vergrösserungen ein ähnliches Bild, wie bei einem 3—4tägigen Kinde gefunden wird: Wulstungen der Intima nach dem engen Lumen zu. Stärkere Vergrösserungen zeigten eine kolossale allgemeine Verdickung der Intima, eine typische luetische Endarteriitis. Aorta und Pulmonalis waren von der Veränderung nicht betroffen.

Bei weiteren Untersuchungen an faultoten Früchten erschien makroskopisch das Ductuslumen normal weit. Die Erklärung gab das Mikroskop einfach genug; es fehlte in allen Fällen die gesamte Intima infolge weit fortgeschrittener Maceration.

Interessant ist dagegen wieder der Befund bei Fall 9. Eine 36 Wochen alte Frucht, die 36 Stunden nach der Geburt stirbt. Sektionsdiagnose Lues. Der Ductus ist noch auffallend gut durchgängig. Sehr starke Endarteriitis luetica im Übergangsteil des Ductus, und nur dort. Es fehlen die Zeichen der Lumenverengerung durch Muskelkontraktion, wie sie sonst Früchte zeigen, die

Digitized by Google

geatmet haben. Das Gefässrohr ist durch die Endarteriitis zu starr geworden, um durch die wirkenden Kräfte zum Zusammenfallen gebracht zu werden. Die Todesursache war übrigens wohl in Lungenveränderungen zu suchen.

Der Ductus Botalli schliesst sich im extrauterinen Leben durch Intimawucherung. Es ist naheliegend Neigung zu endarteriitischen Veränderungen anzunehmen. Man könnte also ohne Zwang diese Stelle als einen locus minoris resistentiae gegenüber der luetischen Gefässerkrankung bezeichnen. So könnte doch bei einem luetischen Fötus gegen den Zeitpunkt der Fruchtreife hin — wo sonst die physiologische Endarteriitis im Ductus einsetzt — ein vorzeitiger pathologischer Verschluss durch luetische Endothelwucherung einsetzen und infolge der zunehmenden Kreislaufstörungen das Absterben der Frucht eintreten.

Vielleicht möchte jemand daran denken, jene endarteriitischen Wucherungen als postmortale anzusprechen analog dem Wachstum der Placenta nach dem Fruchttode. Indessen kann wohl das Placentargewebe durch die mütterlichen Placentargefässe ernährt werden, doch ist schwer auszudenken, wie die zur Gewebsneubildung nötigen Stoffe in das fötale Gefässsystem kommen sollten; ferner wäre wunderbar, dass sich dann Gewebsneubildung nur an dieser einen winzigen Stelle finden sollte. Endlich scheint mir auch dagegen zu sprechen, dass die Endothelwucherung nur bei noch kaum macerierten Früchten zu finden ist; es müsste sich doch im Gegenteil in längerer Zeit nach dem Fruchttode mehr Gewebsneubildung nachweisen lassen.

Nach diesen Überlegungen scheint die Vermutung berechtigt, dass das intrauterine Absterben von Früchten öfter auf vorzeitige Verengerung des Ductus Botalli durch luetische Endarteriitis zurückzuführen ist.

Auf Tafel VII stellen 3 Abbildungen meine Ansichten übersichtlich nebeneinander. Im foetalen Leben ist die Ductusintima so dick wie die anderer Gefässe, die Muskelschicht in konzentrischen Ringen gelagert. Bei gesundem reifen Kinde, das geatmet hat, ist die Intima verdickt als Einleitung zum physiologischen Verschluss durch Endothelvermehrung. Die Muskularis ist fest kontrahiert und verengt das Ductuslumen. Das 3. Bild zeigt die vorzeitige hochgradige Intimawucherung beim reifen luetischen Kinde. Das Ausbleiben der Atmung, vielleicht auch der Erkrankung der Muskularis

Digitized by Google

hat eine Lumenverengerung durch Kontraktion der Muskelzüge verhindert.

Als Ergebnis meiner Arbeit stelle ich folgende Sätze auf:

A. Aus dem ersten Teile:

1. Die von Strassmann beschriebene Klappe an der Einmündung des Ductus Botalli in die Aorta ist ein Kunstprodukt. Sie ist auch nicht nötig, da das Aortenblut nach mechanischen Prinzipien gar nicht in den Ductus hineinlaufen kann.

2. Dagegen wäre ein mechanischer Verschluss des Ductus gegen die Pulmonalis nötig, um zu verhindern, dass nach dem ersten Atemzuge der Strom des Aortenblutes das Pulmonalblut durch den Ductus ansaugt.

3. Dieser Verschluss ist vorhanden in Form einer Art von Schlauchventilklappe im Ductus mit seinen nicht elastischen Wänden.

B. Aus dem zweiten Teile:

4. Die Verlagerung des Herzens durch den ersten Atemzug ist zu inkonstant, als dass man sie für einen wichtigen Faktor halten könnte beim Verschluss des Ductus Botalli.

C. Aus dem dritten Teile:

5. Das intrauterine Absterben von Früchten ist öfter auf vorzeitige Verengerung des Ductus Botalli durch luetische Endarteriitis zurückzuführen.

Digitized by Google

Nr.	Fruchtalter	Atmung	Tod	Konservation	Dioptermasse	Zirkelmasse	Bemerkungen
1	20 W.	0	?	Uneröffnet in Spiritus			Ductuslumen so stark wie jeder Pulmonalast. Keine Klappe.
2	28 W.	0	?	Frisch präpariert			Ein starker fibröser Bogen hält die längsovale Ductusmündung offen. Keine Klappe. Faserstrang (Forbes) nicht nachzuweisen.
3	40 W.	0	Nabelschnurvorfall	Frisch präpariert			Das Ductusrohr erscheint leicht gedreht. Thorax in Inspirationsstellung. Sonst Befund wie im vorigen Fall.
4	c. 34 W.	ja	Frühreife	Gypsinjektion in Vena jugular.			Ductus erscheint leicht gedreht. Gefässe gut mit Gyps gefüllt. Im Ductus ziemlich viel Gyps. Ductuslumen doppelt so weit als das einer Pulmonalis. Die Aortenwand ist klappenartig in dem Ductus eingestülpt.
5	38 W.	0	Perforation	dito			
6	40 W.	0	?	Formalininjektion in Vena jugul.			Ductus offen. Keine Andeutung einer Klappe. Die Ductusmündung wird durch einen fibrösen Ring wie durch eine Weidenruthe offen gehalten.
7	36 W.	0	Placenta praevia	dito			Gleicher Befund.
8	33 W.	?	Sturzgeburt	Uneröffnet in Formol		62° 3 3	Nach 8 Tagen wird die Bauchhöhle eröffnet. Die Organe sind noch weich. Neues Einlegen.
9	36 W.	ja	Lues	Mit eröffneter Bauchhöhle in Formalin. Lungeninjektion		55° 7 1	Pneumonia alba. Sehr starke Endarteriitis im Ductus, keine an Aorta und Pulmonalis.
10	40 W.	Schultze	tief asphyktisch	Lungeninjektion		58° $5^1/_2$ $1^1/_2$	Aortenbogen mikrosk. unters. Normaler Befund. cf. Taf. VII_2.
11	1 J. alt. Kind	ja	?	Alkohol			Ductus für sehr feine Sonde durchgängig (Kunstprodukt?)
12	33 W.	0	Wendung	Uneröffnet in Formol			Alle inneren Organe weich. Keine Messung.
13	40 W.	0	Placenta praevia	Formolinjektion in Bauchhöhle.		48° $4^1/_2$ 4	Zwerchfell steht sehr hoch.

Digitized by Google

Nr.	Fruchtalter	Atmung	Tod	Konservation	Dioptermasse		Zirkelmasse			Bemerkungen
14	38 W.	0	Lues	Formalinjektion in Bauchhöhle und in die Vena jugular.	58°	77°	45°	5	1	Etwa 4 Tage ante partum abgestorben. Bei der Präparation der grossen Gefässe fällt eine blutige Imbibition in der Umgebung der Ductusmündung auf. Mikroskop: Weisse Pneumonie, Perihepatitis. Das Ductuslumen ist durch gewaltige Intimawucherung sehr verengt, fastgeschlossen. Muskularsubstanz nicht im Kontraktionszustand. cf. Taf. VII$_3$.
15	36 W.	0 ?	Perforation des nachfolgenden Kopfes	Nabelvene u. Abdominalhöhle injiziert.	58°	57°	57°	6	3	Bei der Präparation zeigt sich, dass die Halswirbelsäule völlig zerrissen ist. Die Weichteile der unteren Halspartie sind völlig zermalmt.
16	40 W.	ja	Nachfolgender Kopf	Lungen u. Vena jug. injiziert	68°	58°	48°	6	$^1/_2$	Mikroskop: Ductuslumen durch Muskelkontraktion stark verengt.
17	33 W.	0	Lues	Bauchhöhle injiziert	38°	30°	67°	$3^1/_2$	3	Stark macerierte Frucht. Beim Versuch, in die Nabelvene zu injizieren, füllt sich durch das platzende Gefäss die Bauchhöhle. Ductuslumen eng. Intima anscheinend glatt.
18	32 W.	ja	Frühreife	Lungen u. Vena jug. injiziert	42°	36°	50°	4	$2^1/_2$	Zwillinge: Ductus stark winklig geknickt; im Ductus ein Blutfaden
19	39 W.	ja	dito	dito	48°	54°	55°	4	1	Zwillinge: Ductuslumen sehr eng; im Ductus ein Blutfaden
20	38 W.	0	Lues	Mit eröffneter Bauchhöhle in Formol	58°	17°	62°	$3^1/_4$	4	Stark macerierte Frucht. Gefässinjektion misslingt. Herzachse fast quer. Mikroskop: Ductuslumen normalweit. Die ganze Intima fehlt. Ductuswand kleinzellig infiltriert.
21	36 W.	0	Lues	Uneröff. in Formol. Nadelfixierung mit eröffneten Leibeshöhlen in Formol	31°	12°	65°	3	$3^1/_2$	Stark macceriert. Herzachse steht fast horizontal, noch mehr als im vorigen Fall.
22	29 W.	ja	Frühreife	Vena jug. injiziert	47°	43°	60°	4	3	

Digitized by Google

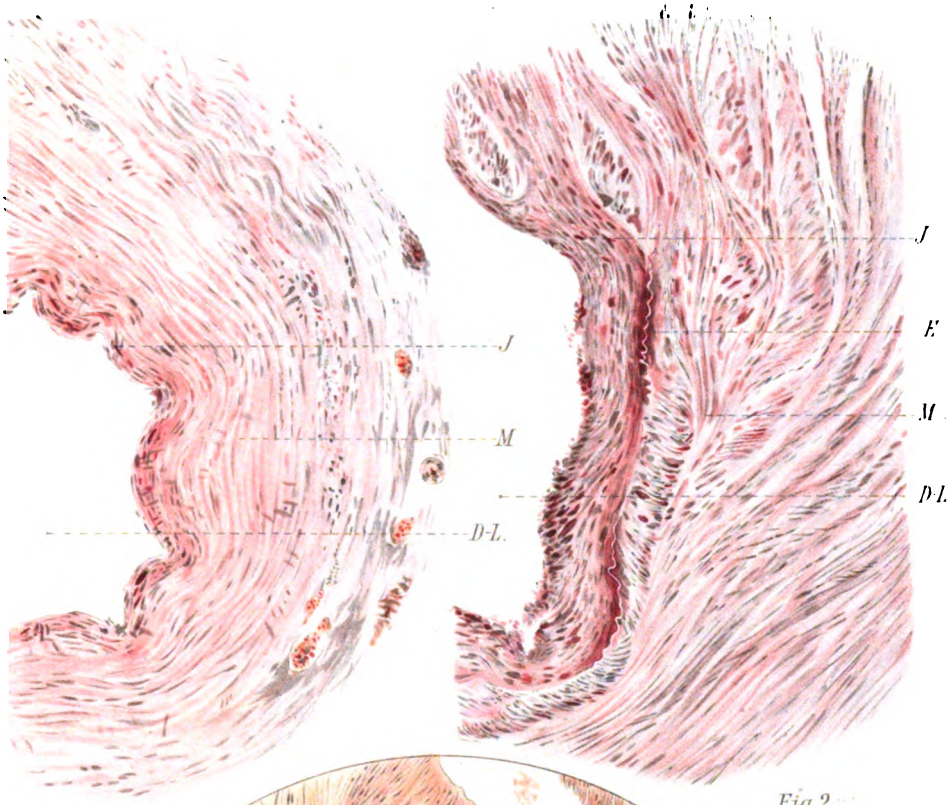

Fig. 1.

Fig. 2.

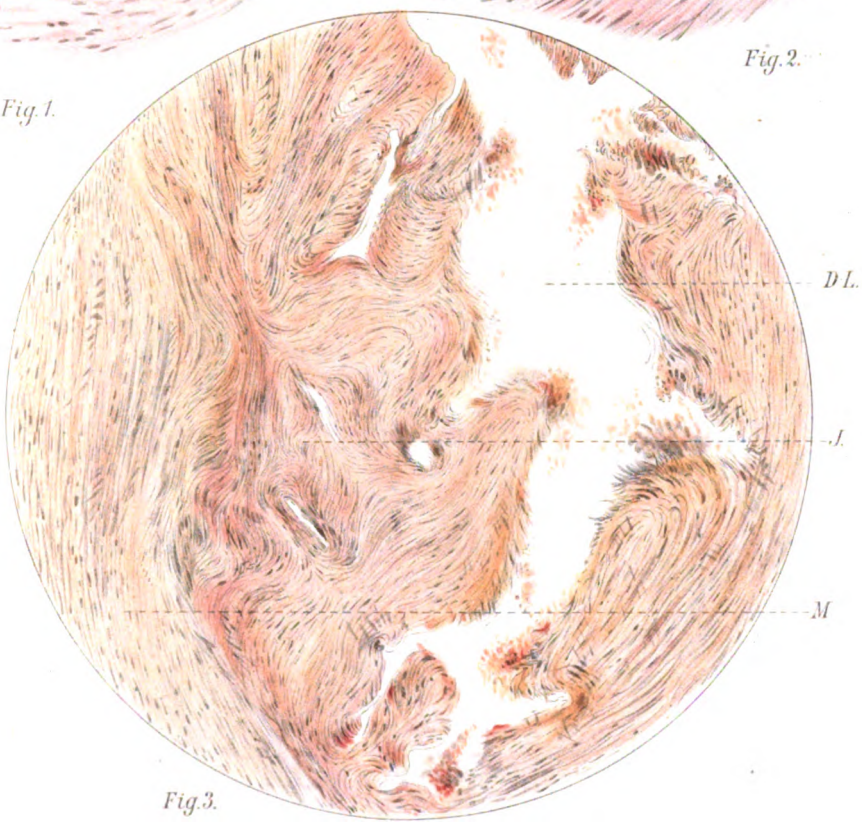

Fig. 3.

Verlag von Arthur Georgi in Leipzig.

Digitized by Google

Digitized by Google

Nr.	Fruchtalter	Atmung	Tod	Konservation	Dioptermasse	Zirkelmasse	Bemerkungen
23	28 W.	0	Nabelschnurvorfall	Mit eröffneten Leibeshöhlen in Formol	42° 55°	52° $2^1/_2$ $1^1/_2$	Mikroskop: Ductuslumen weit. Keine Intimawucherung, keine Muskelkontraktion. cf. Tafel VII_1.
24	34 W	0	Lues	Nabelvene injiziert	52° 59°	55° 3 1	Etwa 8 Tage ante partum abgestorben.
25	32 W.	0	Lues	Nabelvene injiziert	45° 40°	60° 5 $^3/_4$	Etwa 14 Tage abgestorben. Nabelgefässinjektion noch eben möglich. Mikroskopischer Befund wie bei 23.
26	40 W.	0	Lues	Frisch. Nadelfixierung	56° 43°	55° $5^1/_2$ 3	Reife Frucht, anamnestisch 2 Tage ante partum abgestorben. Kaum sichtbare Zeichen von Maceration. Sektionsbefund Lues. — Gefässinjektion von Vena jugularis wie von Vena umbilic. misslingt aus unbekanntem Grunde. Frisch geöffnet mit Nadelfixierung. Ductusintima stark gewuchert, z. T. schon defekt. Verengerung des Lumens geringer als in Fall 14. Muscularis nicht kontrahiert.

Erklärung zu den Figuren auf Tafel VII.

Fig. 1. Fall 23. 25 Wochen alter, frischtoter Foetus, der extrauterin nicht gelebt hat.

Schnitt durch die Duktuswand. Intima nicht verdickt. Muskularis nicht im Kontraktionszustande.

DL = Duktuslumen. I = Intima. M = Muskularis.

Fig. 2. Fall 10. Reifer, frischtoter Foetus, der Atembewegungen gemacht hat.

Schnitt durch den Duktus in der Nähe der Aorta. Intima etwas verdickt. Elastische Membran (E). Muskelschicht im Kontraktionszustande.

Fig. 3. Fall 14. Fast reifes, totfaules Kind. Duktuslumen durch kolossale Intimawucherung hochgradig verengt. Muskularis nicht kontrahiert. Gewebe infolge der Maceration schwächer gefärbt.

Digitized by Google

Aus der Kgl. Frauenklinik der Universität Halle a. S.

Über die Dauerresultate der Prolapsoperationen.[1]

Von

Otto von Herff.

Alljährlich erscheinen neue Vorschläge die Vorfalloperationen zu verbessern. Ich erinnere daran, dass auf der Düsseldorfer Naturforscherversammlung 1898 A. Martin für die schwersten Vorfälle sogar die Entfernung des Uterus und der Vagina warm empfohlen hat. Beweis genug, dass die Endergebnisse der Prolapsoperationen doch noch nicht so sind, wie man dies füglich erwarten sollte.

Dieser Umstand, insbesondere aber die Thatsache, dass fast alle grösseren Berichte über Dauerheilung nach Prolapsoperationen — mit der einen Ausnahme jener aus der Hegarschen Klinik — noch verhältnismässig wenig befriedigende Endergebnisse aufweisen, haben uns jetzt abermals[2] bewogen, die Operationen der Hallenser Frauenklinik auf diesem Gebiete einer möglichst scharfen, dabei doch möglichst objektiven Nachuntersuchung zu unterwerfen, insbesondere nach der Seite hin: Wie gestaltet sich die Dauerheilung und Wie verhält sich die Arbeitsfähigkeit der Frauen danach?

Solche Untersuchungen stossen aber auf grosse Schwierigkeiten. Denn das, was man als Dauerheilung bezeichnen sollte, lässt sich leider mathematisch nicht festlegen, ihre Beurteilung hängt daher von dem subjektiven Ermessen des Einzelnen ab. Um dieser Fehlerquelle möglichst zu entgehen, habe ich mir die grösste Mühe ge-

[1]) Nach einem in der Naturforscher-Versammlung in München gehaltenen Vortrage. Ausführlicher werden die Ergebnisse in der Dissertation von Pfennigsdorff, die demnächst erscheinen wird, geschildert.

[2]) Kieme, Bericht über die vom Mai 1887 bis März 1894 in der Halleschen Frauenklinik ausgeführten Prolapsoperationen. Dissert. Halle a. S. 1895.

Digitized by Google

geben, so scharf wie nur möglich zu urteilen. Vielleicht, dass man mir daher den Vorwurf machen kann, dass ich in dieser Beziehung doch zu weit gegangen bin, und dass die Endergebnisse bei einer milderen Auffassung schliesslich doch bessere sind, als sie aus den nachstehenden Zahlen erscheinen. Aber ich lebe der Überzeugung, dass bei der Beurteilung von Endergebnissen eine zu scharfe Kritik besser ist als eine laxe, weil man bei der ersteren jedenfalls der Wahrheit näher kommt, nicht in Ruhe gewiegt wird und eher neuen Ansporn erhält, besseres zu leisten. Nichts schadet mehr dem Fortschritt der operativen Kunst als die, wenn auch allerseits zweifellos ungewollte und unbewusste Beschönigung von Endergebnissen, verleitet durch an sich gewiss entschuldbare Autosuggestion.

Mir standen 283 Fälle aus dem Zeitraume vom 1. April 1894 bis zum 1. Juli 1898 zur Verfügung, von denen, nach Abzug von 13 inzwischen Verstorbenen, 252, also 93%, verwertet werden konnten.

Allerdings konnten von diesen Frauen trotz weitestem Entgegenkommen — Bewilligung freier Fahrt u. s. w. — nur etwas über die Hälfte — 57,5% — nachuntersucht werden. Damit liegt in den Ergebnissen, die aus der Gesamtzahl der Verwertbaren berechnet werden, zweifellos eine nicht unbeträchtliche Fehlerquelle. Sich auf die Selbstbeurteilung gerade bei Feststellung lokaler Verhältnisse am weiblichen Genitale zu verlassen, ist gewiss eine sehr missliche Sache, um so bedenklicher, als wir alle genau wissen, wie sehr ein jeder, je nach seinem Temperament, der Autosuggestion bei solchen Untersuchungen unterworfen ist. Wie viel stärker muss dies bei Laien zumal an sich selbst sein! Und in der That besitze ich Briefe, in denen Frauen von Recidiven berichten, bei denen ich bei der schliesslich doch erreichten Nachuntersuchung tadellose Heilung gefunden habe und umgekehrt. Streng genommen sollte man sich daher bei der Beurteilung der Dauerheilung von Vorfällen und Senkungen ausschliesslich auf die Gruppe der Nachuntersuchten stützen, um möglichst verlässliche Zahlen zu erhalten. Ich sage möglichst, weil auch diese Ziffern nie ganz richtig ausfallen werden, da erfahrungsgemäss jene Kranken sich viel leichter zur Nachuntersuchung entschliessen, die mit ihrem Zustande nicht ganz zufrieden sind oder jene, die die Gelegenheit z. B. der freien Fahrt behufs Behandlung anderer Leiden — Neurosen! — mit verwerten wollen. Dadurch treten die ungünstigen Erfolge stärker in den Vordergrund, als es thatsächlich bei Untersuchung aller Operierten vielleicht der Fall

Digitized by Google

sein würde. Das geht klar aus meinen Zahlen, die den Nachuntersuchten entnommen wurden, hervor.

Wenn ich trotz dieser Bedenken doch vornehmlich die Gesamtzahl der verwertbaren Fälle meinen weiteren Berechnungen zu Grunde legen werde, so geschieht dies unter der Betonung, dass die Zahlen wesentlich relativen Wert besitzen, wie übrigens in fast allen veröffentlichten Statistiken. Dann aber auch, weil ich mich überzeugt habe, dass die Fehler im allgemeinen ziemlich gleich nach der positiven wie negativen Seite fallen, sich also gegenseitig etwas ausgleichen. Ein Blick auf die Tabelle wird dies sofort zeigen, denn die wenigen Unterschiede in der Reihe der relativen Heilungen der Untersuchten gegenüber der Gesamtzahl aller Verwertbaren fallen fast alle innerhalb der Fehlergrenze, vielleicht nur mit Ausnahme der Gruppe II., wiewohl auch hier bei der geringen Zahl der Fälle der Zufall eine Rolle gespielt haben mag. Weiter kommt hinzu, dass ich von gar mancher Frau, die nur brieflich meiner Aufforderung geantwortet hat, frühere Untersuchungsbefunde besitze, an deren Hand ich die erhaltenen Auskünfte genügend kontrollieren konnte. So glaube ich denn, dass kein allzugrosser Vorwurf erhoben werden wird, wenn ich meine weiteren Ausführungen vornehmlich auf die Gesammtzahl der verwertbaren Fälle stütze unter abermaliger Betonung des relativen Wertes der erhaltenen Zahlen.

Die Vorfalloperationen wurden bei uns zur Prüfung auf ihre Leistungsfähigkeit von jenem Zeitpunkte an absichtlich nach verschiedenen Prinzipien, die sich ohne Zwang in 6 Gruppen einteilen lassen, ausgeführt.

Einfache Senkungen und mittelschwere Vorfälle wurden zumeist behandelt mit der gewöhnlichen Kolporrhaphia anterior simplex oder der Kolporrhaphia anterior duplex, der Kolpoperineorraphia, oder den einfachen Perineorrhaphieen, diese zumeist in der Modifikation, wie sie meines Wissens zuerst von Doléris angegeben worden ist.

Bei einer Anzahl schwerer Vorfälle wurden noch Cervix- und Portioamputationen hinzugefügt, auch einige hohe Collumexcisionen vorgenommen nach den Vorschlägen von Hegar und Kaltenbach.

Von der Erwägung ausgehend, dass bei primärer Uterussenkung eine Retroversionsstellung des Uterus die Senkung einleitet, oder bei primärem Descensus vaginae dieser durch eine sekundär entstandene Rückwärtslagerung begünstigt wird, somit auch ein Recidiv nach Prolapsoperationen beschleunigt werden kann, hofften wir, dass sichere und dauernde Befestigung des Uterus in Anteversionsstellung an die

Digitized by Google

vordere Vaginalwand, sei es direkt an diese, sei es indirekt durch die hintere Blasenwand, eine Stütze mehr für den gesamten Genitalapparat abgeben könne. Demnach wurde in einer nicht geringen Anzahl von Fällen, zu den obengenannten Operationen anfangs Vaginofixationen, später jedoch, seit Anfang Januar 1896, ausschliesslich Vesicofixationen hinzugefügt. Wir konnten dies um so beruhigter thun, als unter 16 Geburten nur einmal wirklich schwere Störungen beobachtet worden sind und dies nach einer Vaginofixation. Leichtere Störungen, meist bedingt durch Querlagen, kamen allerdings in der Hälfte der Fälle vor.[1])

Weiter wurden Ventrofixationen stets mit anschliessenden Prolapsoperationen verschiedener Art ausgeführt, zumeist in Fällen, wo so wie so aus anderen Gründen die Bauchhöhle eröffnet werden musste; mehrfach auch nach schweren Recidiven anderer Methoden.

Die Hysterektomia vaginalis wurde zumeist auf die allerschwersten Vorfälle – Prolapsus uteri completus cum inversione vaginae totali — beschränkt; ganz vereinzelt aber auch, wenn uns dieser Eingriff bei sonst wie geschwächten Kranken als der vergleichsweise geringfügigere erschienen ist gegenüber den doch oft recht blutigen und langdauernden schwierigeren Prolapsoperationen.

Schliesslich wurde siebenmal bei 5 Kranken, die im höheren Alter standen, die Freund'sche Operation versucht, leider alle mit völligem Misserfolge. Zweimal wurde nach P. Müller operiert mit einem Dauererfolg.

Von ausschlaggebender Bedeutung für die Dauerheilung gelten mit Recht Geburtsschädigungen, die nach der Operation stattfinden. Nach Ausweis der Tabelle haben von unseren Operierten im ganzen nur 17,7% geboren, auffallenderweise am häufigsten noch nach den Vagino-Vesicofixationen mit 29%, gleich häufig nach den einfachen Eingriffen mit 17,7—17,9% der Gruppenfälle. Rechnet man die erste Ziffer auf die Altersklasse von 19—40 Jahren — 51,7% aller Fälle — aus, so ergiebt sich die wirkliche Häufigkeit der Geburten zu 28,9%.

Der Begriff „Heilung" wird und kann, wie oben angedeutet wurde, sehr verschiedenartig aufgefasst werden. Es erklären sich dadurch gewiss ohne weiteres Unterschiede in den veröffentlichten Statistiken. Bei den Prolapsoperationen scheint man sich vielfach

[1]) Das Nähere über diese Geburten findet sich in der Dissertation von Barthel: Über Geburten nach Vagino- und Vesicofixatio uteri. Halle a. S. 1899.

Digitized by Google

zumeist mit der Feststellung begnügt zu haben, dass beim Pressen, Husten, beim Heben und Tragen kein Teil der Vagina oder des Uterus aus dem Scheidenmund heraustritt.

Solche „relative Heilungen", wie sie anscheinend den meisten Statistiken zu Grunde liegen werden, haben wir in einer genügenden Anzahl beobachtet. Am häufigsten sah ich einen solchen Erfolg nach Vagino-Vesicofixationen mit 78,1 %. Nahezu gleich standen die einfachen Prolapsoperationen mit 77,1 %, und die Ventrofixationen mit 76,9 %, während die schweren Vorfalloperationen mit Collum-Portioeingriffen schon ungünstiger mit 75 % ausfielen. Bei den Zahlen der Nachuntersuchten ändert sich diese Reihenfolge nur sehr wenig. Hier stehen die Ventrofixationen mit 77,7 % Dauerheilung an der Spitze, dann folgen die einfachen Prolapsfälle mit 73,3 %, sodann die Vesicofixationen mit 70,9 %, während die komplizierten Fälle mit 64,7 % zu unterst stehen. Verlässlich sind diese Ziffern jedoch nur in der Gruppe der einfachen Prolapsoperationen, da hier die Zahl der Nachuntersuchten — 64 — eine einigermassen genügende ist, während diese in den anderen Operationsgruppen nur zwischen 7 und 15 beträgt. Die daraus entspringenden Ergebnisse hängen daher doch etwas zu sehr vom Zufall ab. Auch muss betont werden, dass die obigen Unterschiede sicher noch innerhalb der Fehlergrenzen liegen, somit diese Eingriffe im grossen und ganzen genommen doch wohl gleiche Ergebnisse erzielt haben. Nur die Hysterektomien haben mit 51,7 % — 55,3 % bei den Nachuntersuchten — wenig befriedigende Resultate aufzuweisen.

Der Begriff „Heilung" lässt sich aber sehr scharf umschreiben, wenn man darunter die völlige Restitutio ad integrum versteht; in unserem Falle also, dass auch bei Anstrengungen der Bauchpresse innerhalb der Scheide keine Senkung des Uterus oder der Vaginalwände eintritt. Als Masstab für diese Bestimmung habe ich die Untersuchungen der normalen Lage des Uterus und der Vagina von Schultze zu Grunde gelegt. Vielleicht dass manchem eine solche Anforderung viel zu weitgehend erscheint. Aber ich sehe einzig und allein in der Forderung der dauernden Herstellung der normalen Verhältnisse den einzigen von Autosuggestion noch einigermassen freien Masstab um die wirkliche Leistungsfähigkeit der Prolapsoperationen berechnen zu können. Die Unterscheidung von „relativer" und „absoluter Heilung" ist auch praktisch insofern von Bedeutung, weil man in der ersten Gruppe von Dauerheilungen gar mancher Frau begegnet, die noch immer über leichte Senkungs-

Digitized by Google

beschwerden klagt und infolgedessen ihre Arbeitsfähigkeit mehr oder minder geschwächt ist.

Bei diesen strengsten Anforderungen der „absoluten Heilung“ ändern sich die Endergebnisse sehr. Jetzt überwiegt natürlich die erste Gruppe der leichteren Fälle mit 50,9 %—34,3 % bei den Nachuntersuchten. Diesen zunächst reihen sich die Vagino-Vesicofixationen mit 38,1 % — 22,5 % bei den Nachuntersuchten — und in gleicher Höhe die Hysterektomien mit rund 37,9 % — für die Nachuntersuchten vier Fälle! 26,6 % —, während die schweren Prolapsoperationen mit Collumeingriffen 35,7 %—11,7 % der Nachuntersuchten —, und die Ventrofixationen auffallender Weise trotz gelungener Befestigung des Uterus an die vordere Bauchwand die schlechtesten Ergebnisse 30,9 %—11,4 % bei den Nachuntersuchten — geliefert haben. Bei der Berechnung auf die Nachuntersuchten ist die Zahl zum Teil so ungenügend klein, 1, 2, 4, 7 Fälle, dass ein besonderer Wert diesen Ziffern füglich nicht beigelegt werden kann.

Überblicken wir die beigefügte Tabelle noch einmal, so ergiebt sich, dass auf dem Gebiete der Prolapsoperationen noch gar manches zu thun ist, dass wir uns noch sehr anstrengen müssen, um dem Ideal der vollkommensten Heilung nahe zu kommen. Ich muss aber hier darauf aufmerksam machen, dass ein sehr grosser Teil unserer Fälle von Anfängern in der operativen Technik operiert worden ist, dass also ein Procent-Teil der Misserfolge, dessen Höhe ich nicht abzuschätzen vermag, nicht auf die Operations-Methoden zu rechnen ist. Sonst wäre besonders hervorzuheben, dass wir für die schweren Vorfälle nach unseren Ziffern in der Hinzufügung der Vesicofixation zu den üblichen Prolapsoperationen ein wertvolles Mittel zu besitzen scheinen um bessere Endergebnisse ohne Schädigung der Frau zu erzielen. Ein Mittel jedenfalls, welches nach unseren Erfahrungen mindestens mehr leistet, als die Ventrofixation ohne die Nachteile dieser — höhere Lebensgefahr, Bauchnarben — in Kauf nehmen zu müssen.

Der Grad der „Arbeitsfähigkeit“ ist ja theoretisch leicht zu berechnen, aber bei der praktischen Anwendung dieses Begriffes trifft man auf die grössten Hindernisse und Fehlerquellen, weil gar zu viele subjektive Momente hierbei eine grosse Rolle spielen. Frauen mit tadelloser, absoluter Heilung, aber mit geschwächter Arbeitsfähigkeit, in unserem Falle also dem Unvermögen schwer zu heben oder zu tragen, stehen andere gegenüber, die alles leisten

Digitized by Google

können, aber bei denen eine geringere oder stärkere Senkung wieder eingetreten ist. Immerhin glaube ich trotz dieser Mängel, die ich leider nicht ausmerzen kann, die gefundenen Zahlen mitteilen zu dürfen, weil aus ihnen die hervorragende Bedeutung für das praktische Leben der vielfach über die Achsel angesehenen Vorfalloperationen so recht hervorgeht. Unsere Zahlen ergeben, dass sich die besten Ergebnisse nicht, wie man erwarten sollte, bei den leichteren Vorfällen vorfinden, die auffallender Weise bei der ersten Gruppe der Tabelle nur 37,2% bei der dritten Gruppe 41,8% volle Erwerbsfähigkeit bedingten, sondern ziemlich gleichmässig bei den schwereren und schwersten Vorfällen mit 50—55,1% voller Arbeitsfähigkeit, was letzteres ja an sich gewiss recht erfreulich ist.

Bei den Misserfolgen nach dieser Richtung spielen neben anderen Erkrankungen namentlich funktionelle Neurosen, wie so überaus häufig bei Genitalerkrankungen der Frauen, eine sehr erhebliche Rolle (in der Tabelle als eingeklammerte Zahlen aufgeführt), insbesondere ist dies der Fall bei den einfachen Prolapsoperationen und den Vagino-Vesicofixationen. Hohl[1]) hat ja aus dem gleichen Materiale seiner Zeit gleiche Verhältnisse für die Retroflexio uteri nachgewiesen.

Die Feststellung der Art der Recidive ergab, dass am häufigsten die vordere Vaginalwand sich senkt, am seltensten die hintere Wand, die Mitte hält der Uterus ein, entsprechend den allgemeinen Erfahrungen. Aus der Tabelle geht hervor, dass die Senkung des Uterus am häufigsten noch bei den Vagino-Vesicofixationen zur Beobachtung gekommen ist. Wohl um desswillen, weil der Uterus an der vorderen Scheidenwand befestigt, dieser natürlich leichter folgen wird als wenn er ganz frei ist. Die Ventrofixation konnte in einer Anzahl von Fällen die Senkung der vorderen Scheidenwand nicht aufhalten.

Als häufigste Ursache der Recidive liess sich vor allem das Weiterbestehen der Ursachen der Senkung leicht nachweisen: die Schlaffheit der Gewebe, die Dehnbarkeit der Mutterbänder und des Beckenbauchfelles, sowie die Schwächung der Beckenmuskulatur. Diese allgemeinen Ursachen werden natürlich nicht durch den operativen Eingriff beseitigt, sie wirken weiter und bedingen meiner Erfahrung nach hauptsächlich die ungünstigen Erfolge der absoluten

[1]) Hohl, Bericht über 60 Vaginofixationen des Uterus. Arch. f. Gynaek. Bd. LIV, pag. 615.

Digitized by Google

Heilung. Weiter hat sich herausgestellt, dass Dammstörungen aller Art, wie zu weit ausgefallener Scheidenmund, schlechte oder mangelhafte Verheilung der Dammplastik, Dammrisse bei folgenden Geburten, die schlecht oder gar nicht vernäht wurden, eine wesentliche Rolle bei der Entstehung der Recidive spielen. Schliesslich wäre noch des Einflusses der Geburten zu gedenken, die ohne Dammrisse, allein durch die Schwangerschaftsauflokerung, durch die Schwächung der Weichteile, des Beckenbodens u. s. w. die Dauer-Erfolge der Operation sehr gefährden können. In vereinzelten Fällen von Vesicofixationen, ja selbst bei Ventrofixationen hatte sich der Uterus wieder von seiner Anheftungsstelle zumeist unter Dehnung und Auszerrung der Adhäsionsnarbe entfernt.

Fasse ich dieses Endergebnis meiner Untersuchung zusammen, so hat sich gezeigt, dass um so sicherer eine relative Heilung zu erwarten steht, je sorgfältiger die Dammplastik vorgenommen wird, je enger der Scheidenmund ausfällt. Dies gilt für alle Operationsgruppen. Die Richtigkeit dieser Anschauung wird auch direkt bewiesen durch Hegars bisher anderweitig nicht erreichten Erfolge, da in dessen Operationsreihen sich unverhältnismässig viel Perineorrhaphien ohne Kolporrhaphia anterior oder sonstige Hilfsoperationen befinden. Und in der That, der Nutzen der Kolporrhaphia anterior beruht wesentlich in einer an sich gewiss wünschenswerten Scheidenverengerung. Auch entfernt sie vielfach überdehnte und wenig leistungsfähige Scheidengewebe. Die Kolporrhaphienarbe aber fällt gerade an die Stelle der stärksten Spannung, wo der grösste Druck lastet — und Narben leisten sehr geringen Widerstand und dehnen sich im Laufe der Zeit leicht. Daher das Bestreben, durch besondere Nahtmethoden eine Art Columna rugarum zu schaffen oder die Narben seitlich zu verlegen, wie bei der Kolporrhaphia anterior duplex von Fehling. Einfache Scheidenverengerung selbst hochgradigster Art — Lumen bleistiftdick! — leisten ohne gute Dammbildung nichts — ich habe mich davon öfters überzeugen können. Je gelungener eine Perineorrhaphie ausfällt, um so sicherer erreicht man eine relative Heilung.

Bei der Behandlung der schwereren Vorfälle zeigen unsere Zahlen, dass die Hinzufügung der Vagino-Vesicofixation, wie sie Herr Professor Fehling prinzipiell verficht, ein nicht zu unterschätzendes Hilfsmittel abzugeben scheint, um bessere Endergebnisse zu erzielen.

Als von ganz besonderer Wichtigkeit bei den Hysterektomien

Digitized by Google

hat es sich gezeigt, dass es vor allem darauf ankommt, den Vaginaltrichter möglichst hoch zu fixieren. Dieses lässt sich nur dadurch erreichen, dass man die Ligamentstümpfe, insbesondere die Plica ovariopelvica möglichst kopfwärts abbindet und die Stümpfe nach dem Vorgange Kaltenbachs an die Scheide sicher befestigt, unter Ausführung der primären Peritonealnaht.[1]) Daneben muss natürlich auf eine sehr hohe und feste Dammbildung ganz besonders Gewicht gelegt werden.

Ich habe, um zum Schlusse zu kommen, leider den Eindruck bekommen, dass alle unsere Vorfalloperationen, so richtig sie theoretisch auch ausgedacht sein mögen, kaum jemals volle Endergebnisse erzielen werden, weil sie die Hauptursache der Vorfälle, den Nachlass und den Verlust der inneren Spannung der Gewebe nicht zu beseitigen vermögen. Volle Erfolge sind nur zu erzielen durch eine dauernde Hebung der Schlaffheit der Gewebe. Hierzu müssen andere Mittel und Methoden neben den nicht zu vermeidenden plastischen Operationen angewandt werden. Diese werden naturgemäss zumeist auf dem Gebiete der Heilgymnastik liegen und in möglichster Abhaltung aller Schädlichkeiten, die eine zu starke Anstrengung der Bauchpresse im Gefolge haben können, zu suchen sein. Aber auch dann fürchte ich, dass die Erreichung idealer Endergebnisse ein pium desiderium bleiben wird, wenn es nicht gelingt, die Prophylaxe in weitester Ausdehnung zur Geltung zu bringen. In prophylaktischer Hinsicht wäre vor allem auf sorgfältige Naht primärer Dammrisse zu achten, — unzählige Male wird dies heutzutage nicht befolgt —, auf gute Hygiene des Wochenbetts — nicht zu frühes Aufstehen und schweres Arbeiten! —, auf Regelung des Stuhlganges bei drohender Schlaffheit der Gewebe, auf frühe Bekämpfung leichter, eben beginnender und daher sehr oft übersehener Senkungen durch rechtzeitiges Tragen von Pessarien, Gebrauch adstrigierender Ausspülungen u. s. w. Auf welchem Wege dies für weite Schichten der Bevölkerung zu erreichen ist, lehrt uns eindringlichst die deutsche Fabrik-Gesetzgebung. Möge nach dieser Richtung hin noch mehr geleistet und erreicht werden!

[1]) Ich habe dieser Tage zahlreiche Frauen untersucht, bei denen zum Teil vor sehr vielen Jahren der Uterus wegen Carcinom entfernt worden war. Wenn ein Vorfall nicht schon vor der Operation bestanden hatte, zeigte sich stets der Vaginaltrichter hoch. — Siehe die demnächst erscheinende Dissertation von Reipen über die Dauerresultate bei Carcinomoperationen.

Digitized by Google

Art der Operationen	Gesamtzahl	Verstorben	Verwertbare Fälle		Untersuchte Fälle		Geboren haben nach der Operation		Relative Heilung. Kein Vorfall von Teilen		Absolute Heilung (Restitutio ad integrum)		Leichte Senkung und Vorfall von Teilen		Untersucht wurden von den absoluten Heilungen		Untersucht wurden von den relativen Heilungen etc.		Voller Misserfolg.	
			S	%	S	%	S	%	S	%	S	%	S	%	S	%	S	%	S	%
I. Einfachere Prolapsoperationen (Kolporrhaphien, Perineorrhaphien)	137	7	118	90,7%	64	54,1%	21	17,7%	91	**77,1%**	60	**50,8%**	58	**49,1%**	22	*34,3%*	64	*73,4%*	2	—
II. Komplicierte Prolapsoperationen (Kollumexcisionen, Portioamputationen, Kolporrhaphien, Kolpoperineorrhaphien	28	—	28	100 %	17	60,7%	5	17,9%	21	**75 %**	10	**35,7%**	18	**64,2%**	2	*11,7%*	11	*64,7%*	—	—
III. Prolapsoperationen mit Vagino- und Vesicofixationen	61	2	55	93,2%	31	56,3%	16	29 %	43	**78,1%**	21	**38,1%**	34	**61,8%**	7	*22,5%*	15	*70,9%*	1	—
IV. Ventrofixationen mit Prolapsoperationen	16	2	13	92,8%	9	69,2%	—	—	10	**76,9%**	4	**30,7%**	9	**69,2%**	1	*11,4%*	7	*77,7%*	—	—
V. Hysterektomien mit Prolapsoperationen	32	2	29	96,6%	15	51,7%	—	—	15	**51,7%**	11	**37,9%**	18	**62,0%**	4	*26,6%*	8	*55,3%*	2	—
VI. Freunds Prolapsoperation	7	—	7	100 %	7	100 %	—	—	—	—	—	—	—	—	—	—	7	*100 %*	7	—
VII. Müllers Prolapsoperation	2	—	2	100 %	2	100 %	—	—	1	—	1	—	—	—	1	*50 %*	1	*50 %*	1	—

Digitized by Google

Art der Operationen	Volle Arbeitsfähigkeit wurde erzielt bei				Zusammen		Verringerte Arbeitsfähigkeit blieb bei				Zusammen		Umfang der Recidive		Sicher nachgewiesene Ursache der gesehenen Recidive			
	a) voller lokaler Heilung		b) teilweiser lokaler Heilung				a) voller lokaler Heilung (andere Ursache)		b) teilweiser lokaler Heilung				a) leichte Senkungen ohne Vorfall	b) sichtb. Vorfälle (Cystocele Rectocele etc.)	Geburten	Schlaffheit der Gewebe	Dammrisse, schlecht verheilter Damm, zu weite Öff.	Loslösen des Uterus von seiner Anheftg.
	S	%	S	%	S	%	S	%	S	%	S	%	S	S	S	S	S	S
I. Einfachere Prolapsoperationen (Kolporrhaphien, Perineorrhaphien)	31	26,2%	13	11 %	44	37,2%	29	24,5%	45	38,1%	74 (29)*	62,7%	31	19	9	36	12	—
II. Komplizierte Prolapsoperationen (Kollumexcisionen, Portioamputationen, Kolporrhaphien, Kolpoperineorrhaphien)	7	25 %	7	25 %	14	50 %	3	10,7%	11	39,2%	14 (3)*	50 %	11	4	3	10	4	1
III. Prolapsoperationen mit Vagino- und Vesicofixationen	14	25,4%	9	16,3%	23	41,8%	7	12,7%	25	45,4%	32 (7)*	58,1%	20	13	9	17	5	1
IV. Ventrofixationen mit Prolapsoperationen	3	23 %	4	30,8%	7	53,8%	1	7,6%	5	38,4%	6 (1)*	46,1%	10	3	—	5	2	3
V. Hysterectomien mit Prolapsoperationen	9	31 %	7	24,1%	16	55,1%	2	6,8%	11	37,9%	13 (2)*	44,8%	4	9	—	10	4	—
VI. Freunds Prolapsoperation	—	—	—	—	—	—	—	—	—	—	7	—	—	7	—	7	Durchschneiden aller Nähte	
VII. Müllers Prolapsoperation	1	—	—	—	1	—	—	—	—	—	1	—	—	1	—	1	—	—

*) Die eingeklammerten Zahlen bedeuten Erwerbsschädigungen anderer Art besonders häufig durch Neurosen. Die Gesamtzahl der Fälle beträgt 283, davon leben nicht mehr 13, = S S 270. Hiervon gaben Nachricht 252 = 93%; nachuntersucht wurden 145 = 57,5%.

Digitized by Google

Aus der Frauenklinik der Universität Basel.

Über die Verwertung der Röntgenstrahlen in der Geburtshülfe.[1]

Von

Dr. Edm. Wormser,

I. Assistenzarzt.

Mit 4 Abbildungen im Text und Tafel XI/XIV.

Schon kurz nach Bekanntwerden der ersten, mit den Röntgenstrahlen auf chirurgischem Gebiet erzielten Resultate beschäftigten sich verschiedene Gynaekologen[2]) mit Versuchen, das neue Verfahren auch der geburtshilflichen Diagnostik nutzbar zu machen. Zu Beginn scheiterten dieselben an den unzulänglichen Methoden, brauchte es doch noch vor wenig mehr als 2 Jahren zu angehend guten Beckenaufnahmen einer Expositionszeit von $^5/_4$ Stunden. — Nach und nach, mit der Verbesserung und Verstärkung der betr. Apparate und Instrumente ist man nun aber zu brauchbaren Resultaten gelangt, die, wenn sie auch noch manches zu wünschen übrig lassen, doch die glücklichsten Perspektiven in einer nahen Zukunft eröffnen. Es war gewiss nicht übertrieben, als vor kurzem Professor Bumm in der Klinik die Erwartung aussprach, bis in wenigen Jahren werde jede Frau, die etwas auf sich hält, wenn der Termin der Geburt heranrückt, sich ins Röntgenkabinett begeben, dort, angekleidet, wie sie kam, auf einem Stuhl Platz nehmen, dessen Sitz eine photographische Platte beherbergt, sich hierauf kurze Zeit „durchleuchten" lassen und am nächsten Tag ihrem Arzt einen Abzug der Aufnahme zuschicken mit der Bitte, er möge ihr die Prognose der bevorstehenden Geburt mitteilen.

---

[1]) Nach einem am 1. März in der Basler medizinischen Gesellschaft gehaltenen Vortrag.

[2]) Vergl. Sänger, Monatsschr. f. Geb. u. Gyn. Bd. III, pag. 435.

Digitized by Google

Nun, so weit sind wir allerdings noch nicht, und es wird ganz von der Vervollkommnung der Apparate abhängen, in welchem Tempo wir vorwärts schreiten. Das bis jetzt Erreichte ist aber immerhin schon ganz annehmbar.

Die Tendenz der Geburtshelfer ging von Anfang an dahin, erstens die Beckenbeschaffenheit, was Form und Grösse anlangt und zweitens die Kindeslage im hochschwangeren Zustand auf dem Radiogramm zu erkennen.

Ich will das letztere, die Diagnose der Kindeslage, gleich vorweg nehmen, weil hier die Resultate noch recht ungenügende sind.

Müllerheim[1]) hat zwar an der Leiche brauchbare Bilder erzielt: er konnte die Haltung und Lage des Rückens und Schädels erkennen; an der Lebenden schlugen seine Versuche jedoch ebenso wie die aller anderen Experimentatoren fehl. Er schiebt diese Differenz auf die bei Leichen beliebig zu verlängernde Expositionszeit, sowie die absolut ruhige Lage des Objektes. Möglich, dass auch die tote Materie für die Röntgenstrahlen leichter durchgängig ist, als das lebende Gewebe.

Die Schwierigkeit der Aufnahme des graviden Uterus erklärt sich aus der Dicke der zu durchleuchtenden Weichteilschichte, aus der grossen Entfernung der Kindesteile von der Platte und aus der Zartheit der fötalen Knochen. Diese Hindernisse sind jedoch gewiss nicht unüberwindlich. Der erste der erwähnten Punkte, die relative Undurchlässigkeit dicker Weichteilpartieen ist entschieden der wichtigste; sie wurde auch experimentell festgestellt: Ein Assistent von Leopold, Albert[2]), hat skelettierte Knochen Erwachsener, die sonst bekanntlich äusserst scharfe, die Knochenstruktur bis in alle Details erkennbare Bilder geben, in einer Wasserschicht von 30—40 cm Dicke suspendiert und bei der Durchleuchtung ganz schlechte Resultate erhalten. Mir selbst ist es passiert, dass ich bei einer Patientin mit postpuerperalem Meteorismus mehrmals hintereinander ungenügende Bilder erhielt. Erst als ich durch straffes Einbinden der Unterbauchgegend die Därme nach oben verdrängt hatte, gelang die Aufnahme. — Diesem Hindernis werden verstärkte Induktionsapparate und verbesserte Crook'sche Röhren wohl mit der Zeit zu begegnen wissen.

---

[1]) Deutsche med. Wochenschrift 1898, No. 39 u. Centralbl. für Gyn. 1899, pag. 694.

[2]) Centralbl. f. Gyn. 1899, pag. 418.

Digitized by Google

Dem zweiten Übelstand, der zu grossen Entfernung des Kindes von der Platte, habe ich dadurch versuchshalber abzuhelfen probiert, dass ich die Frau habe auf die Seite legen lassen, wo sich der kindliche Rücken befand, bei I. Schädellage also auf die linke, um dadurch den Fötus der Platte zu nähern. Dabei nimmt aber die zu durchleuchtende Weichteilschicht so sehr an Dicke zu, dass das Resultat trotzdem ganz negativ ausfällt; auf der betr. Platte war ein grosser Schatten ohne jedes Detail zu sehen.

Was endlich die letzterwähnte Ursache, die relative Zartheit der fötalen Knochen betrifft, so bezieht sich dies wesentlich auf Rumpf und Extremitäten, während der Schädel, wohl dank seines Volumens, sich ziemlich deutlich abhebt. Fig. *A* Taf. XI stellt das Becken einer Erstgeschwängerten im letzten Monat der Gravidität dar; der Kopf war ins Becken eingetreten, konnte aber noch etwas bewegt werden. Der Eingang ist auf dem Bild ausgefüllt vom Schatten des Kopfes, dessen untere Kontur ca. 1 cm über dem oberen Beckenrande (horizontale Schambeinäste und Symphyse) und demselben parallel verläuft. Für die Diagnose lehrt uns dies Diagramm nichts, denn dass der Kopf vorliegt, lässt sich durch die blosse Betastung viel einfacher konstatieren und über den Stand desselben, wie tief er in's Becken eingetreten ist, über seine Haltung und Stellung, sowie namentlich, was das wichtigste wäre, über das Raumverhältnis zwischen Kopf und Beckenkanal, können wir aus der Betrachtung des Bildes keine sichere Auskunft erlangen, jedenfalls weniger sichere als durch eine genaue Untersuchung. — Dass der Schädel am Ende der Gravidität einen Schatten giebt, wenigstens bei Kopflagen — andere Lagen hatte ich zu radiographieren noch keine Gelegenheit — hat demnach nur akademisches Interesse, vorläufig wenigstens. Viel wichtiger ist eine Beobachtung, die ich zufällig bei einer, ihres Beckens wegen der Röntgenphotographie unterworfenen Frau machen konnte, auf die ich unten noch näher werde zu sprechen kommen, dass nämlich der kindliche Schädel schon in einer relativ sehr frühen Periode der Gravidität sichtbar werden kann. Fig. *B* Taf. XI zeigt das Becken dieser Frau, die im 3. Monat gravid war. Bei Betrachtung der Platte entdeckte ich zu meiner grossen Überraschung ganz deutlich einen rundlichen Schatten, der, was Lage, Form und Grösse betrifft, dem Fötus und zwar hauptsächlich dessen Kopfe entspricht! Auf einer 2. Aufnahme (Fig. *A* Taf. XIII), die ca. 8 Tage später gemacht wurde, welche die Beckenverhältnisse noch deutlicher zeigt, ist dagegen vom Fötus nichts

Digitized by Google

zu sehen — vielleicht ist er da einfach ganz „durchstrahlt" worden.

Ich muss das Gelingen des ersten Bildes als „glücklichen Zufall" bezeichnen; sicherlich kam jedoch dabei in hervorragender Weise in Betracht, dass die betr. Frau sehr gracil gebaut und mager ist, so dass die zu durchleuchtende Weichteilschichte relativ gering war; immerhin ist damit noch nicht erklärt, warum bei der 2. Aufnahme vom Fötus keine Spur mehr zu sehen ist. Wir müssen eben bei der Radiographie vorläufig noch mit so vielen Unbekannten rechnen, dass es unmöglich ist, im gegebenen Fall den Grund des Gelingens oder Mislingens einer Aufnahme anzugeben.

Jedenfalls darf man aber die Hoffnung hegen, dass man die Röntgenstrahlen noch zur Diagnose der Schwangerschaft in den ersten Monaten, zur frühzeitigen Erkennung von Zwillingen — was bis jetzt ja unmöglich war — und vielleicht auch von Extrauteringravidität wird verwerten können.

Um zur Diagnose der Kindeslage am Ende der Schwangerschaft zurück zu kommen, so ist das Haupthindernis also die dicke Weichteilschichte, die zwischen Röhre und Platte sich einschiebt, so dass wir vorläufig uns darauf beschränken müssen, den vorliegenden Kopf sich abheben zu sehen. Jedoch ist die Erwartung gerechtfertigt, dass durch Verbesserung der Technik es bald möglich sein wird, die Lage des Kindes in toto auf dem Bilde genau zu erkennen.

Anders und besser steht es zur Zeit schon mit der Durchleuchtung des Beckens, wo die Resultate bereits weitgehenden Ansprüchen gerecht zu werden vermögen. In der gewöhnlichen, horizontalen Rückenlage erhält man bei Expositionszeiten von $1^1/_2$ bis 3 Minuten ein gutes Bild von den Verbindungen des Beckens mit den Schenkeln und der Wirbelsäule, von der Symphyse, den Scham- und Darmbeinen, dem Kreuz- und sogar Steissbein. Solche Aufnahmen gestatten ein Urteil über Asymmetrieen des Beckens, über Veränderungen der Synchondrosis sacro-iliaca, über Skoliosen der unteren Lendenwirbelsäule, über den Zustand der Symphyse nach dem Schamfugenschnitt. Nicht so einfach gestalten sich leider die Verhältnisse, die gerade für den Geburtshelfer in erster Linie von Wichtigkeit sind: Die Beurteilung der Form und Grösse des Beckenkanals, besonders des Beckeneinganges. —

Da die Ebene des Beckeneinganges bei der gewöhnlichen Rückenlage mit der Horizontalebene, d. h. mit der photographischen Platte,

Digitized by Google

einen Winkel bildet, der je nach der Beckenneigung spitzer oder stumpfer ist, so wird in jedem Fall die Form des Einganges in perspektivischer Verkürzung auf dem Bilde erscheinen; andererseits wird das Radiogramm, in seiner Eigenschaft als Schattenbild, grösser als das Objekt. Es wird also weder die Form des Beckeneinganges genau richtig sein, noch hauptsächlich die Grösse der Conjugata vera sich nach dem Masse der Photographie auch nur annähernd exakt bestimmen lassen; nur der Querdurchmesser, der horizontal, also parallel der Platte verläuft, erscheint nur vergrössert, nicht aber dabei noch perspektivisch verkürzt.

Man hat diesem Übelstand auf zweierlei Weise abzuhelfen gesucht. Der eine Modus besteht darin, bei Aufnahmen in horizontaler Rückenlage der Frau in jedem Fall den Neigungswinkel des Beckens zu bestimmen und dann durch Berechnung die wahre Grösse der Conjugata herauszufinden.

Levy und Thumim[1]) haben einen besonderen Apparat konstruiert, um diese Rechnung, in der ein cos φ figuriert, möglichst einfach zu gestalten. Die Vereinfachung geschieht jedoch auf Kosten der Richtigkeit des Bildes. Sie begehen nämlich den Fehler, die Röhre senkrecht über dem Promontorium anzubringen, resp. über einem Punkt, der 4 cm unterhalb des letzten Lendenwirbeldornes liegt und der sich mit demselben in der gleichen Lotrechten befinden soll. Abgesehen nun davon, dass diese letztere Angabe nach vergleichenden Messungen, die ich an den bekannten Gefrierdurchschnitten von Braune, Winter, Säxinger etc. vorgenommen habe, gar nicht oder nicht genau stimmt, wird durch diese Anordnung das Beckenbild in doppelter Hinsicht verzerrt. Erstens steht die Röhre nicht senkrecht über der Beckeneingangsebene; der Beckeneingang wird infolgedessen statt rundlich querelliptisch erscheinen und zwar um so mehr, je geringer die Beckenneigung ist. Zweitens aber befindet sich die Röhre auch nicht senkrecht über der Mitte des Beckeneinganges, sondern über dessen hinterem Umfang, dem Promontorium; dieses letztere wird von den vertikalen Strahlen getroffen, die Symphyse dagegen schon von ganz schrägen, so dass die Teile in der Nähe des Promontoriums nur wenig, die in der Umgebung der Schossfuge viel stärker vergrössert projiçiert werden. — Aus einem solchergestalt verzerrten Bilde die Conjugata vera

[1]) Deutsche med. Wochenschr. 1897, pag. 507.

Digitized by Google

auch nur einigermassen genau zu berechnen, dürfte zu viel verlangt sein.

Besser und exakter erscheint mir die zweite Art der Lösung. Sie besteht darin, Beckeneingangsebene und photographische Platte in Parallele zu bringen, wodurch die perspektivische Verzerrung natürlich wegfällt: es bleibt nur noch die durch Projektion erzielte Vergrösserung übrig.[1])

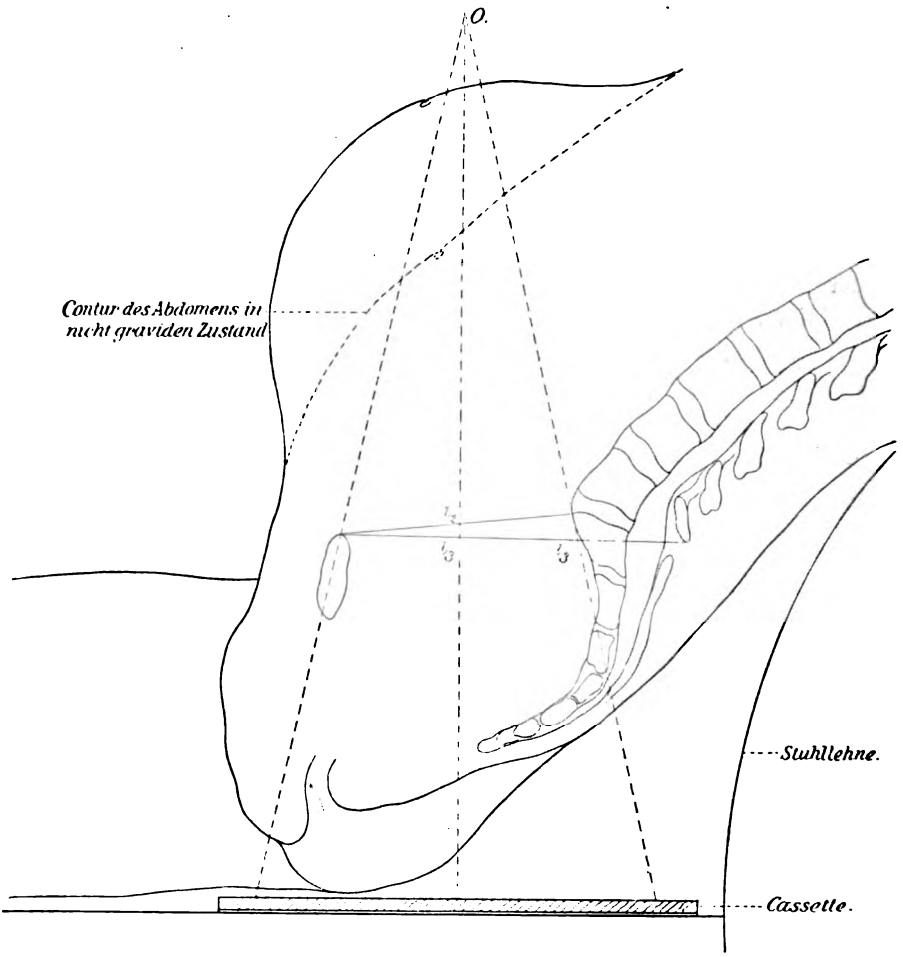

Fig. 1.

[1]) Auch diese lässt sich, nach den sinnreichen Verfahren von Levy-Dorn (Münch. med. Woch. 1900, No. 14) u. Moritz (ibid. No 15) ausschalten, jedoch nur bei der Verwendung des Fluorescenzschirmes, der aber vorläufig in der Beckenlehre noch zu keinem Resultate geführt hat.

Digitized by Google

Ich habe den bekannten Gefrierdurchschnitt von Braune in seinen Konturen kopiert. Die auf photographischem Wege verkleinerte Skizze (Fig. 1) zeigt uns, dass diejenige Stellung, bei welcher die Eingangsebene der horizontalen parallel wird, eine halb sitzende sein muss, mehr aufrecht bei geringer Beckenneigung, mehr liegend, wenn das Promontorium viel höher steht als der obere Symphysen-

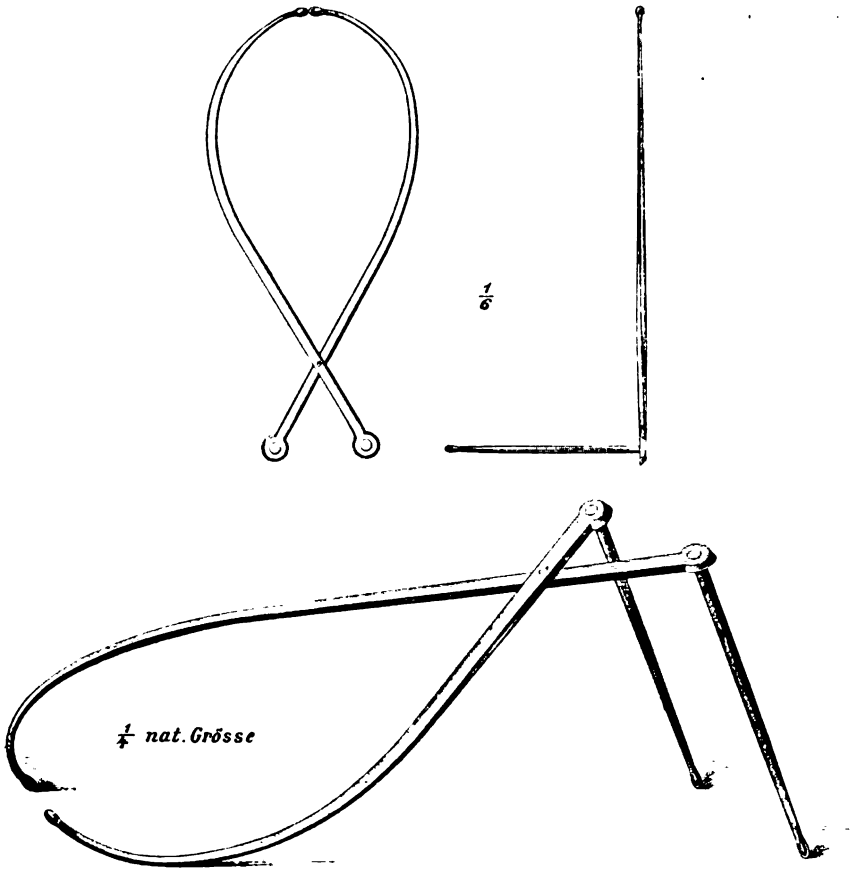

Fig. 2.

rand. Eine solche Lagerung wäre nun für den Patienten nicht unangenehm; sie entspricht ungefähr dem behaglichen Ruhen im Lehnstuhl. — Soweit wäre die Sache also ganz gut; nun kommen aber die Schwierigkeiten. Die erste besteht darin, den Beckeneingang in die Horizontalebene zu bringen. Das ist nun meistens zu erreichen. Man sieht auf Fig. 1, dass die beiden Linien, welche den oberen

Digitized by Google

Symphysenrand mit dem Promontorium einerseits und mit dem Dornfortsatz des letzten Lendenwirbels anderseits verbinden, nur einen kleinen Winkel bilden. Die beiden äusseren Punkte sind nun aber bei den meisten Frauen leicht zu bestimmen, sie bilden bekanntlich den Diameter Bandelocqui, die Conjugata externa. Man wird also darauf rechnen können, dass die Beckeneingangsebene ungefähr horizontal verläuft, wenn die beiden Endpunkte des Bandelocque'schen Durchmessers gleich weit von der horizontalen Sitzfläche entfernt sind.

Um diese Bestimmung rasch und genau ausführen zu können, habe ich mir ein sehr einfaches Instrument anfertigen lassen (Fig. 2). Es beruht auf dem Grundsatz, demzufolge 2 Punkte in einer Ebene liegen, wenn sie durch gleich lange, parallele Gerade mit 2 anderen, in einer Ebene befindlichen Punkten verbunden sind. Es ist ein modificierter Beckenzirkel, dessen Tastknöpfe auf den oberen Rand der Symphyse und auf den letzten Lendenwirbeldorn aufgesetzt werden, während der Oberkörper so lange in seiner Stellung verändert wird, bis die Spitzen der beiden parallelen Stifte auf der Tischplatte resp. photographischen Kassette gleichmässig aufruhen. Mit diesem Augenblick befindet sich die Ebene des Bandelocque'schen Durchmessers, also auch ungefähr die Beckeneingangsebene, parallel zur lichtempfindlichen Platte.

Nun kommt ein weiterer Punkt, der bis jetzt noch nicht genügend gewürdigt worden zu sein scheint, das ist die Aufstellung der Lichtquelle. Sie muss, damit keine Verzerrungen zu stande kommen, senkrecht stehen über der Mitte des Beckeneinganges. Man sieht auf den ersten Blick, wie wichtig dies ist: Verschiebt sich (Fig. 1) der Punkt O, der die Lichtquelle darstellt, nach links, so fällt das Bild der Symphyse innerhalb des Beckenringes; verschiebt man ihn nach rechts, so fällt es ausserhalb; natürlich wird dadurch die Lage der Conjugata vera jeweilen mit verändert.

Ich habe durch Messung an Gefrierdurchschnitten gefunden, dass die Grenze zwischen vorderem und mittlerem Drittel des Diameter Bandelocqui ungefähr der Mitte der Conj. vera entspricht (v. Fig. 1) und da die Stiftspitzen meines Instrumentes eine Distanz abstechen, die dem jeweiligen Bandelocque'schen Durchmesser proportional ist, so hat man da eine bequeme und sichere Art, die Stellung der Crook'schen Röhre zu bestimmen: Man liest mit einem Maassstab die Distanz der Spitzen in situ ab und bringt einen rechten Winkel an den Endpunkt des vorderen Drittels: in der Richtung der zur Platte senkrechten Seite des Winkels (der Kathete), genau

Digitized by Google

über der Linea alba und in der gewollten Entfernung von der Platte, wird die Röhre aufgestellt. So ist man sicher, dass das mediale Strahlenbündel | auf die Mitte des Beckeneinganges auffällt, sodass das Bild des letzteren einfach vergrössert erscheint, aber in allen Durchmessern gleich stark, also nicht verzerrt. Abweichungen der Röhre nach der Seite, also nach links oder

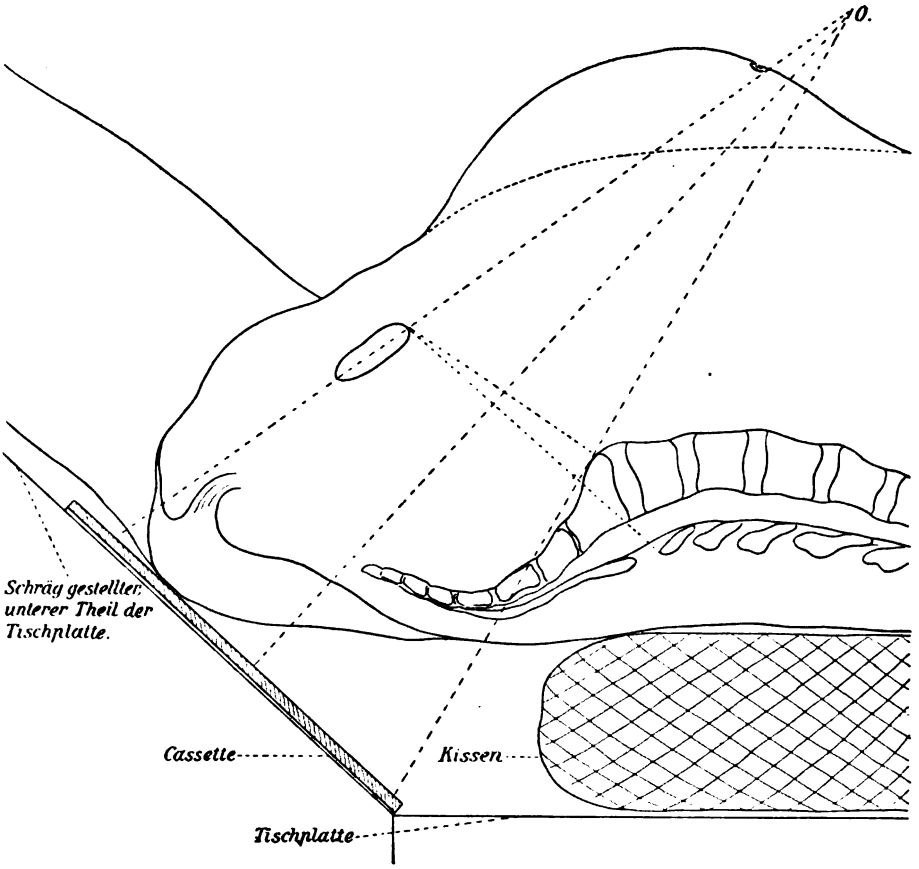

Fig. 3.

rechts von der Linea alba, bewirken Asymmetrieen der beiden Beckenhälften auf dem Bilde, müssen deshalb vermieden werden.

Einen grossen Nachteil hat nun die erwähnte halbsitzende Stellung. Wie sich ohne weiteres aus der Fig. 1 ergiebt, ist die zu durchleuchtende Weichteilschicht bedeutend stärker als bei der Rückenlage mit vertikaler Bestrahlung; die Bilder verlieren an Schärfe, was sie an Treue gewonnen haben, sodass sie, bei den

Digitized by Google

heutigen Apparaten wenigstens, nur ausnahmsweise brauchbar werden. Ich habe nun dadurch recht gute Resultate erhalten, dass ich die Frau wieder Rückenlage einnehmen liess, wobei die Därme etwas zurücksinken, in die Oberbauchgegend, somit zum Teil ausserhalb des Bereiches der Strahlen fallen. Um nun aber wieder Platte und Beckeneingang einander parallel zu haben, musste die erstere schräg unter das Gesäss geschoben werden, was durch entsprechende Hochlagerung der Beine ermöglicht wurde (Fig. 3). Es liegt die Patientin dabei ganz bequem, auf einem Kissen, das nicht bis vollständig an die schräge Fläche heranreicht, damit die Platte genügend weit nach unten geschoben werden kann, um auch die hinteren Teile des Beckens noch aufzunehmen.[1])

Haben wir nun ein möglichst getreues Bild vom Beckeneingang, das uns schon auf den ersten Blick über Form und Grösse ein

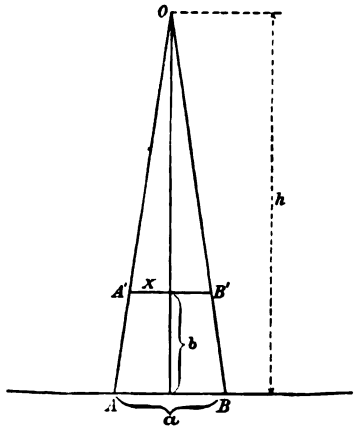

Fig. 4.

gutes Urteil gestatten wird, so handelt es sich darum, daraus die wahren Maasse zu berechnen, und gerade da bewährt sich die parallele Lagerung von Beckeneingang und Platte, die eine perspektivische Verzerrung ausschliesst. Dadurch wird eine sehr einfache Berechnung möglich (vergl. Fig. 4). Ist O die Lichtquelle, h deren Distanz von der photographischen Platte, $AB = a$ die auf

[1]) Noch vollständiger geschieht das Zurücksinken der Därme und damit die Verdünnung der Weichteilschichte durch wirkliche Beckenhochlagerung, doch ist dabei die parallele Einstellung von Platte und Beckeneingang erschwert; übrigens waren meine Resultate bei einigen diesbezüglichen Versuchen nicht ermutigend, offenbar da die Patienten wegen der unbequemeren Lagerung nicht so ruhig daliegen.

Digitized by Google

dem Bild zu messende Conjugata vera, b die Höhe der Symphyse oder des letzten Lendenwirbeldornes über der Platte, $A'B' = \times$ die gesuchte Conjugata vera, so ergiebt die einfache Betrachtung, dass die beiden Dreiecke ABO und $A'B'O$ ähnlich sind; also verhält sich

$$\frac{x}{2} : \frac{a}{2} = h - b : h; \text{ daraus folgt } \frac{x}{2} = \frac{\frac{a}{2}(h-b)}{h} \text{ und } x = \frac{a(h-b)}{h}$$

Es sei z. B. h, die Röhrendistanz = 50 cm; die Höhe des Beckens betrage 13 und die Conjugata auf dem Bild 14,5, so ergiebt sich für die gesuchte Vera $x = \frac{14{,}5(15-13)}{50} = 10{,}7$ cm.

Ganz analog lassen sich natürlich auch die Quer- und Schrägdurchmesser des Beckeneinganges, eventuell auch der Beckenmitte und des Ausganges berechnen, wenn nämlich der dem b entsprechende Wert, die Höhe der betr. Beckenebene über der Platte, sich durch Messung bestimmen lässt und das Bild des gesuchten Durchmessers so deutlich ist, dass man die Spitzen eines Zirkels an die Enden desselben ansetzen kann.

Was nun die erzielten Resultate betrifft, so will ich aus der grossen Anzahl von Aufnahmen[1]), die gemacht wurden, nur vier hervorheben: ein in der oben geschilderten Normallage und ein in Bauchlage aufgenommenes normales sowie 2 interessante pathologische Becken.

Die Normalaufnahme (Fig. *A* Taf. XII) betrifft eine Wöchnerin, III para, mit normalem Becken. Aufnahme 14 Tage post partum. Das Bild des Beckeneinganges entspricht genau der wirklichen Form der Linea terminalis (innominata) bei der senkrechten Draufsicht, wie auch ein in dieser Stellung radiographiertes skelettiertes Becken bewies. Die Berechnung der Conjugata vera stimmt auf 3 Millimeter genau mit der durch direkte Messung der Diagonalis erhaltenen Grösse. Vom Kreuzbein ist bei Aufnahmen in dieser Lage nicht viel zu sehen, da es vom Promontorium grösstenteils verdeckt ist und gerade dieser Umstand, zusammen mit dem ganz schmalen, gerade nur der Dicke des Symphysenknorpels entsprechende Bild der Schossfuge und dem Verschwinden des Foram ovale beweist,

[1]) Sämtliche Aufnahmen wurden im Röntgenkabinett des hiesigen Bürgerspitals durch dessen Vorsteher Herrn Adjunkt Mayer, dem ich auch an dieser Stelle meinen besten Dank sage, ausgeführt. Benutzt wurde der Induktionsapparat von Klingelfuss; die Expositionszeit betrug 2—3 Minuten, die Röhrendistanz 50 cm.

Digitized by Google

dass die Aufnahme wirklich senkrecht zum Beckeneingang gemacht worden ist. Die Beachtung dieser Punkte gestattet es, aus jedem Bild herauszulesen, ob die Strahlen senkrecht oder schief zur Beckeneingangsebene eingefallen sind, ob also das Bild ein treues oder ein perspektivisch verzerrtes ist.

Dass auch die letzteren noch brauchbar sein können, beweisen die 3 folgenden Bilder. Das eine (Fig. *B* Taf. XII) wurde in Bauchlage aufgenommen. Es handelte sich um einen Versuch, der recht gut ausgefallen ist, hauptsächlich wohl deshalb, weil die betr. Patientin gracil gebaut war. Ich habe den Versuch nicht wiederholt, da mir diese Lagerung keinen nennenswerten Vorteil zu bieten schien, wohl aber der Pat. viel unangenehmer war, als die Rückenlage.[1])

Diese letztere kam in Anwendung in den beiden Fällen von pathologischen Becken, die zu einer Zeit aufgenommen sind, da ich gerade anfing, mich mit der Sache zu befassen. Auch hier sind beide Frauen gracil und mager, was zum Gelingen der Bilder viel beigetragen hat. Diese Aufnahmen beweisen übrigens, dass die Rückenlage sehr gut ist, wenn man nicht die Berechnung der Durchmesser ausführen will, sondern nur einen ungefähren Gesamtüberblick über die Beckenform zu erhalten wünscht.

Das eine Bild (Fig. *A* Taf. XIII) stammt von der schon oben erwähnten Frau, welche bereits einmal die Symphyseotomie und einen Kaiserschnitt durchgemacht und die, zum 3. Male gravid, den künstlichen Abortus abgelehnt hat und sich in nächster Zeit neuerdings der Sectio caesarea unterziehen wird.[2]) (Ihr, damals 3 Monate alter Fötus ist auf Fig. *B* Taf. XI zu sehen.) Es handelt sich um ein allgemein verengtes, rachitisch-plattes Becken, wie sich aus dem Bilde recht gut erkennen lässt. Die Aufnahme wurde, wie erwähnt, in der horizontalen Rückenlage ausgeführt, was durch die Sichtbarkeit des Sacrum, die ziemlich erhebliche Breite der Symphyse und die Form der Foramina ovalia manifest wird. Die Berechnung der Conjugata vera ergiebt deshalb auch einen zu kleinen Wert, 6 cm anstatt der durch Messung der Diagonalis geschätzten $6^3/_4$ cm; die Differenz beruht auf der perspektivischen Verkürzung, die wir seither zu vermeiden gelernt haben. Die Frau hat, wie erwähnt, die Sym-

[1]) Diese Lagerung wird in neuester Zeit von J. Favre (La Province Méd. 25. VIII. 1900) empfohlen zur genaueren Beurteilung der Vorderfläche des Kreuzbeines, speziell auch des Promontoriums.

[2]) Dieselbe ist unterdessen ausgeführt worden (querer Fundalschnitt). Mutter und Kind haben bereits wieder die Klinik gesund verlassen.

Digitized by Google

physeotomie durchgemacht (1893). Die Knorpelwunde scheint sehr gut geheilt zu sein, da etwas Abnormes an der Schamfuge nicht nachzuweisen ist. Sehr deutlich tritt eine Skoliose der Lendenwirbelsäule hervor. — Überhaupt ist dies Bild die beste aller der für uns gemachten Aufnahmen und es lässt, was Details betrifft, im Original wenigstens, thatsächlich nichts zu wünschen übrig. Die Linea innominata ist in ihrer ganzen Länge, einschliesslich des Kreuzbeinanteils derselben, genau zu sehen, das Sacrum, die Scham- und Sitzbeine, das Darmbein, die Acetabula, die Schenkelköpfe, die untersten Lendenwirbel, alles ist aufs schönste zu „durchschauen".

Ob das Bild ebensogut geworden wäre bei Aufnahme in „Normallage", ist die Frage, da dabei die zu durchleuchtende Weichteilschicht viel dicker geworden wäre. Richtiger wäre die Form des Beckeneinganges ausgefallen, und die Berechnung der Conjugata vera hätte gewiss nicht um $^3/_4$ cm variiert. Es ergiebt sich daraus die praktische Konsequenz, von jedem Becken 2 Aufnahmen zu machen, die eine in der „Normallage", um ein genaues Bild des Beckeneinganges zu erhalten und exakte Messungen vornehmen zu können, die andere in der gewöhnlichen Rückenlage, wobei, wegen der geringeren Dicke der Weichteilschichte, viel mehr Details sichtbar gemacht werden können und Teile zur Anschauung kommen, die im ersteren Fall verdeckt sind, wie z. B. das Kreuzbein.

Dieser letztere Punkt war von Wichtigkeit im zweiten pathologischen Fall, den ich hier erwähnen will, und zwar deshalb erwähnen, weil erst das Röntgenbild die richtige Diagnose zu stellen erlaubte. Der Seltenheit des Falles wegen gestatte ich mir, denselben etwas ausführlicher mitzuteilen.

Es handelt sich um eine 37jährige Primigravida, die spät gehen gelernt haben will und angeblich mit 25 Jahren eine Kyphose aquirierte, die in der hiesigen chirurgischen Klinik als Spondylitis tuberculosa aufgefasst worden war. Letzte Menses vor 8 Monaten. — Körperlänge 134 cm, etwas plumper Gliederbau, Genua valga. Auffällig war bei der Betrachtung von vorne und hinten die abnorme Beckenkontur: die, normalerweise vorhandene, starke Ausladung in der Gegend der Trochanteren fehlt hier vollständig; die äussere Begrenzungslinie des Beckens geht in beinahe gerader Linie in die des Beines über (vergl. Fig. *A* u. *B* Taf. XIV). Pat. zeigt eine reine Kyphose mittleren Grades, die oberen $^2/_3$ der Brustwirbelsäule betreffend. Das Becken zeigt folgende Verhältnisse: Sp 22, Cr 27, Tr 22, C B 18. Die Distanz der Trochanteren ist also um 10 cm

Digitized by Google

zu gering, und, was dem Becken die auffällige, nach unten konisch zulaufende Form verleiht, um 5 cm geringer als die Hüftbreite, die sie um ebensoviel übertreffen sollte. Das Kreuzbein ist flach, nicht besonders stark zwischen die, um 9 cm von einander entfernten Spinae postt. supp. eingesunken. Die innere Untersuchung, in Narkose vorgenommen, ergiebt eine hochgradige Verengerung des Beckenkanals, so dass man nur einen Finger einführen kann. Die beiden Schambogenschenkel bilden fast parallel verlaufende, den Zeigefinger eben noch durchlassende Knochensäulen; der Arcus pubis gestattet nur das Einlegen der Fingerspitze. Die Höhe der Symphyse beträgt 5 cm. Von der Linea innominata fühlt man nur die vorderste, schnabelartig vorspringende Partie; der hintere Abschnitt ist nur mit der äusseren Hand abzutasten: vorn lässt der Beckeneingang höchstens 2 Finger eindringen, nach hinten verbreitet er sich und nimmt direkt vor dem Promontorium 4 Querfinger auf. Der Beckenausgang ist noch stärker verengt: Querdurchmesser 4,5 cm, gerader Durchmesser 7,5 cm. Die Ligg. tuberoso-sacra sind ca. 1 cm lang. Unterer Teil des Kreuzbeins u. Steissbein stehen gerade nach vorn; die Spinae oss. isch. springen mässig stark vor. Conjugata diagonalis nicht messbar, da die Grundphalanx des Zeigefingers nicht in den Arcus pubis einzudringen vermag; da das Promontorium nicht sehr tief ins Becken eingesunken ist, so scheint die Conjugata vera nur mässig verkürzt.

Es handelte sich also um ein in querer Richtung hochgradig verengtes Becken. Wir dachten dabei naturgemäss in erster Linie an ein Robert'sches Becken, wo bekanntlich durch congenitales Fehlen der Kreuzbeinflügel die höchsten Grade der Verengerung im queren Durchmesser vorkommen. Jedenfalls war es ein Kaiserschnittsbecken, das wurde jedem sofort klar, der innerlich untersucht hatte. Die Sectio caesarea wurde denn auch 7 Stunden nach Beginn der ersten Wehen ausgeführt (Prof. Bumm; querer Fundalschnitt nach Fritsch), trotzdem das Kind tagszuvor abgestorben war (Autopsie: Lues congenita?), denn auch das frühzeitige, tote und zerstückelte Kind hätte unmöglich per vias naturales entwickelt werden können. — Verlauf reaktionslos. 4 Wochen nach der Operation wurde die Röntgenaufnahme gemacht, damals noch in horizontaler Rückenlage. Das Bild (Fig. *B* Taf. XIII) zeigt im Gegensatz zur normalen, rundlichen oder ovalen Form des Beckeneinganges ungefähr dreieckige Gestalt, beinahe Kartenherzform, entsprechend dem durch Palpation gewonnenen Befund; ferner zeigt

Digitized by Google

sich eine starke gegenseitige Annäherung der Acetabula, als Ausdruck der queren Verengerung der Beckenmitte, und endlich, und das war für die Diagnose ausschlaggebend, ein wohlgebildetes Kreuzbein, mit Körper und Flügeln, so dass vom Robert'schen Typus keine Rede mehr sein konnte. Vielmehr blieb, da Osteomalacie ausgeschlossen war, nur noch die eine Deutung übrig, die uns die definitiv richtige scheint: pseudoosteomalacisches, rachitisch querverengtes Becken, das sogen. „in sich zusammengeknickte" Becken. Dass wir nicht von Anfang an auf Rachitis abgestellt hatten, erklärt sich aus den im ganzen dürftigen Zeichen überstandener englischer Krankheit und aus der hochgradigen queren Verengerung, die bei Rachitis doch entschieden sehr selten ist. Das Vorhandensein der normal ausgebildeten Kreuzbeinflügel war aber durch die Palpation nicht festzustellen, da die vordere Fläche des Sacrum mit dem Finger nicht zu erreichen war. So hat uns also die Radiographie allein auf die richtige Spur geleitet.

Wenn ich zum Schluss die Ergebnisse der vorliegenden Arbeit zusammenfassen soll, so möchte ich sagen, dass die Röntgenstrahlen schon jetzt der Geburtshilfe wichtige Dienste zu leisten vermögen, noch nicht sowohl, was die Diagnose der Kindeslage betrifft, wohl aber bezüglich der Erforschung des Beckens nach Form und Grösse. Vom rein praktischen Standpunkt aus kann die Radiographie zur Feststellung einer Geburtsprognose verwendet werden, indem sie eine genaue Beckenmessung ermöglicht, aber auch in wissenschaftlicher Beziehung ist sie uns wertvoll, zur feineren Diagnostik bei der Lehre vom engen Becken. Ob sie zur frühen Schwangerschaftsdiagnose verwertbar ist, wie ich Grund habe anzunehmen, werden spätere Versuche lehren.

Meinem verehrten Chef, Herrn Professor Bumm, spreche ich auch an dieser Stelle für die Anregung zur vorliegenden Arbeit und für die grosse Liberalität, mit der er mir die Ausführung derselben ermöglichte, meinen verbindlichsten Dank aus.

Figurenerklärung umstehend.

Digitized by Google

Erklärung der Figuren.

Die Röntgenaufnahmen sind von den Originalplatten auf photographischem Wege verkleinert und als Diapositive gedruckt. Durch diese unvermeidlichen Proceduren hat die Schärfe der Bilder durchwegs erheblich gelitten, sodass manche Details, von denen im Text die Rede ist und die auf der Platte und auf Originalkopieen deutlich sichtbar sind, in den Reproduktionen nur mit Mühe — oft besser bei Betrachtung aus einiger Entfernung — erkannt werden können.

Taf. XI Fig A. Normales Becken. Ende der Gravidität. Schädellage. Beckenraum ausgefüllt durch den (weissen) Schatten des Kopfes, dessen unterer Rand oberhalb der Symphyse sich abhebt.

Fig. B. Rhachitisch-plattes Becken. Gravidität im 8. Monat. Im Beckeneingang ein längsovaler Schatten: in der rechten Beckenhälfte das Kopfende, in der linken das untere Körperende des Foetus. (Im Original ist ganz deutlich die charakteristische Haltung des Kopfes zu erkennen).

Taf. XII Fig. A. Wöchnerin mit normalem Becken in „Normallage" aufgenommen. Richtige, rundliche Form des Beckeneinganges, Foramina ovalia nicht sichtbar.

Fig. B. Normales Becken. Aufnahme in Bauchlage. Reproduktion sehr gut gelungen.

Taf. XIII Fig. A. Rhachitisch-plattes Becken (Gravida mens III). Deutlich ausgeprägt ist die starke Querspannung des ganzen Beckens.

Fig. B. Rhachitisch-querverengtes Becken, als schöner Gegensatz zu Fig. A, wo, gerade umgekehrt, Verengerung der geraden Durchmesser besteht.

Taf. XIV Fig. A. Frau mit dem rhachit.-querverengten Becken. Auffällige Formation der Hüften. Gegend der Trochanteren (mit einem kleinen Horizontalstrich markiert) seitlich fast gar nicht vorspringend.

Fig. B. Zum Vergleich Frau mit normalem Becken. Trochanterengegend bildet beiderseits eine starke Ausladung.

Digitized by Google

A

B

Verlag von Arthur Georgi, Leipzig. Lichtdruck von Sinsel & Co., Leipzig.

Digitized by Google

Digitized by Google

A

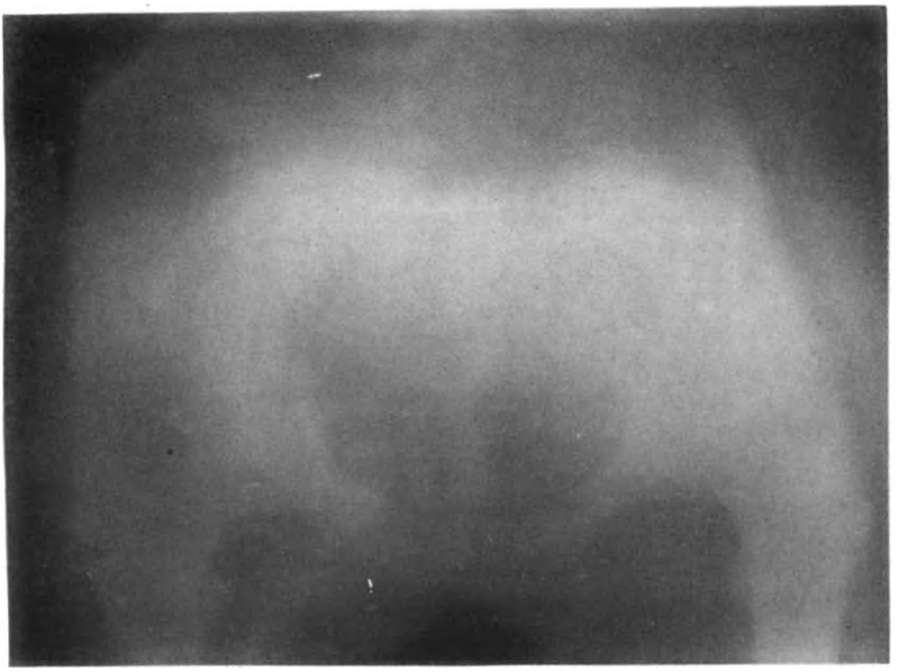

B

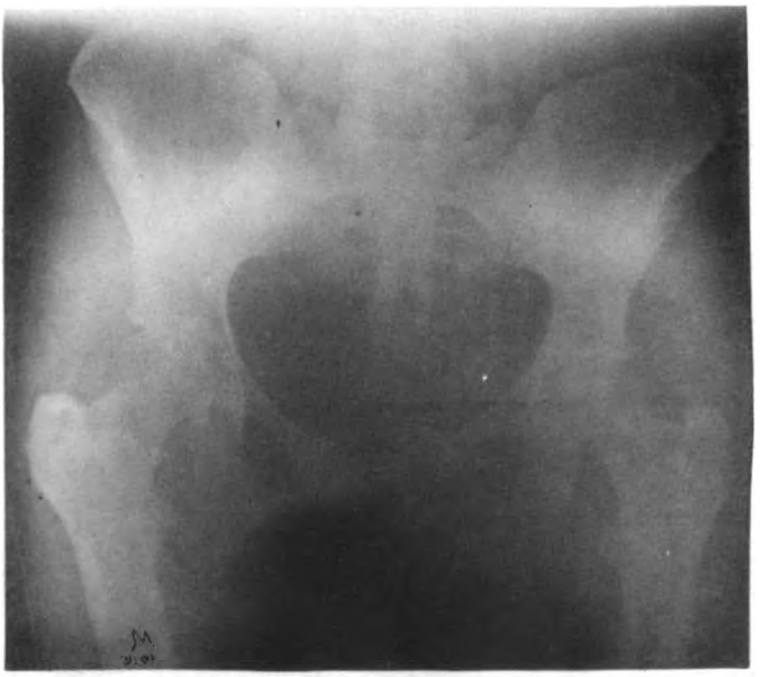

Verlag von Arthur Georgi, Leipzig. Lichtdruck von Sinsel & Co., Leipzig.

Digitized by Google

Digitized by Google

A

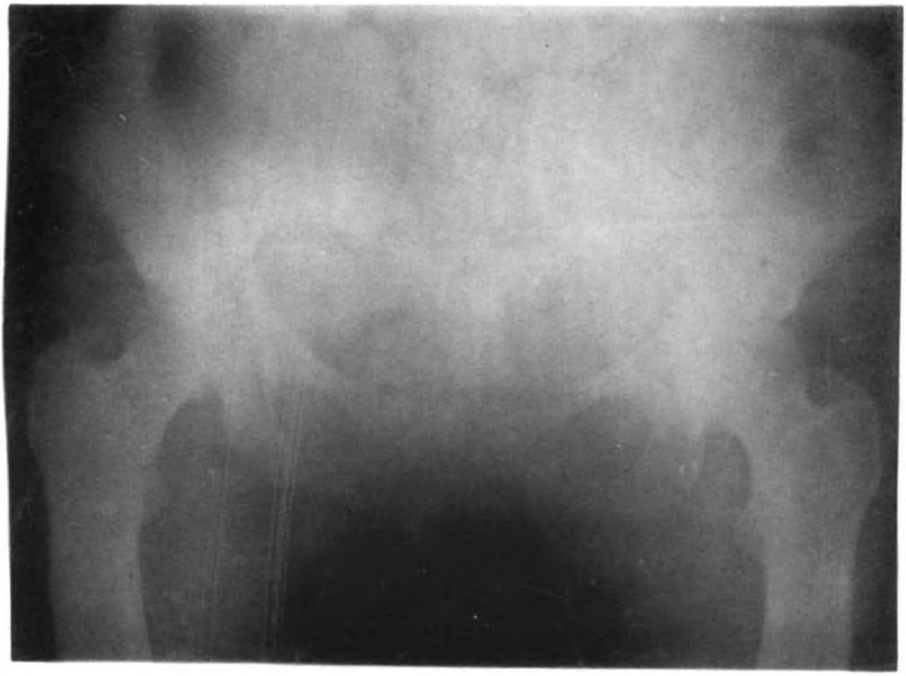

B

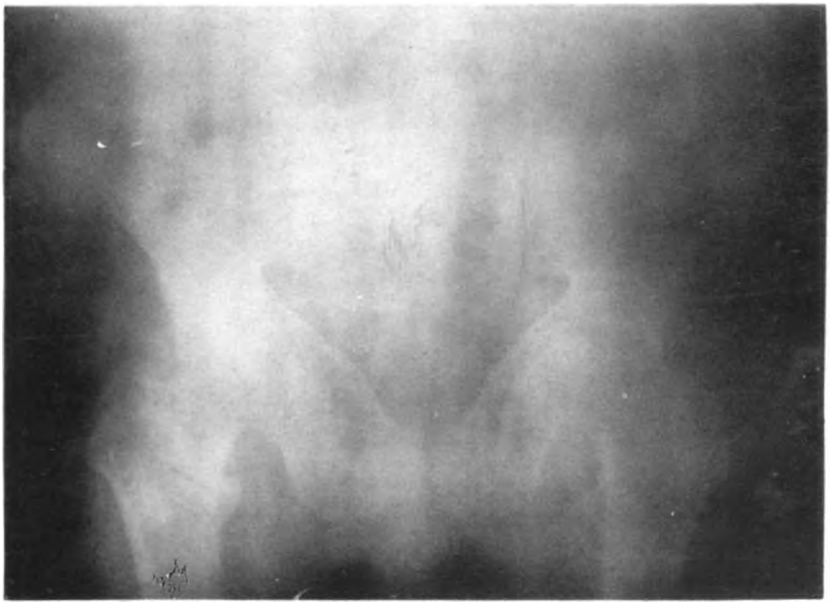

Verlag von Arthur Georgi, Leipzig. Lichtdruck von Sinsel & Co., Leipzig.

Digitized by Google

Digitized by Google

B

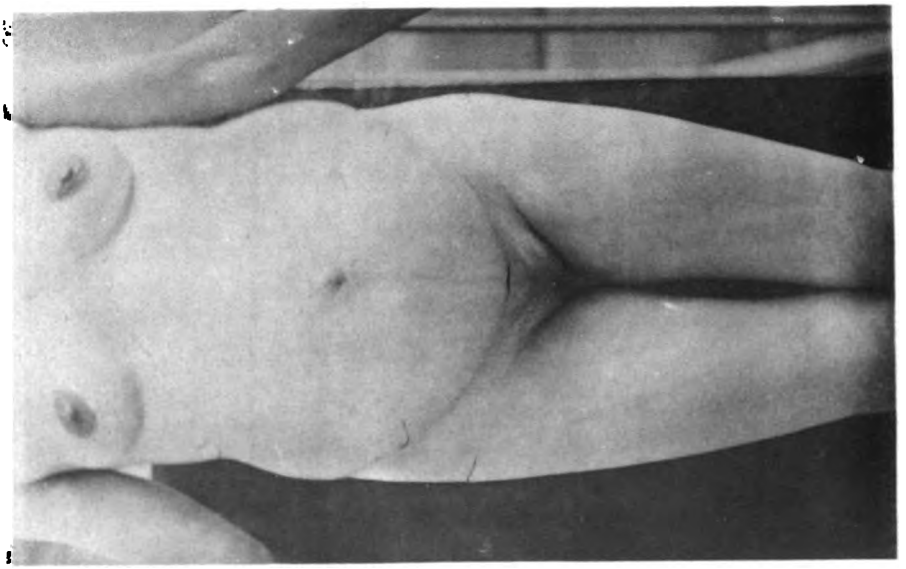

Normales Becken.

A

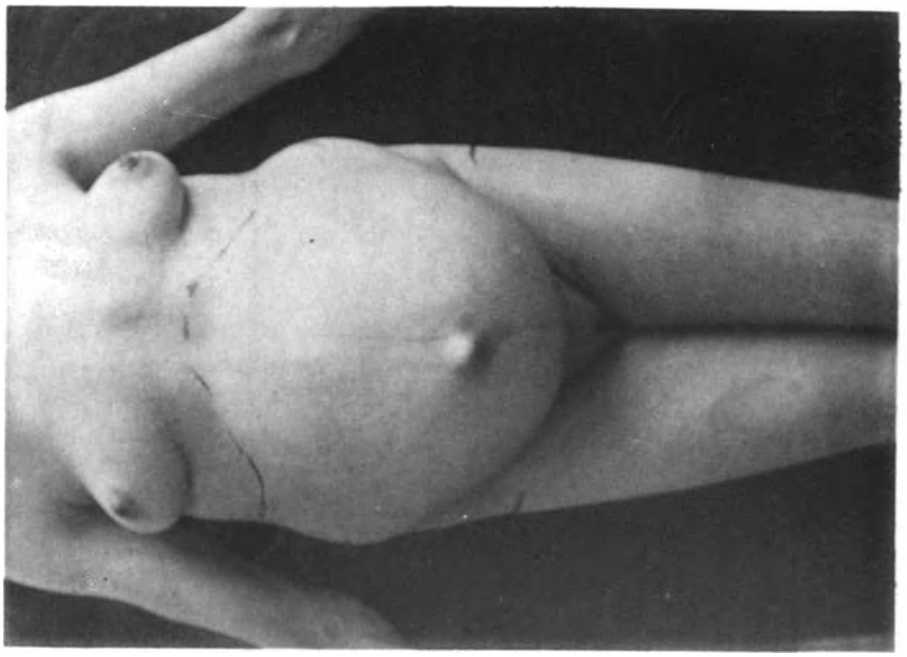

Rhachitisch querverengtes Becken.

Verlag von Arthur Georgi, Leipzig. Lichtdruck von Sinsel & Co., Leipzig.

Digitized by Google

Digitized by Google

Aus der Frauenklinik der Universität Strassburg i. E.

Über Conception und Abort durch den Ausführungsgang der Blase bei angeborenem Defekt der Vagina.

Von

Dr. A. von Meer.

Assistenzarzt.

Mit 1 Abbildung im Text.

Der Satz: „Nusquam magis quam in humana generatione variat natura, et in constanti puerperii actione inconstantiam suam monstrat constantissime", den Th. Bartholin (1) seiner „Dissertatio nova de insolitis partus humani viis" voranschickte, ist soweit umfassend, dass trotz der zahlreichen bisher erfolgten diesbezüglichen Veröffentlichungen immer noch ein neuer Vorgang beobachtet werden kann, der in den Rahmen dieses Satzes gehört. So waren wir noch jüngst in der Lage, einen bisher noch nicht bekannten Geburtsweg zu beschreiben (cfr. voriges Heft dieser Beiträge).

Wird der Ausdruck generatio aber im weitesten Sinne des Wortes genommen, so dass er die Cohabitation, die Conception und den Partus umfasst, so wächst die Mannigfaltigkeit der möglichen Abweichungen von der Norm ins Ungeheuerliche. Eine Seite dieser Möglichkeiten scheint in der Litteratur noch wenig Berücksichtigung gefunden zu haben, nämlich die Gravidität bei angeborenem Verschluss resp. Defekt der Vagina. Vor allem fielen mir die in diesem Punkte herrschenden Meinungsverschiedenheiten auf, und so hielt ich es nicht für wert- und interesselos, an der Hand eines in der Klinik des Herrn Professor Dr. W. A. Freund untersuchten Falles hierauf näher einzugehen.

Die Geschichte des Falles ist kurz folgende:

Am 25. II. 99 wurde das 23 Jahre alte Hausmädchen J. H. aus R. wegen „akuter Unterleibsentzündung" der Klinik überwiesen.

Digitized by Google

Die Patientin gab an, aus gesunder Familie zu stammen und ausser einer Lungenentzündung im 7. und einer „Blutvergiftung“ ausgehend von einer Wunde an der linken Hand, im 17. Jahre keine Krankheit durchgemacht zu haben.

Die Menses traten zum erstenmale mit 16 Jahren auf, waren regelmässig, von 4wöchentlichem Typus und dauerten 3—4 Tage; jedesmal bestanden dabei Schmerzen, die im Kreuz und im ganzen Unterleib empfunden wurden. Ende 1896 konsultierte sie wegen Menstruationsbeschwerden einen Arzt, der eine erhebliche Stenose des Scheideneinganges konstatierte und in der Meinung, es handle sich um ein verdicktes Hymen mit sehr enger Öffnung, zu einer Operation riet. Februar 1897 stellte derselbe Arzt einen drohenden Abort fest (die Regel war damals 3 Monate lang ausgeblieben, die Brüste waren angeschwollen, es trat viel Erbrechen auf und beständig ging tropfenweise Urin ab); doch gelang es demselben nicht, sich zur Ausräumung des Abortes die Portio vaginalis und die Uterushöhle zugänglich zu machen. Per rectum fand der betr. Kollege einen über gänseeigrossen weichen Uterus mit deutlich fühlbarem äusserem Muttermunde, der für 1 Finger durchgängig erschien. Nach dem Versuche, den Scheideneingang mit dem Finger zu forcieren, floss reichlich blutig gefärbter Urin ab. Zu seinem grossen Erstaunen wurde der Kollege 3 Monate später in einer Strafsache, die gegen die Patientin wegen Fruchtabtreibung schwebte, gerichtlich vernommen. Bei der Gerichtsverhandlung wurde festgestellt, dass die Patientin zu der Zeit, wo sie den Arzt konsultierte, Fruchtabtreibungsversuche mittels Einspritzungen gemacht habe, die jedoch erst 2 Monate später von Erfolg begleitet gewesen waren. Die Hebamme fand dabei einen etwa 12 cm langen Foetus mit dem Kopf in der Schamspalte stehen. Die Geburt ging ganz glatt von statten. Kurz darauf wurde wegen Unterleibsschmerzen ein zweiter Arzt konsultiert, der bei der Untersuchung mit dem Finger „vom Introitus vaginae aus in einen ziemlich engen, blindsackartig endigenden Gang“ kam, in dem eine Portio vaginalis nicht zu entdecken war, so dass es ihm zunächst rätselhaft blieb, wie eine Frucht von ca. 12 cm Grösse überhaupt hatte ans Tageslicht kommen können. Erst der Gerichtsarzt fand bei der Untersuchung in Narkose einen Gang, der von der erweiterten Harnröhre in die Scheide führte und eine dünne Sonde passieren liess. Im Anschluss an den Abort konnte Pat. zunächst ca. 2 Wochen lang den Urin nicht halten, und es traten 2—3 Tage vor der Menstruation Schmerzen im Unterleib

Digitized by Google

ein, die mit Einsetzen der Blutung jedesmal aufhörten. Die Periode ist seit dieser Zeit stärker und dauert meist 10 Tage. Letzte Periode vor 3 Wochen. Seit etwa 14 Tagen klagt Pat. über starke Schmerzen im Unterleib, sie fühlt sich matt und hat beständig einen etwas übelriechenden Ausfluss. Dabei besteht allgemeines Unbehagen. Beim Stuhlgang keine Schmerzen. Urin geht jetzt angeblich nie von selbst ab, auch nicht bei Anstrengung der Bauchpresse. Schmerzen beim Coitus will Pat. nur im Anfange gehabt haben und derselbe soll von normalem Wollustgefühl begleitet gewesen sein.

Die Untersuchung ergab:

Normale Temperatur und Pulsfrequenz. Mittelgrosses, kräftig gebautes Mädchen von gutem Ernährungszustande, ohne Zeichen von Rhachitis. Gesicht ziemlich schmal, spitzes Kinn. Wirbelsäule von normaler Krümmung, Becken wenig geneigt; die Glutaealfurche gut ausgebildet. Leichtes Genu valgum, leichte Schwellung der beiderseitigen Leistendrüsen. Starke Varicen in der Regio pubica und namentlich an den Oberschenkeln, keine Ödeme, keine Striae, Abdomen eingesunken.

Die Untersuchung von Lungen, Herz und den Abdominalorganen ergiebt nichts Krankhaftes. Urin frei von Eiweiss und Zucker. Brüste gut entwickelt, aufsitzend, mit reichlicher Drüsensubstanz versehen, kein Colostrum enthaltend. Die Behaarung auf der Symphyse normal, die äusseren Genitalien jedoch nur sehr schwach behaart. Die Richtung der Haare in der Gegend des Anus ist nach diesem hin gerichtet, der Anus selbst etwas trichterförmig eingezogen und steht zu weit nach vorne. Der Damm ist höchstens 1 cm hoch mit einer sehr stark ausgesprochenen Rhaphe, welche sich als eine Hautfalte in den Anus fortsetzt. Die Clitoris ist normal gebildet, die grossen Labien klaffen beim Spreizen der Beine ziemlich stark. Dieselben sind sehr klein, höchstens 3 cm lang und reichen nur so weit herab, wie die eben erwähnte starke Behaarung. Die kleinen Labien sind ebenfalls sehr mässig entwickelt. Der Introitus wird gebildet durch die Innenfläche der Labia minora und unterhalb derselben durch eine Schleimhauteinsenkung mit quergestellten Falten. Hinter der Clitoris ist beim Spreizen der Labien keine Urethralöffnung zu sehen. Die Ausführungsgänge der Bartholin'schen Drüsen sind nicht zu sehen. Mit dem Finger gelangt man durch den Introitus leicht in die Harnblase hinein, nachdem man an der Hinterwand des Introitus über ein stark narbiges Gewebe, in dem sich mehrere Gruben befinden,

Digitized by Google

herübergekommen ist. Nach Zurückziehen des Fingers entleert sich im Strahl ca. $^1/_2$ l klaren Urins. Die Untersuchung per rectum ergiebt nur einen etwas nach links und hinten herüberliegenden ansehnlichen Uteruskörper von fast normaler Grösse mit etwas eingesunkenem Fundus; von seiner rechten Kante aus fühlt man die Tube abgehen, an deren peripherem Ende das normale Ovarium liegt. Links der gleiche Befund. Der Beckenboden ist sehr stark entwickelt. Abwärts vom Uterus setzt sich der Genitalschlauch fort bis zu einer Stelle, wo zwei säulenartige Falten zusammenstossen. Hier fühlt man nun ein ausserordentlich derbes Zwischengewebe zwischen Mastdarm und Blasenmündung. In Narkose wird mit Seitenhebeln der Ausführungsgang der Blase entfaltet und man kommt jetzt mit einer Uterussonde 2 cm hinter der äusseren Mündung desselben durch eine feine Fistelöffnung in eine nach hinten führende Höhle, welche einen kleinen Rest des Scheidengewölbes darstellt, aus dem sich durch die Fistelöffnung dickes theerartiges Blut entleert. Das zuletzt ausfliessende Blut zeigt einen üblen Geruch und ist mit Eiter vermischt; also offenbar retiniertes Blut. Weiterhin gelangt die Sonde dann deutlich in den Uterus.

In den nächsten Tagen klangen die Koliken, über die Pat. bei der Aufnahme klagte, ab, und die Schmerzhaftigkeit des Abdomens verschwand.

Weit entfernt davon, hiermit den Fall als erledigt zu betrachten, war es jetzt unsere Aufgabe, möglichst genauen Aufschluss über die anatomischen Verhältnisse zu bekommen, namentlich über das Lageverhältnis des Scheidenrudimentes zu der Blase und den Ureterenmündungen. In einer zweiten Narkose wurde zu dem Zwecke ein kleines Sim'sches Spekulum eingeführt und damit die hintere Wand der Blase und des Blasenhalses freigelegt. Hierbei sah man ganz deutlich die oben beschriebene narbige Stelle und darüber die Fistelöffnung. Oberhalb der Fistel buchtete sich der Blasenhals nach hinten zu einem Blindsacke aus, der dem Auge nicht zugänglich war und auch mit feinen Fistelhäkchen sich nicht vollständig freilegen liess. Namentlich war es nicht möglich, die Mündungen der Ureteren zu Gesicht zu bekommen. Es blieb jetzt nichts anderes mehr übrig, als zu versuchen, mit Hilfe der Cystoskopie dieses Ziel zu erreichen. Jedoch auch hierbei fanden sich die Ureterenöffnungen trotz langem und eifrigem Suchen nicht. Dieselben konnten also nur in den Falten des nach hinten ausgestülpten Blindsackes resp. über demselben vermutet werden.

Digitized by Google

Es handelte sich demnach um eine Frau mit Defekt der unteren zwei Drittel der Vagina und Einmündung des oberen Drittels der Vagina in die Harnblase resp. deren Ausführungsgang, wobei infolge der Enge dieser Kommunikation Retention des Menstrualblutes stattgefunden hatte (conf. Fig.). In diesem Kanalsysteme war es zu Schwangerschaft und Abort gekommen.

Als Folge dieses Abortes resp. der bei dem Aborte erfolgten Verletzungen war auch das Narbengewebe an der Hinterwand des Introitus anzusehen, das bei seiner Retraktion eine Verengerung der Kommunikation zwischen Vagina und Blase und damit gegen früher verstärkte Molimina menstrualia zur Folge hatte.

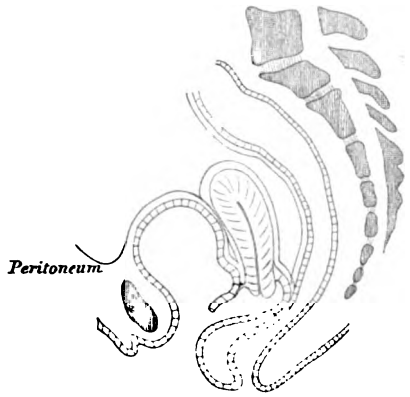

Die momentanen Beschwerden der Patientin waren auf Retention von Menstrualblut im Uterovaginalkanal und davon ausgehende pelveoperitonitische Reizung mit Auslösung von Koliken zurückzuführen. Nach einigen Tagen fühlte sich die Patientin wohl und wünschte ihre Entlassung, ein Wunsch, der ihr nach Aufklärung über ihren Zustand am 4. III. 1899 erfüllt wurde.

Am 2. Mai 1899 meldete sich die Patientin dann wieder zur Aufnahme. Sie gab an, demnächst heiraten zu wollen und wünschte Aufklärung darüber, ob man ihre Genitalien durch eine ungefährliche Operation in einen annähernd normalen Zustand bringen könnte.

Bei der jetzt wiederholt vorgenommenen Untersuchung konnte der bei dem ersten Aufenthalt in der Klinik erhobene Befund nur

Digitized by Google

bestätigt werden. Selbstverständlich war es jetzt für die Entscheidung der Frage, ob man durch eine ungefährliche Operation der Norm möglichst nahe stehende Verhältnisse schaffen könne, von der grössten Wichtigkeit über die Lage der Organe in dem eventuellen Operationsgebiete sich volle Klarheit zu schaffen. Leider waren auch jetzt alle unsere diesbezüglichen Bemühungen ohne Erfolg. Es gelang nicht, die Grundbedingung zur Entscheidung der Frage, ob wir bei unserer Kranken das, was die Natur verfehlt hatte, durch einen operativen Eingriff verbessern könnten, zu erfüllen, namentlich das Lageverhältnis der Ureterenmündungen zu dem Scheidenrudiment und der Blase klarzustellen. Doch liess sich nicht verkennen, dass das Lebensglück der Patientin in der Ehe sehr gefährdet war. Die Möglichkeit einer neuen Konzeption auf dem bisherigen ungewöhnlichen Wege war zwar vorhanden, aber es war unmöglich, eine Garantie dafür zu übernehmen, dass nicht eine vorzeitige Unterbrechung der Schwangerschaft eintreten würde. Einmal sprach hierfür die Erfahrung bei den Urinfisteln des Weibes. Erwähnt doch W. A. Freund (2) die Erfahrungen von Simon, der in allen Fällen von Gravidität während des Bestehens einer Urinfistel Abort oder Frühgeburt eintreten sah, ein Ereignis, das, wie Freund aus einem selbst beobachteten Falle schliessen zu können glaubt, allerdings nicht notwendig eintreten muss. Dann aber lag auch die Annahme nahe, dass der durch abnorme Fixation im kleinen Becken in seiner Entfaltung behinderte gravide Uterus ähnliche Erscheinungen wie der vaginofixierte oder der eingeklemmte retroflectierte gravide Uterus auslösen würde. Nur wenn die Schwangerschaft nicht vor dem normalen Ende unterbrochen wurde konnte man der Patientin mit einer an Sicherheit grenzenden Wahrscheinlichkeit durch Sectio caesarea zu einem lebenden Kinde verhelfen. Auch war zu bedenken, dass abgesehen von den körperlichen Unannehmlichkeiten die Gebärunfähigkeit, namentlich wenn sie an eine angeborene Abnormität der Geschlechtsorgane geknüpft ist, imstande ist, irritierend auf die Stimmung zu wirken und jedem halbwegs intelligenten Weibe das niederdrückende Bewusstsein in die Seele prägt, der echten Weiblichkeit zu ermangeln, ja sogar eine unmittelbare Ursache zu Psychosen abgeben kann. Dazu kam noch, dass das Gesetz es dem zukünftigen Ehemann freistellt, eventuell die Ehe mit einer mit einer derartigen Missbildung behafteten Frau anzufechten.

Wenn es uns also gelang, auch nur ein ansehnliches Rudiment

Digitized by Google

der Scheide zu bilden und die abnorme Einmündung der Scheide in die Blase zu beseitigen, so war dadurch der Patientin voraussichtlich ein ausserordentlicher Dienst erwiesen und es erschien uns nicht nur zulässig, sondern vom Standpunkte der Humanität aus auch angezeigt, unter diesen Umständen die Person darauf aufmerksam zu machen, „dass etwas und wieviel für sie geschehen könne“ (3).

Zwei Wege standen hierzu offen. Der nächstliegende Gedanke war der, vom Damme aus den natürlichen Weg der Scheide zu bahnen, resp. die untere Partie der Scheide neu zu bilden und von hier aus die abnorme Einmündung des oberen Scheidenrudimentes in die Blase zu schliessen. Indessen, abgesehen von dem wechselnden Erfolge, mit dem die Bildung einer Scheide auf künstlichem Wege bisher ausgeführt wurde, fiel für unsere Entscheidung noch der Umstand ganz besonders in die Wagschale, dass auf eine ausserordentlich breite Strecke hin das Septum vesico- resp. urethro-rectale hätte gespalten werden müssen. Dabei war aber neben der Möglichkeit die Richtung zu verlassen und Nebenorgane zu verletzen, zu bedenken, dass in dem narbig degenerierten Gewebe ein dauerndes Offenhalten des neugebildeten Kanales, der voraussichtlich wegen seiner Länge nicht ganz mit Schleimhaut ausgekleidet werden konnte, grosse Schwierigkeiten gehabt hätte. Im unmittelbaren Anschluss hieran musste dann die abnorme Öffnung in der Blase geschlossen werden, eine Operation, deren Grundbedingung, die bequeme Freilegung der Fistel, wegen der Enge des neugebildeten Rohres voraussichtlich nicht erfüllt werden konnte. Dazu kam noch, dass eine breite Anfrischung und exakte Naht in dem Narbengewebe mindestens sehr schwierig und wegen der unbekannten Lage der Einmündungsstellen der Ureteren in die Blase möglicherweise bedenklich war.

Bei dieser Sachlage waren nur noch die verschiedenen von Trendelenburg (4), Bardenheuer (5), Fritsch (6), Schauta (7) u. a. angegebenen vesicalen, extraperitonealen resp. ventrovaginalen Operationsmethoden zur Freilegung und zur Naht der Fistel nach eventl. vorherigem Aufsuchen der Ureteren vom Abdomen aus übrig und erst in zweiter Linie wäre dann die Bildung einer Vagina in Frage gekommen.

Wir kamen jedoch nicht dazu, diesen Plan in die That umzusetzen, da die Patientin auf einen derartigen Vorschlag nicht eingehen wollte und die Klinik wieder verliess.

Digitized by Google

Neben diesen therapeutischen Überlegungen war der vorliegende Fall dazu angethan, auch noch in mancher anderen Richtung zum Nachdenken zu veranlassen. Wir sehen Conception eintreten bei einer Person, deren Genitalkanal zunächst in den uropoetischen Apparat und durch diesen erst nach aussen mündet. Bei dem vollständigen Fehlen des unteren Teiles der Vagina und der ziemlich grossen Weite des Harnabflussrohres ist die Annahme wohl berechtigt, dass die Schwängerung durch die den uropoetischen Apparat mit dem Genitalkanal verbindende Fistel zu stande gekommen ist. Es ist dies, soweit ich die Litteratur übersehe, der erste Fall, in dem mit Sicherheit eine Schwängerung auf diesem ungewöhnlichen Wege beobachtet worden ist.

Ein Analogon findet er nur in dem berühmten Louis'schen von Kussmaul (8) erwähnten Falle, in welchem die Menstruation per anum, wahrscheinlich durch Vermittlung einer Uterorektalfistel, stattfand und auch der Coitus auf demselben Wege vollzogen wurde. Es trat Schwängerung ein und Geburt durch den Mastdarm.

Es sind zwar mehrere Fälle beschrieben, in denen Schwängerung eintrat, nachdem bei Hystero- und Kolpokleisis nur noch eine ganz feine Öffnung zurückgeblieben war, ja sogar Fälle, bei denen die sorgfältigste wiederholte Untersuchung auch nicht die feinste zum Uterus führende Öffnung ausfindig machen konnte und trotz dieses zweifellosen Verschlusses, wie Jobert (9), Lane (10) und Menge (11) berichten, Schwangerschaft eintrat. Will man nicht nach dem Vorgange von Lane annehmen, dass trotzdem eine kapilläre Öffnung in dem supponierten Verschlusse des Genitalkanales vorhanden war, die die Spermatozoen passieren liess, so bleibt nichts anderes übrig als der Vermutung Raum zu geben, die ja an sich nichts Unwahrscheinliches hat, der Same sei auf dem Wege Urethra-Blase-Vagina in den Uterus gelangt, eine Annahme, der Menge (11) neuerdings wieder Ausdruck gegeben hat.

Dass hierbei ein Coitus per urethram stattfindet, ist nicht unbedingt nötig, wie ja in Wirklickkeit auch sichere Beobachtungen für die Thatsache vorliegen, dass das blosse Gegenspritzen des Samens gegen die Genitalien Befruchtung zur Folge haben kann — Lucina sine concubitu. —

Es wird also dasselbe Moment, das bei normalem Genitalkanal sine immissione penis das Eindringen der Spermatozoen in den Uterus ermöglicht, nämlich die Eigenbewegung der Samenzelle, bei verschlossenem Genitalkanal die Samenfäden in die Urethra und die

Digitized by Google

Blase wandern lassen. Treffen die Spermatozoen bei dieser Wanderung auf eine Kommunikation mit dem Genitalapparat, so ist die Möglichkeit einer Befruchtung gegeben.

Hierbei ist aber dem Einflusse des Urins auf die Bewegungsfähigkeit der Spermatozoen Rechnung zu tragen. Wie schon Kölliker (12) experimentell nachweisen konnte, heben alle Flüssigkeiten von einer gewissen Acidität die Bewegungen der Samenfäden auf und nach Hertwig (13) regen alkalische Lösungen in starker Verdünnung die Bewegung der Samenfäden an, Säuren dagegen, auch wenn sie sehr verdünnt sind, führen den Tod herbei. Diese Verhältnisse sind auch für alle tierischen Flüssigkeiten, speziell für den Urin massgebend. Nach den eingehenden Untersuchungen von Engelmann (14) kommt jedoch für die Frage der Beeinträchtigung der Bewegungsfähigkeit der Samenfäden durch den Urin sehr viel darauf an, wie stark sauer der Harn reagiert und wie lange die Einwirkung des Urins auf das Sperma dauert.

Wenn man nun bedenkt, dass ausser der Eigenbewegung der Samenzelle von vielen Seiten vor allem noch die Aspiration der Cervix als Kraft zur Fortbewegung des Samens angegeben worden ist, — eine nach Ahlfeld (15) nicht ohne weiteres haltbare Annahme — so wird wohl bis die Spermatozoen bei derartig missbildeten Genitalien in den Uterus gelangen der Kontakt des Harns mit dem Sperma nicht zu lange zu dauern brauchen. Ausserdem hebt die alkalische Reaktion des Uterusschleimes die Einwirkung des sauren Urins auf die Spermatozoen auf und es ist wohl denkbar, dass z. B. bei einer Kranken mit Kolpo- resp. Hysterokleisis auf diese Weise einmal eine Befruchtung zu stande kommt.

Etwas anders lagen in unserem Falle die Verhältnisse, da, wie wir aus dem Folgendem ersehen werden, das Sperma auf seinem ungewöhnlichen Wege zum Uterus mit dem Harne nicht notwendig in Berührung kommen musste.

Bezüglich der Erklärungen, die bisher für derartige Missbildungen herangezogen worden sind, muss es auffallen, dass in dem ersten dem unsrigen ähnlichen Falle, den B. v. Langenbeck (16) veröffentlichte, überhaupt kein Wort zur Erklärung des Befundes gesagt ist, obschon die Frage, wie eine solche Missbildung zu stande kommt, gerade diejenige ist, die sich am energischsten dem Untersucher aufdrängt. Es handelte sich bei v. Langenbeck (l. c.) um eine 21jährige, seit 3 Jahren steril verheiratete Frau, bei welcher wegen heftiger Menstruationsbeschwerden bei vollständigem Defekt

Digitized by Google

der Vagina die Exstirpation des gesunden Ovariums gemacht wurde. Patientin war regelmässig menstruiert, das Menstrualblut gelangte aus dem Uterus durch einen feinen Kanal in die Blase und von da durch die Urethra nach aussen. Vom ganzen inneren Genitalapparat war nur die rechtsseitige Uterushälfte mit rechtsseitigem Ligamentum latum und Ovarium vorhanden. Nach der Operation regelmässige schmerzlose Menstruation aus der Blase. Die Kohabitation wurde angeblich durch die für einen Finger bequem durchgängige Urethra ausgeführt.

Gerade diese ausserordentliche Weite der Urethra ist bei Defekt und rudimentärer Entwickelung der Scheide am meisten auffallend und obwohl die Scheide gerade das Organ ist, in welchem der mechanische Akt des Coitus sich vollzieht und man demnach vermuten sollte, dass mit dem Defekt der Scheide die Potestas coeundi und das denselben begleitende normale Gefühl fehlen müsste, so lehrt doch die Erfahrung, dass die mit einem natürlichen Begattungswege nicht bedachten Frauen des geschlechtlichen Umganges keineswegs zu entraten brauchen. Die Cohabitation wird bei ihnen häufig eben, wie auch in unserem Falle, durch die Urethra ausgeführt. Allerdings bezahlen manche dieser Frauen mit grossen Qualen den geschlechtlichen Genuss des Gatten, bis eine Immissio penis möglich ist. Diese Schmerzen bei dem Coitus und ein manchmal auftretendes Harnträufeln veranlassen auch oft die Frauen, ärztliche Hilfe aufzusuchen, bei welcher Gelegenheit sie dann erst zur vollen Klarheit über ihren Zustand kommen.

Kussmaul (8) machte schon auf zwei anatomische Verhältnisse aufmerksam, welche diesen falschen Weg der Cohabitation bahnen helfen. Einmal geht nach ihm bei mangelnder Scheide das Vestibulum vaginae nach oben unmittelbar in die Urethra über und der Penis trifft dann beim Coitus direkt auf das Orificum urethrae und ferner ist bei Mangel der Scheide die Mündung und das Lumen der Harnröhre überhaupt weiter. Unter Beziehung auf einen Fall, wo die Kohabitation per urethram mit Bestimmtheit auszuschliessen war, hält Strauch (17) mit Schröder dafür, dass die Weite und Dehnbarkeit der Urethra bedingt sein kann durch ein abnormes Weitbleiben des Teiles der Allantois, der sich später zur Harnröhre verengern soll. Man muss sich hierbei aber auch vergegenwärtigen, dass zum Zwecke der Masturbation in der Scheide sowohl wie in der Urethra allerhand Manipulationen vorgenommen werden, denen beim Mangel der Scheide die Urethra allein zum Opfer fallen wird.

Digitized by Google

Dass dann bei der Mannigfaltigkeit und der oft staunenswerten Grösse der zu diesen Manipulationen verwendeten Gegenstände die Urethra dilatiert wird, kann wohl jeder erfahrene Gynäkologe aus eigener Anschauung bestätigen.

In neuerer Zeit hat Simon (18) ein 16jähriges Mädchen beobachtet, das seit der Kindheit an Harnträufeln litt. Die Urethra war stark erweitert, Hymen und Introitus nicht vorhanden. Zwei fingerdicke Vaginae umgriffen die dem Rectum direkt aufliegende Blase beiderseits und mündeten in die Urethra und in jedem Scheidengewölbe fand sich eine Portio vaginalis, woran sich ein Uterus bicornis schloss. Der bis dahin meist gültigen Auffassung, dass die Erweiterung der Urethra in derartigen Fällen als Effekt der vergeblichen Cohabitationsversuche anzusehen sei, tritt Simon nicht bei, da es sich um eine Patientin „aus den besten Gesellschaftskreisen" handelte. Mit Amann, der in der Diskussion über diesen Fall die Ansicht äusserte, dass die bedeutende Weite der Urethra auf ein Stehenbleiben in der Entwickelung der Urethra, der Allantois und des Sinus urogenitalis zurückzuführen sei, erklärt Simon (19) die Erweiterung so, dass durch das Herunterwachsen der Vagina und das Empordrängen der Urethra die Verengerung derselben herbeigeführt wird, dass aber, wenn dieses Dazwischentreten der Vagina (Hemmungsmissbildung) ausbleibt, auch die Verengerung der Urethra nicht zu stande kommt.

Diese Erklärungsversuche greifen nun zum Teil schon auf das Gebiet der Entwickelungsgeschichte über und es scheint in der That, wie Keibel (20) sehr richtig hervorhebt, sowohl für die Missbildungen der ableitenden Wege des Urogenitalapparates im allgemeinen, als auch für solche Missbildungen, die in einer Form auftreten, welche einem regelmässig zu durchlaufenden Embryonalstadium entspricht, der Hinweis darauf angebracht, dass das richtige Verständnis dieser Missbildungen nur durch die normale Entwickelungsgeschichte gegeben werden kann.

Betrachten wir von diesem Standpunkte aus die in unserem Falle vorliegende Missbildung, so wird die Erklärung leicht sein.

Es genügt wohl, hier die neueren allgemein anerkannten zusammenfassenden Abhandlungen über diesen Gegenstand aus der in den beiden letzten Jahrzehnten reichlich erschienenen Litteratur herauszugreifen.

Bekanntlich münden nach Nagel (21) schon bei menschlichen Embryonen von 8—13 mm Länge in die hintere Wand des Allan-

Digitized by Google

toisganges die Wolff'schen Gänge, wodurch ersterer in eine untere Hälfte, den Canalis urogenitalis und einen oberen Abschnitt geteilt wird, der der Harnblase entspricht. In den unteren Abschnitt des Wolff'schen Ganges resp. mit demselben mündet um diese Zeit jederseits der Nierengang, der spätere Ureter, in den Allantoisgang. Nachdem sich dann in der weiteren Entwickelung die Ureteren vollkommen von den Wolff'schen Gängen getrennt haben und noch in gleicher Höhe in den Allantoisgang, die Ureteren nach aussen, münden, beginnt die Entwickelung der Harnblase (bei Embryonen von 12—13 mm Körperlänge), indem die oberhalb der Einmündung der Ureteren gelegene Strecke des Allantoisganges sich spindelförmig erweitert. Hierbei rücken die Ausmündungen der Ureteren in die Höhe. Der obere Teil des Allantoisganges, der nicht zur Anlage der Blase verwendet wird, obliteriert allmählich und bildet den Urachus, während durch unverhältnismässig starkes Wachstum des zwischen den Ausmündungsstellen der Ureteren und der Wolff'schen Gänge gelegenen Stückes des Allantoisganges die Entfernung zwischen diesen beiden Punkten unter Anlage des Trigonum Lieutaudii immer grösser wird, so dass jetzt die Ureteren in die Harnblase und die Wolff'schen Gänge in den Canalis urogenitalis münden (bei Embryonen von 12—25 mm Körperlänge).

Alsbald erreichen die Müller'schen Gänge bei ihrem unter Bildung des „Geschlechtsstranges" entlang den Wolff'schen Gängen nach abwärts gerichteten Wachstum den Canalis urogenitalis (bei Embryonen von 25—30 mm Körperlänge). Es münden also jetzt 4 Gänge in den Canalis urogenitalis. Die beiden Wolff'schen und in gleicher Höhe nach innen von diesen die beiden Müller'schen Gänge am „Müller'schen Hügel". Von jetzt ab obliterieren die Wolff'schen Gänge beim Weibe und bilden sich mehr und mehr zurück bis auf die Reste neben dem Uterus und im Ligamentum latum. Es bleiben bei weiblichen Embryonen von 4 cm Länge nur noch die Mündungen der Müller'schen Gänge in den Canalis urogenitalis übrig. Indem dann aus den an ihrer untersten Spitze vereinigten Müller'schen Gängen unter Verkürzung des Canalis urogenitalis zum Sinus urogenitalis resp. zum Vestibulum sich die Vagina bildet, schreitet die Ausbildung des Septum urethro-vaginale und damit der Harnröhre nach dem Boden der Kloakengrube zu fort, bis in diese 3 Kanalsysteme: der Darm, der Genitalkanal und die Harnwege münden. Den Verhältnissen beim Erwachsenen entsprechend, liegt der erstere resp. sein Ende, der Anus, am weitesten nach hinten. Nach vorne davon

Digitized by Google

hat sich unterdessen durch Zusammenwachsen der Seitenwände der Kloakengrube in ihrem hinteren Abschnitte der Damm gebildet, so dass die Verhältnisse beim weiblichen Embryo von etwa 17 cm Rumpflänge im wesentlichen denen des erwachsenen Weibes entsprechen.

Eine sehr eifrige und eingehende Bearbeitung haben diese Entwickelungsvorgänge durch Keibel (20) gefunden, der an der Hand einer selten vollständigen Reihe von Entwickelungsstufen bei menschlichen Embryonen die Resultate seiner Untersuchungen zum grossen Teil durch plastische Rekonstruktionen uns veranschaulicht hat.

Er konnte nachweisen, dass beim Menschen die Wolff'schen Gänge zunächst in der Nähe der Aftermembran in die Kloake einmünden. Durch verhältnismässig schnelles Wachstum des Wandstückes zwischen Kloakenmembran und Mündung der Wolff'schen Gänge entfernen sich letztere von ersterer und durch das Herabsteigen der frontalen Scheidewand wird der Kloakenteil, in den die Wolff'schen Gänge münden, unter Zuteilung der letzteren zu dem ventralen Abschnitt in eine ventrale und eine dorsale Hälfte getrennt, es wird ein primitiver Damm, d. h. eine Scheidung von Harnblasenanlage und Sinus urogenitalis einerseits und Darm andererseits gebildet. Beim Embryo im Alter von ca. 33 Tagen ist nach Keibel das letzte Ende der Wolff'schen Gänge eben in das Grenzgebiet von Harnblasen- und Urogenitalsinusanlage aufgenommen, welch letztere sich im Alter von 36—37 Tagen nach aussen öffnet. Eine Abgrenzung zwischen Harnblase und Sinus urogenitalis ist jetzt noch nicht vorhanden und in deren Grenzgebiet münden die Wolff'schen Gänge und lateral und etwas höher als diese die Ureteren, welche sich ursprünglich indirekt durch das Endstück der Wolff'schen Gänge in den noch nicht in Harnblase und Sinus urogenitalis geteilten ventralen Hohlraum der Kloake öffneten.

Nachdem durch diese Trennung der Ureteren von den Wolff'schen Gängen eine Verlagerung der letzteren auf die dorsale Blasenwand stattgefunden hat, beginnen durch verhältnismässig schnelles Wachstum des Wandstückes zwischen Einmündung von Wolff'schen Gängen und Ureteren letztere in die Höhe zu rücken.

Bei einem Embryo von 25 mm Nackenlänge, $8^1/_4$—9 Wochen alt, konnte Keibel dann weiterhin auf Grund von Serienschnitten eine Profilkonstruktion herstellen, auf der die Mündung der Ureteren weit cranial von der der Wolff'schen Gänge liegt. Die Müller'schen Gänge haben auf ihrem Wege entlang den Wolff'schen Gängen den

Digitized by Google

Sinus urogenitalis unter Vorwölbung der dorsalen Wand desselben (Müller'scher Hügel) erreicht. Als besonders wichtig ist in diesem Stadium hervorzuheben, dass die Harnröhrenanlage gegen die Anlage der Blase durch eine schwache aber ziemlich deutliche Einschnürung abgesetzt ist. Ausserdem ist jetzt zu sehen, wie sich die Müller'schen Gänge caudal im Geschlechtsstrange zwischen die Wolff'schen Gänge einfügen und dort miteinander zu verschmelzen beginnen. Das Trigonum vesicae, dessen Basis durch die Verbindungslinie der Einmündungsstellen der Ureteren in die Blase gegeben ist und dessen Spitze sich caudalwärts gegen die Grenze von Harnblase und Harnröhre verliert, ist deutlich ausgebildet. Unterhalb der Stelle, wo die Müller'schen Gänge sich medial zwischen die Wolff'schen Gänge legen und mit einander verschmelzen, trennen sie sich wieder, um von neuem mit einander zu verschmelzen und begeben sich in die ventrale Vorwölbung der hinteren Wand des Sinus urogenitalis, ohne jedoch in diesem Stadium schon frei in den letzteren zu münden. Diese Vorwölbung, der Müller'sche Hügel, bildet die untere Grenze der primitiven Urethra und entspricht beim Manne dem Colliculus seminalis, beim Weibe dem Hymen. Die Urethra des Weibes entspricht also dieser Urethra im engeren Sinne und der Sinus urogenitalis bleibt beim Weibe als Vestibulum vaginae erhalten, nachdem die vereinigten Müller'schen Gänge unter Bildung des Septum urethro-vaginale und Verkürzung des Sinus urogenitalis nach abwärts gewachsen sind.

Ohne mich näher auf die Erörterung der von Keibel in seiner Arbeit erwähnten Streitfragen einzulassen, inwiefern sich die Kloake nach ihrer Aufteilung einerseits an der Bildung von Harnblase, primitiver Harnröhre und Sinus urogenitalis, andererseits an der Bildung des Rectums beteiligt, möchte ich hierüber nur erwähnen, dass, wenn die frontale Scheidewand, welche die Kloake in einen ventralen und einen dorsalen Abschnitt teilt, die Kloakenmembran erreicht, damit der primitive Damm gebildet ist. Erst durch die dann folgende Bildung des definitiven Dammes erfolgt die vollständige Trennung der Kloake.

Auf Grund dieser entwickelungsgeschichtlichen Thatsachen dürfte es jetzt keinem Zweifel mehr unterliegen, dass bei unserer Patientin eine Hemmungsmissbildung des Urogenitalapparates vorliegt, welche einem regelmässig zu durchlaufenden Embryonalstadium entspricht. Nagel (21) würde das Zustandekommen dieser Missbildung etwa in die fünfte, Keibel etwa in die neunte bis zehnte Woche des

Digitized by Google

Embryonallebens verlegen. Über die Frage, wie die Missbildung zu stande gekommen ist, lässt sich etwas Bestimmtes nicht aussagen.

Doch scheint es nach obigem nicht richtig zu sein, in solchen und ähnlichen Fällen von einer angeborenen Weite der Urethra, von einem Coitus per urethram u. s. w. zu reden, da thatsächlich der Teil, der hierbei zunächst in Betracht kommt, nicht die Urethra, sondern der Sinus resp. Canalis urogenitalis ist. Die Urethra ist vielmehr auf ihre primitive Anlage beschränkt und beginnt erst dort, wo der Genitalapparat in den uropoetischen Apparat mündet, in unserem Falle also ca. 2 cm oberhalb des Introitus.

Litteratur.

1. Thomae Bartholini, De insolitis partus humani viis dissertatio nova. Hafniae, CIↃIↃCLXIV.

2. W. A. Freund, Kurze Geschichte der Urinfisteln des Weibes nebst Beschreibung einer Harnleiter-Gebärmutterfistel. Klin. Beiträge z. Gynaekologie von Betschler u. Freund. Heft 1. 1862.

3. Schlesinger, Über Kolpoplast. bei angeb. Mangel der Vagina. Wiener med. Blätter X. 1887. 8. 9.

4. Trendelenburg, Über Blasenscheidenfisteloperationen und über Beckenhochlagerung bei Operationen in der Bauchhöhle. Volkmanns Sammlung klin. Vorträge No. 355.

Derselbe, Zur Operation der Blasenscheidenfisteln von der Blase aus. Deutsche mediz. Wochenschrift 1892 Bd. XVIII, pag. 518.

5. Bardenheuer, Verschluss grosser Vesico-vaginalfisteln durch Transplantation der Blasenwand. Deutsche mediz. Wochenschr. 1891, pag. 1348 und Archiv f. klin. Chirurgie Bd. XI, pag. 362.

Derselbe, Die Laparotomie vom suprasymphysären Querschnitt aus. Gesellsch. f. Geburtshilfe und Gynaekolog. zu Köln. Sitzung v. 7. Juli 1892. Ref. im Centralblatt f. Gynaekologie 1892, pag. 734.

6. Fritsch, Über ventro-vaginale Fisteloperationen. Centralbl. f. Gynäkolog. Bd. XVIII. pag. 1033.

7. Schauta, Über die Operation fixierter Blasenscheidenfisteln. Monatsschrift f. Geburtsh. und Gynaekolog. Bd. I. pag. 8.

Derselbe, Offizielles Protokoll der geburtshilfl.-gynaekolog. Gesellschaft in Wien. Sitzung v. 13. Juni 1893. Centralbl. f. Gynaekolog. 1893, pag. 1023.

8. Kussmaul, Von dem Mangel, der Verkümmerung und der Verdoppelung der Gebärmutter etc. Würzburg 1859.

9. Jobert, Gazette des hôspitaux 1853, pag. 344 und 1856, pag. 469.

10. R. Lane, Lancet 1864, pag. 207, citiert bei Neugebauer; Archiv f. Gynaekolog. 1888, pag. 270 u. ff.

Digitized by Google

11. Menge, Schwangerschaft und Geburt nach Hysterokolpokleisis; Centralbl. f. Gynaekolog. 1900, No. 13.

12. Kölliker, Physiolog. Studien über die Samenflüssigkeit; Zeitschr. f. wissenschaftl. Zoologie 1856.

13. Hertwig, Lehrbuch der Entwickelungsgeschichte des Menschen und der Wirbeltiere. III. Aufl. 1890.

14. Engelmann, Über die Flimmerbewegung. Jenaische Zeitschr. f. Medizin und Naturwissenschaft 1868.

15. Ahlfeld, Lehrbuch d. Geburtshilfe II. Aufl. 1898.

16. B. v. Langenbeck, Vorstellung einer mit defectus vaginae behafteten Frau, bei welcher die Exstirpatio ovarii ausgeführt wurde. Verhandl. der deutsch. Gesellsch. f. Chirurgie. Berlin, achter Kongress 1879.

17. Strauch, Zur Kastration wegen funktionierender Ovarien bei rudimentärer Entwickelung der Müllerschen Gänge. Zeitschr. f. Geburtsh. u. Gynäkologie Bd. XV 1888.

18. Simon, Centralbl. f. Gynäkolog. 1893, S. 952.

19. Derselbe, Centralbl. f. Gynäkolog. 1894, S. 1315.

20. Keibel, Zur Entwickelungsgeschichte des menschlichen Urogenitalapparates. Archiv für Anatomie u. Physiologie. Anatomische Abteilung 1896.

21. Nagel, Handbuch der Anatomie des Menschen. Herausgegeben von K. v. Bardeleben. II. Teil, Abteilung I. Die weiblichen Geschlechtsorgane.

Digitized by Google

Aus der Frauenklinik der Universität in Kiel.

Über eine neue Methode der Cervix-Verkürzung mit Erhaltung der Vaginalportion.

Von

Dr. H. Fuchs.

Assistenzarzt der Klinik.

Gegenüber dem stetig anwachsenden Beobachtungsmaterial über das Verhalten des kreissenden Uterus nach lageverbessernden Operationen ist das Kapitel über Schwangerschaft und Geburt nach operativer Verkürzung der Cervix bisher nur wenig bearbeitet worden.

Die Gründe liegen zum Teil im Material selbst, das ja eine grosse Anzahl bejahrterer Prolaps-Kranker enthält, die über die Grenze der Konzeptionsfähigkeit hinaus sind und eine andere Gruppe, bei denen Residuen endometritischer und metritischer Zustände das Eintreten einer Schwangerschaft verhindern.

Eine nicht geringe Anzahl von Fällen mag als unbeobachteter Abort verlaufen. Und wenn von dem übrig bleibenden Prozentsatz über Schwangerschaft und Geburt nur spärliche Erfahrungen vorliegen, so mag das seine Erklärung finden in der Mühsal, die es verursacht, über entlassene Patienten nach Jahr und Tag Recherchen anzustellen. Dies gilt namentlich von dem Material grossstädtischer Kliniken, die ja zuerst berufen wären, über die obenerwähnte Frage auf Grund grösserer Beobachtungsreihen Aufschluss zu geben.

Die Arbeiten von Möricke (7) und von Cohn (10) über die Erfolge der Portioamputationen bez. Prolapsoperationen befassen sich mit diesem Gegenstande nicht, C. Jacobi Müller (1), der über 450 Fälle aus der Martinschen Klinik verfügt, weiss nur über 26 beobachtete Geburten (nach vorhergegangener Amputatio colli) zu berichten. Ausser verlangsamten Eröffnungsperioden registriert er

Digitized by Google

keine ernsteren Störungen bis auf einen Fall, in dem die rigide Beschaffenheit des neugebildeten Muttermundes Incisionen nötig machte, die erst den weiteren Fortschritt der Geburt (im sechsten Monat) ermöglichten.

Da gerade klinische Beobachtungen über derartige Dystokieen selten zu sein scheinen, sei es gestattet, einen besonders prägnanten Fall aus unserer Klinik hier einzufügen.

I.-Nr. 10341 und 10724. Fr. Chr. B. 41 J. VII para. Letzter Partus vor 5 Jahren; vor 2 Monaten Abort in der 8. Woche. Schon seit 10 Jahren leidet Pat. an Prolaps, der sich zuerst mit Ringen, dann nur noch mit T-Binde zurückhalten lässt. Seit dem Abort Verschlimmerung der Beschwerden.

Stat. praes: Bei leichtem Drängen Prolaps beider Scheidenwände. Portio hypertrophisch, auf derselben eine ca. $1^1/_2$ cm breite ulcerierte Fläche. Supravaginaler Teil des Collum erheblich verdickt und induriert, doch nach oben konisch sich verjüngend. Das Corpus uteri liegt noch innerhalb des Beckens von annähernd normaler, der Cervix gegenüber geringer Grösse. Sondenlänge des Uterus 13 cm. 12. II. 83. Abschabung der geschwürigen Fläche mit dem scharfen Löffel.

24. II. 83. Die Cervix wird 6 cm oberhalb des äusseren Muttermundes quer amputiert, das Uteruslumen in der üblichen Weise mit den Vaginalwundrändern vereinigt. Kolporrhaphia anterior. Kolpoperineorrhaphie.

17. III. 83. Befund bei der Entlassung:

Dammwunde in den unteren 2 Dritteln p. p. geheilt, oben oberflächlich auseinander gewichen; 1 cm oberhalb der hinteren Kommissur eine für Uterussonde durchgängige Scheidendammfistel, in die flache Dammwunde ausmündend. Die Wunde der hinteren Scheidenwand im unteren Teile einige cm weit auseinander gewichen, in den tieferen Schichten vereinigt, so dass noch ein breites Septum recto-vaginale bei dichtem Anschluss der hinteren an die vordere Vaginalwand besteht. Die vordere Vaginalwand und der Scheidengrund ohne schädliche Zerrung der Dammwunde nicht zu besichtigen.

10 Monate später koncipiert die 42jährige Frau. L. M. Mitte Jan. 1894. Gutes Befinden in der Schwangerschaft, keine Senkungsbeschwerden.

23. VII. 94. Nach körperlicher Anstrengung Abfluss des Fruchtwassers. Pat. lässt sich in die Klinik aufnehmen.

Status: Fundus 3 Finger breit über dem Nabel. Uterus noch mässig Wasser enthaltend. Innerlich: Die in der Mitte der vorderen Vaginalwand längs verlaufende Scheidennarbe endet in eine halbmondförmige quergestellte Falte mit scharfem narbigen Rande. Dieselbe begrenzt mit einem hinteren stumpfen und flachen Vorsprung zusammen eine reichlich zehnpfennigstückgrosse Öffnung (äuss. Muttermund), die in einen kuppelförmigen Recessus von geringer Tiefe führt, welcher allseitig von normalem Gewebe begrenzt erscheint. Ein Ausgang aus diesem nach oben ist nicht zu fühlen. Über dem Grunde desselben fühlt man durch eine dünne Gewebsschicht hindurch kleine Fruchtteile.

25. VII. Nachmittags beginnen Wehen, welche die Nacht über anhalten, gegen Morgen aber wieder nachlassen.

Digitized by Google

26. VII. Morgens Kreissende sehr ermattet. Temp. 39,0. Puls 120. Morphium 0,015.

20 h. Inn. Unters.: Mm. für 1 F. bequem durchgängig, man fühlt den Kopf und hinter demselben eine Hand vorliegen. R und RV sind die Muttermundsränder hart und derbnarbig, scheinen dagegen L und H nachgiebiger zu sein.

22 h. 15. Mm. kaum einmarkstückgross, weit nach hinten. Der Kopf drückt mehr auf das vordere Scheidengewölbe als auf den Muttermund.

27. VII. 2 h. Temperatur gesunken, ebenso die Pulsfrequenz. Mm. etwas weiter. Die Ränder haben sich H und L sehr erweicht und zugeschärft, V und R ist nach wie vor ein harter derber Narbenrand zu fühlen. Die Wehen kommen häufig, sind aber kurzdauernd und nicht sehr kräftig. Linke Seitenlage.

4 h. Mm. hat sich nach hinten mehr ausgedehnt, so dass er eine schlüssellochförmige Gestalt zeigt. Mit 2 Fingern ist er gerade zu passieren Ein Segment des Kopfes liegt vor, daneben die Hand. Die grosse Fontanelle steht R etwas tief. Pfeilnaht quer. Vorderes Scheitelbein deprimiert. Uterus überall druckempfindlich.

8 h. In der letzten Stunde etwas kräftigere Wehen. Über dem ganzen Uterus langsamer Fötalpuls zu hören (gegen 90 i. d. Minute).

Innerl: Mm. gut fünfmarkstückgross. Aus demselben ragt R. ein Fuss heraus, neben dem Kopf vorliegend. Grosse Fontanelle etwas nach R von der Mitte des Mm. Letzterer jetzt kreisförmig; der narbige vordere und rechte Rand desselben unnachgiebig wie zuvor, L und H der Rand dehnbar.

8 h. 30. Narkose. Perforation mit Smelliescher Schere nahe der grossen Fontanelle in der Pfeilnaht. Bei Extraktionsversuch mit Boer'scher Knochenzange reisst ein Stirn- oder Scheitelbeinwinkel mit zugehörender Kopfschwarte ab. Bei mässig kräftigem Zuge an dem vorliegenden R Fuss (um den Steiss herabzubringen) reisst dieser mit der Haut des ganzen Unterschenkels ab. Kranioklast nach R. H. eingelegt. Unter schonendem Zuge tritt ein grosser Teil des Schädels aus, während die vordere Vaginalwand stark nach abwärts gezerrt und der vordere Muttermundsrand nahe dem Introitus sichtbar wird. Schliesslich reisst der Kranioklast mit einem Teile des Scheitelbeins aus. Einige Fragmente des zertrümmerten Scheitelbeins werden entfernt, dann der Kranioklast von neuem nach der Stirn hin angelegt. Kopf jetzt unter Mitwirkung einiger durch Massage hervorgerufener Wehen leicht entwickelt. Der Rumpf folgt beinahe spontan. Die Hand liegt dicht am Kinn.

9 h. 15′ Placenta exprimiert. Dieselbe ist ziemlich gross, vollständig, die Eihäute vorhanden. Das Amnion placentale etwas trübe. Die Decidua nur in einer ca. 3 Finger breiten Zone nächst dem Placentarrande vorhanden, hier dick und von gelblicher Färbung, auf dem übrigen Chorion vollständig defekt.

Am Muttermund ist kein Einriss vorhanden. Die hintere Vaginalwand nahe dem Introitus oberflächlich geschunden, sonst keine Verletzungen nachweisbar.

Wochenbett verläuft normal.

Entlassungsbefund (inn. Unters.): Uterus gut involviert, keine Portio fühlbar, statt dessen mehrere derbe Knoten, die in der Mitte eine kleine Öffnung lassen, in die man die Fingerkuppe gerade hineinlegen kann.

Digitized by Google

Gerade in Fällen von vorzeitiger Unterbrechung der Schwangerschaft bei narbiger Beschaffenheit des Muttermundes wird die pathologische Bedeutung dieser Komplikation durch die noch mangelhaft ausgebildete natürliche Erweichung der Geburtswege gesteigert und selbst wenn die Öffnung zur Vornahme einer entbindenden Operation gross genug geworden, ergeben sich, wie aus unserem Geburtsverlaufe ersichtlich, leicht neue Schwierigkeiten in der geringen Widerstandsfähigkeit der fötalen Gewebe gegen manuellen oder instrumentellen Zug (Abreissen des fötalen Fusses beim Wendungsversuch, der Schädelknochen bei der Kranioklasie).

Des weiteren aber lehrt unser Fall, wie man das Grenzalter der Konzeptionsfähigkeit nicht hoch genug hinaufsetzen kann, wenn es sich um Ausführung chirurgischer Eingriffe am Collum uteri handelt.

Weitere Nachrichten über Schwangerschaft und Geburt nach Collum-Amputationen stammen namentlich aus den Kreisen französischer Geburtshelfer, welche dieses Thema des Öfteren zur Diskussion brachten. (Comptes rendues de la Société de gynécologie, d'obstétrique et de pädiatrie de Paris. G. Steinheil 1899.) Champétcer de Ribes, Segond, Porak Lepage sahen sichere Fälle von Dystokie infolge des sich nicht retrahierenden Narbenringes auch nach primärer Wundheilung.

Bouilly (Sitzung vom 31. März 1899) kann nur 2 Fälle von Gravidität nach Collum-Operationen beibringen, glaubt aber, dass gut ausgeführte Operationen mit primärer Verheilung für alle Fälle gute Resultate geben. Immerhin will auch er bei jüngeren Frauen die Operation nur in Ausnahmefällen ausgeführt wissen.

Pinard (2) beobachtete bei 11 Frauen, denen die Portio amputiert war, 16 Geburten, von denen 5 rechtzeitig, 11 vorzeitig (6 Frühgeburten, 5 Aborte) eintraten. Er erwähnt als bei der Geburt eingetretene Komplikationen: Verzögerung der Eröffnungsperiode, vorzeitigen Blasensprung, Absterben des Kindes intra partum, Querlage und führt dieselben auf narbige Rigidität des Muttermundes zurück. Zugleich mit der Mitteilung dieser Thatsachen bringt er einen Fall zur Sprache von tödlich verlaufener subperitonealer Uterus-Ruptur bei einer 41jährigen VIp., bei welcher vor der letzten Gravidität eine Amputatio colli nach Schroeder ausgeführt worden war.

Einen weiteren Beitrag liefert Audebert (3) mit einer Serie von 24 Beobachtungen der Schwangerschaft und Geburt nach vorausgegangener Amputatio colli (meist nach Schroeder und Simon-

Digitized by Google

Markwald). Hiervon entfallen nicht weniger als 19 auf Früh- und Fehlgeburten bez. Aborte und nur 5 auf rechtzeitige Partus.

Bei den Aborten fiel 2mal die narbige Beschaffenheit des Muttermundes auf, die 1mal die digitale Ausräumung sehr erschwerte, 1mal nach instrumenteller Erweiterung (Hegar) zu doppeltem Kommissur-Riss Veranlassung gab.

Die 15 Geburten (Frühgeburten und rechtzeitige) standen bis auf 5 sämtlich unter dem Zeichen des vorzeitigen Blasensprunges. Fünfmal trat die Starrheit des narbigen Muttermundes so erschwerend in die Erscheinung, dass daraus ernste Störungen des Geburtsverlaufs resultierten. Schwierige und erfolglose Hystereurysen, Incisionen in den Narbenring, zerkleinernde Operationen (3mal) figurieren in den ausführlich von Audebert wiedergegebenen Geburts-Protokollen.

Bei den Darstellungen Audeberts konnte ich mich des Eindruckes einer etwas tendenziösen Verwertung der Thatsachen nicht erwehren. Dies sei namentlich bezüglich des ursächlichen Zusammenhanges der aufgeführten Aborte mit der vorhergegangenen Collumamputation betont. Audebert, der ohne Erklärungsversuch diesen Kausalnexus für erwiesen hält, vergisst, dass es sich hier in den meisten Fällen auch um Erkrankungen des Endometriums handelte, die nach chirurgischer Beseitigung der Folgezustände am Collum weiter bestehen und Veranlassung zur Unterbrechung der Schwangerschaft geben konnten.

Immerhin bleiben seine Beobachtungen über Dystokie bemerkenswert und rechtfertigen eine gewisse Reserve in der Anzeigestellung zur (völligen oder teilweisen) Absetzung des Gebärmutterhalses, die auch ihren Ausdruck fand in einer von der Pariser Gesellschaft für Geburtshilfe und Gynaekologie einstimmig angenommenen Resolution, etwa dahin lautend, dass die Resektion des Collum, gleichviel nach welcher Methode, nur bei ganz strikten Indikationen ausgeführt werden solle, da die „unter ungünstigen Verhältnissen" ausgeführten Operationen zu schweren Komplikationen bei etwa folgenden Entbindungen führen könnten. (2)

„Die ungünstigen Verhältnisse" aber entstehen eben — die einfache Technik wie die Asepsis als selbstverständlich vorausgesetzt — durch die Natur des Eingriffs an sich.

Eine gewisse Prädisposition zu gröberen Störungen im Wundheilungsverlauf, die ja gewiss nicht eben häufig sind, liegt schon in der Inkongruenz der zur Vereinigung gebrachten Wundränder, kleine Buchten und Falten bleiben namentlich bei der Amputatio cervicis

Digitized by Google

alta immer bestehen, so dass eine prima intentio auf der ganzen Linie wohl nie rein entstehen kann.

Bei den bisher bekannten Methoden der Cervixkürzung, die sämtlich mit der Vereinigung von Scheidengewebe mit Cervixgewebe abschliessen, ist eben der Endeffekt die Entstehung eines fibromuskulären Narbenringes, der bei dichterer Entwickelung die Bedeutung einer Striktur unter der Geburt gewinnen muss.

Hinzukommt ein weiterer Umstand, der bei der Berücksichtigung etwa noch zu erwartender Geburten ins Gewicht fallen muss: es ist der Fortfall der Portio vaginalis oder doch eine weitgehende Verletzung ihrer anatomischen Integrität. An diese aber ist ein glatter Verlauf der Eröffnungsperiode mehr weniger gebunden.

Die Frage, welche Rolle die Portio vaginalis für das Verstreichen des Muttermundes spielt, scheint mir am glücklichsten gelöst durch Werth's und Grusdew's „Untersuchungen über die Entwickelung und Morphologie der menschlichen Uterusmuskulatur".[1])

Bezüglich der Architektonik des unteren Cervixabschnittes ergaben diese Untersuchungen, dass die äussere Längsmuskelschicht von den oberen Abschnitten der Cervix her sich in ununterbrochenen Zügen bis auf die Scheidengewölbe fortpflanzt, dabei auf ihrem Wege „knieförmig in die Substanz der Portio einspringend." (Vergl. l. cit. Tafel XX, Fig. 12) Im Verlaufe der Wehenthätigkeit wird der Zug dieses Bündels, das am „Knie" sein Punctum fixum hat, das Verstreichen des Muttermundes zur Folge haben.

Wenn Dührssen (5) die Verteilung des elastischen Gewebes an der Portio für ein besonders wichtiges Moment bei der Entfaltung derselben anspricht, indem deren äussere an elastischen Fasern reiche Schicht auf die Scheidengewölbe, deren innere mehr muskulöse Schicht ins untere Uterussegment vermittelst des Zuges von oben und des Drucks der Fruchtblase (bez. des vorliegenden Teiles) übergeht, so ist dies m. E. nur als ein Adjuvans des mechanischen Vorganges zu erachten, der befriedigend zu erklären ist nur durch das erwähnte Verhalten der Muskulatur am unteren Cervixabschnitt.

Wenn man nun jene Schwierigkeit in der Gewährleistung der prima reunio, sowie die ungünstige Lage der Narbe nach Portioamputationen und die gewiss nicht durchgängig günstigen geburtshilflichen Erfahrungen berücksichtigt, wenn man ferner der histologischen Wertigkeit der Vaginalportion für den Geburtsakt gerecht

[1]) Archiv f. Gynaek. Bd. 55.

Digitized by Google

werden will, so ist (für bestimmte Fälle) die Bedürfnisfrage nach einem Operationsverfahren zu bejahen, welches eine ausgiebige Verkürzung der Cervix ermöglicht, ohne die Integrität des Scheidenteils aufs Spiel zu setzen.

Gerne folgte ich daher der Anregung von Herrn Geheimrat Werth, eine von ihm erdachte Operationsmethode hier mitzuteilen, die den erwähnten Endzweck im Auge hat.

Der Verlauf der Operation, die wir als Resectio cervicis supravaginalis bezeichnen wollen, gestaltet sich etwa folgendermassen:

Die Portio vaginalis wird nach beiden Seiten bis zum Ansatz der Scheidengewölbe quer gespalten. Darauf werden vordere und hintere Muttermundslippe von der Innenfläche her dicht über dem Niveau des Scheidenansatzes quer durchtrennt, so dass beide Lippen mit der Vagina in Verbindung bleiben. Der Cervix-Querschnitt wird mit der Zange gefasst und darauf je nach Lage der Verhältnisse ein mehr weniger langes Stück der Portio supravaginalis teils stumpf, teils mit dem Messer ausgelöst, wobei letzteres sich möglichst dicht an die äusseren Schichten der Muscularis hält, um Verletzungen grösserer Gefässzweige zu vermeiden. Etwas vor der oberen Grenze der Auslösung wird nun das mobilisierte Cervixstück quer amputiert. Die parametranen Wundtaschen werden mit versenkten Catgutsuturen umstochen. Es folgt die Vereinigung der vorderen und hinteren Muttermundslippe mit dem centralen Cervixstumpf durch sagittal verlaufende Nähte, welche von der Innenfläche der Muttermundslippe aus unter dem Grunde der supravaginalen Wunde durch die Cervixschleimhaut des Stumpfes geführt werden. Den Schluss bildet die Vereinigung der seitlichen Partieen der Wunde.

Bei vorsichtiger Auslösung des Cervixstückes sind die notwendig werdenden arterielien Unterbindungen meist nur gering. Nicht nur um dies zu erreichen, sondern auch um das untere Parametrium, welches ja der Infektion besonders günstigen Boden bietet, nicht in weiterer Ausdehnung zu verletzen, wird man, wie schon erwähnt, besonders darauf Bedacht nehmen müssen, sich bei der Auslösung streng an die seitlichen Cervixgrenzen zu halten. So wird nach Verkleinerung der paracervikalen Wundtaschen mittelst versenkter Catgut-Nähte und exakter Vereinigung der Cervix-Querschnitte, die Operation um so günstigere Aussichten auf prima intentio eröffnen, als sich die Wundheilung auf einem von der Vagina abgesonderten relativ keimarmen Gebiete abspielt. Gesteigert werden die Aussichten des weiteren durch die Vereinigung fast kongruenter

Digitized by Google

Wundflächen und -Ränder und durch die Erfahrung, dass Wunden der glatten Muskulatur — wie von Kaiserschnitts-Uteris her bekannt — von allen Geweben die geringste Tendenz zu gröberer Narbenbildung zeigen.

Der Hauptvorzug unseres Verfahrens beruht indes in der Vermeidung des Narbenringes am äusseren Muttermund, indem nach der beschriebenen Vereinigung der Cervixquerschnitte eine vorwiegend in der Cervixwand gelegene Narbenlamelle resultiert, die bei etwa folgender Geburt der Entfaltung der Cervix Hindernisse nicht bereiten kann.

Das Anwendungsgebiet der Operation ist, wie aus dem mitgeteilten Tenor derselben ersichtlich, naturgemäss ein beschränktes. Von vornherein scheiden alle diejenigen Fälle aus, in denen Erkrankungen des Follikel- oder Drüsenapparates einen chirurgischen Eingriff am infravaginalen Teile der Cervix wünschenswert erscheinen lassen. Bei Prolaps-Kranken nahe oder jenseits der Menopause wird eine erforderliche Verkürzung oder Absetzung des Collum nach den bisher üblichen Methoden, die technisch müheloser sind, weiter auszuführen sein.

So bleiben für die Resectio cervicis supravaginalis nur folgende Kategorieen übrig:

I. Die primären Cervixhypertrophieen (Elongationen), die als Formfehler des Uterus in der bekannten Gestalt auftreten.

II. Die sekundären, den Scheiden- und Uterusvorfall begleitenden Cervixhypertrophieen noch zeugungsfähiger Individuen.

III. Die in der Schwangerschaft auftretenden Hypertrophieen des Collum uteri.

Zur Gruppe III sei bemerkt, dass hier weniger die durch Reposition und Bettruhe meist curablen auf Stauung beruhenden Hypertrophieen (mit Prolaps) in Betracht kommen, sondern vorwiegend jene primären Hypertrophieen in der Schwangerschaft mit starker Beteiligung der Portio supravaginalis (vergl. auch Martin [6]), die gelegentlich chirurgische Beseitigung erfordern können (s. unten Fall II).

Die an unserer Klinik nach der beschriebenen Methode von Herrn Geheimrat Werth operierten Fälle, 9 an der Zahl, gebe ich hier in kurzen Auszügen aus den Kranken-Journalen wieder:

Fall I.

J.-Nr. 11846. Fr. F. K., 25 J. alt; stets regelmässig menstruiert. 1 Partus.

Digitized by Google

Beschwerden: Seit dem Partus starke Senkungsbeschwerden.

Befund: Prolapsus vaginae totalis. Descensus uteri. Hypertrophia portionis supravaginalis. Sondenlänge des Uterus 9 cm.

Operation (20. VIII. 87): Colporrhaphia ant. Colpoperineorrhaphia. Resectio cervicis supravaginalis (reseziertes Stück 2,5 cm lang).

Erfolg: Heilung glatt. Patientin ist bis heute beschwerdefrei. Kein Partus seit der Operation. Zur Schlussuntersuchung ist Patientin nicht zu bewegen.

Fall II.

J.-Nr. 12316. Fr. E. Sch., 30 J. alt; stets regelmässig menstruiert. 1 Partus. L. M. 4 Monate vor der Aufnahme.

Beschwerden: Seit dem Partus starke Senkungsbeschwerden. Seit vier Wochen tritt ein gut fingerlanger Teil aus der Vulva. Cervix namentlich im supravaginalen Teile stark verlängert; bei leichtem Zuge tritt die Portio ca. 5 cm aus der Scheide heraus.

Befund: Ut. gravid. Mens IV—V. Descensus uteri. Scheidenwände in situ.

Operation (14. X. 88): Resectio cervicis supravaginalis in graviditate. Reseziertes Stück 4,5 cm lang.

Erfolg: Heilung glatt. Beschwerden gehoben. Die Schwangerschaft erreichte ihr normales Ende. Der Partus verlief ohne jede Störung (Bericht des Hausarztes). Patientin ist heute noch beschwerdefrei.

Fall III.

J.-Nr. 14702. Fr. M. K., 27 J. alt; stets regelmässig menstruiert. 1 Abort im 5. Monat.

Beschwerden: Schon während der Gravidität Heraustreten eines Teiles aus der Scheide bemerkt. Seit dem Abort Verstärkung der Senkungsbeschwerden Massage und Pessar-Behandlung ohne Erfolg.

Befund: Vulva ziemlich stark klaffend, beim Pressen wird die sehr umfangreiche Portio vaginalis in derselben sichtbar; dieselbe wie die Portio supravaginalis stark verlängert. Vorderes Scheidengewölbe ganz auf die Portio heraufgezogen. Retroflexio uteri mobilis. Sondenlänge 9 cm.

Operation (14. I. 93): Abrasio mucosae. Alexander-Adams Operation Resectio cervicis supravaginalis. Reseziertes Stück 3 cm lang. Nach Ausführung der Resektion musste wegen einer aus dem Cavum uteri stammenden Blutung tamponiert werden.

Erfolg: Vordere Lippe heilte nicht an. 6 Monate post operationem: Vordere Lippe atrophisch, hintere Lippe $1^1/_2$ cm lang. Uterus anteflektiert. Sondenlänge 6 cm. Für Sonde 4 glatte Passage des Cervikalkanals. Keine Beschwerden.

Fall IV.

J.-Nr. 15149. Frl. M. Gr., 21 J. alt; stets regelmässig menstruiert. 1 Partus.

Beschwerden: Bald nach dem Partus zunehmende Senkungsbeschwerden.

Befund: Prolapsus vaginae totalis. Descensus uteri. Hypertrophia cervicis supravaginalis. Sondenlänge des Uterus 10 cm.

Digitized by Google

Operation (15. IX. 98): Colporrhaphia ant. Colpoperineorrhaphia. Resectio cervicis supravaginalis. Reseziertes Stück 2,5 cm lang.

Erfolg: Heilung glatt. Patientin beschwerdefrei bis heute. Untersuchung 7 Jahre post operationem: Guter Schluss der Vulva. Vordere Scheidenwand sehr gut fixiert. Starkes septum recto-vaginale. Portio in der Interspinallinie. Beide Muttermundslippen gleichmässig entwickelt, von normaler Grösse. Muttermund quergespalten, kein Ektropium. Cervikalkanal für Sonde 4 glatt durchgängig. Uterus (7 cm Sondenlänge) liegt in schwacher Retroversion.

Fall V.

J.-Nr. 13930 und 625/1900. Fr. H. J., 22 J. alt; regelmässig menstruiert. 1 Partus.

Beschwerden: Seit dem Partus Senkungsbeschwerden.

Befund: Prolapsus vaginae totalis. Retroflexio uteri mobilis. Hypertrophia cervicis supravaginalis. Sondenlänge des Uterus 12 cm.

Operation (22. IX. 91): Alexander-Adams' Operation. Colporrhaphia anterior. Colpoperineorrhaphia. Resectio cervicis supravaginalis. Reseziertes Cervixstück 3,5 cm lang.

Erfolg: Heilung glatt. Untersuchung nach 8 Jahren ergiebt durchaus normales Verhalten der Portio vaginalis. Patientin ist im 5. Monat gravida. Keine Beschwerden. Patientin gebar am normalen Ende der Schwangerschaft ein lebendes Kind. Die Geburt ging rasch und spontan von statten.

Nach der Geburt wieder „Drängen nach unten". Drei Jahre später III. Partus, der gleichfalls spontan und ohne jede Störung verläuft. Nach dem Wochenbett ausgesprochenes Prolaps-Recidiv, dessentwegen Patientin (nach erfolgloser Massagebehandlung) wieder in die Klinik aufgenommen wird (Februar 1900).

Befund: Uterus gut anteflektiert. Total-Prolaps der Scheide. Äusserer Muttermund 4—5 cm vor dem Introitus vaginae. Hintere Muttermundslippe stärker entwickelt als die vordere, die etwas verkürzt und abgeflacht erscheint. Starke Verlängerung des supravaginalen Teiles der Cervix. Sondenlänge des Uterus 9,5—10 cm.

Operation (5. III. 1900): Colporrhaphia anterior. Colpoperineorrhaphia. Resectio cervicis supravaginalis. Reseziertes Stück 3 cm lang.

Erfolg: (Untersuchung 4 Monate post op.) Portio vaginalis in der Spinallinie mit der für Multiparae typischen Form. Äusserer Muttermund leicht klaffend, queroval. Schleimhaut normal. Uterus anteflektiert. Sondenlänge 8,5 cm. Vordere Scheidenwand in der unteren Hälfte bis zu 2 cm narbig. Beim Pressen nur geringe Verschiebung. Damm nicht sehr dick, 5 cm hoch. Patientin völlig beschwerdefrei.

Fall VI.

J.-Nr. 111/1899. Frl. A. Schn., 20 J. alt. Unregelmässige spärliche, meist postponierende Menses. Kein Partus, kein Abort.

Beschwerden: Hauptsächlich ausgehend von einer Dermoidcyste des R. ovariums. Prämenstruelle Kongestionsbeschwerden. Keine Senkungsempfindung.

Befund: Cystoma dermoides ovarii dextri. Descensus uteri. Bei leichtem Zangenzuge tritt die Portio reichlich 4 cm aus dem Introitus heraus. Nament-

Digitized by Google

lich der supravaginale Teil der Cervix stark verlängert. Sondenlänge des Uterus 9 cm.

Operation (6. V. 99): Ovariotomia dextra. Ventrovesicofixatio uteri. Vorher Resectio cervicis supravaginalis. Reseziertes Cervixstück 2 cm lang.

Erfolg: 11 Monate post operationem Untersuchung: Portio vaginalis gut formiert. 1 cm lang. Im Cervikalkanal glatte Passage für Sonden. Sondenlänge des Uterus 7 cm. Keine Beschwerden.

Fall VII.

J.-Nr. 1710. Frl. E. G., 30 J. alt; regelmässig menstruiert. Kein Partus, kein Abort.

Beschwerden: Descensus-Beschwerden. Heraustreten eines Teiles aus der Vulva seit $^3/_4$ Jahr bemerkt. Pessar ohne Erfolg.

Befund: Descensus uteri. Retroflexio uteri fixata. Hypertrophia cervicis supravaginalis. Scheidenwände etwas locker, nicht descendiert. Damm schlaff. Sondenlänge des Uterus 11 cm. Länge des Cervikalkanals fast 7 cm.

Operation (21. XI. 91): Lawson-Tait. Resectio cervicis supravaginalis. Reseziertes Cervixstück 4 cm lang.

Erfolg: Untersuchung $^3/_4$ Jahr nach der Operation Uterus wieder descendiert. Inkongruenz der Muttermundslippen. Hintere Lippe verlängert, vordere verkürzt. Uterus in Retroflexio fixiert. Senkungsgefühl ohne erhebliche Belästigung.

Fall VIII.

J.-Nr. 342/1899. Frl. A. F., 17 J. alt; regelmässig menstruiert. Kein Partus, kein Abort.

Beschwerden: Seit $^1/_2$ Jahr zunehmende Vorfallsbeschwerden. Urinlassen erschwert.

Befund: Vordere und hintere Scheidenwand hühnereigross prolabiert. Starke Verlängerung der Portio supravaginalis. Uterus retroflektiert, beweglich. Sondenlänge 9—10 cm.

Operation (12. IX. 99): Resectio portionis supravaginalis. Reseziertes Stück 2 cm lang. Colporrhaphia ant. et post. Alexander-Adams' Operation.

Erfolg: Untersuchung 5 Monate post operationem. Uterus wieder retroflektiert. Sondenlänge 8 cm. Portio gut formiert; vordere Lippe durch Follikelbildung ca. $^1/_2$ cm länger als die hintere. Sondenpassage glatt.

Fall IX.

J.-Nr. 344/1899. Frl. A. H., 26 J. alt; regelmässig menstruiert. Kein Partus, kein Abort.

Beschwerden: Seit 9 Jahren Vorfallsbeschwerden.

Befund: Descensus beider Scheidenwände. Retroflexio uteri mobilis. Sondenlänge 9 cm. Starke Verlängerung des supravaginalen Anteils der Cervix.

Operation (12. IX. 99): Resectio portionis supravaginalis. Reseziertes Stück ca. 2 cm lang. Colporrhaphia ant. et post. Alexander-Adams Operation.

Erfolg: Untersuchung 2 Monate post operationem. Uterus anteflektiert. Sondenlänge 7 cm. Portio normal aussehend. Glatte Sondenpassage.

In sämtlichen neun Fällen betraf die Operation Frauen bez. Mädchen bis zum 30. Lebensjahre; sie wurde 4 mal bei Nulliparen,

Digitized by Google

5 mal bei Personen, die geboren bez. abortiert hatten, ausgeführt. Als alleiniger Eingriff nur in 2 Fällen vorgenommen, spielte sie meist nur die Rolle einer Hilfsoperation bei der Colporrhaphie oder der Uterus-Antefixation nach Alexander-Adam.

Die Länge des excidierten Cervixstückes schwankte zwischen 2 und 4,5 cm. Auch bei den höher hinaufgehenden Excisionen gelang es, die Verletzung grösserer Uterina-Äste zu vermeiden, wenn man sich mit dem Messer dicht an die äussere Cervixwand hielt.

Die Anheilung der Vaginalportion an den centralen Cervixquerschnitt ist in allen Fällen ausser einem (Fall III) glatt erfolgt. Hier mag die am Schluss der Operation infolge einer uterinen Blutung notwendig gewordene Tamponade des Uterus die Continuität der endocervikalen Nahtlinie verletzt haben.

Um die Ernährung der Portio, die ja vorwiegend von den Seiten her erfolgt, nicht zu gefährden, wird man gut thun, die zur Verkleinerung der paracervikalen Wundtaschen verwandten, versenkten Nähte nicht zu dicht zu legen und ein zu festes Knoten derselben zu vermeiden.

Bezüglich einzelner Fälle aus unserer Reihe sei noch kurz folgendes bemerkt. Im Falle V war unter dem Einflusse zweier Schwangerschaften und Geburten die Cervix wieder stark hypertrophiert, die Scheidensenkung wieder eingetreten, so dass Wiederholung der Cervix-Resektion und Kolporrhaphie nötig wurden, die nun, wie wir hoffen, der Patientin dauernde Heilung verschafft haben werden. Das Recidiv des Descensus uteri im VII. Falle (welches übrigens wenig Beschwerde verursacht) kommt wohl auf Rechnung der fixierten Retroflexio, die schon vor der Cervix-Operation bestand, von der Patientin aber beschwerdefrei ertragen wurde und so eine operative Beseitigung nicht erfuhr.

Erwähnung verdient ferner noch der II. Fall, in welchem die Resectio cervicis im 4. Monate der Schwangerschaft vorgenommen wurde. Die Gefahr einer Unterbrechung der Schwangerschaft durch operative Eingriffe an der Portio ist bekanntlich keine sehr grosse. Unter 8 Collumamputationen während der Gravidität (wegen Carcinoma portionis) über die Möricke (7) aus der Litteratur zu berichten weiss, erfolgte nur 3 mal Abort. Andererseits sind die Störungen, die eine hypertrophische und indurierte Cervix dem Geburtsverlauf entgegensetzt (Benicke (8), Stamm (9)) oft so bedeutende, dass in Fällen, wo eine Retention der prolabierten Cervix

Digitized by Google

durch konsequente Ruhelage während der Schwangerschaft nicht erzielbar ist, die Operation berechtigt erscheint.

Die Schwangerschaft erreichte bei unserer Patientin ungestört ihr normales Ende, die Geburt erfolgte spontan und ohne Verzögerung.

Auch im Falle V hat die Operierte (2 mal) spontan und leicht geboren.

Leider verfügen wir z. Zt. noch nicht über weitere Beobachtungen des Geburtsverlaufes nach der Resectio cervicis supravaginalis. Die Ratio des Verfahrens ist indessen aus den oben angeführten Gründen so einleuchtend, dass wir hoffen dürfen, durch diese Mitteilung die Anregung zur Ausführung der Operation in den einschlägigen Fällen gegeben zu haben.

Litteratur umstehend.

Digitized by Google

Litteratur.

1. C. Jacobi Müller. Die Amputatio colli uteri. Zeitschrift f. Geb. u. Gyn. Bd. XI.

2. Comptes rendues de la Société de gynécologie, d'obstétrique et de paediatrie; 1899. Ref. Centr. f. Gyn. 1899, S. 792. 1878.

3. Audebert. Étude sur la grossesse et l'accouchement après l'amputation du col. Annales de Gyn. et Obstetr. Bd. 49, p. 20 ff.

4. Werth und Grusdew. Untersuchungen über die Morphologie und Entwicklung der menschlichen Uterusmuskulatur. Archiv f. Gyn. Bd. 55. 1898.

5. Dührssen. Beiträge zur Anatomie, Physiologie und Pathologie der Port. vaginal. uteri. Archiv f. Gyn. Bd. 49.

6. Martin, A. Zur Kenntnis der Hypertrophia colli uteri supravaginalis. Zeitschrift f. Geb. und Gyn. Bd. I.

7. Möricke. Über die Amputationen der Portio vaginalis. Zeitschrift f. Geb. und Gyn. Bd. III. 1878.

8. Benicke. Über Geburtsstörungen durch die weichen Geburtswege. Zeitschrift f. Geb. und Gyn. Bd. II. 1878.

9. Stamm. Über Uterusprolaps bei Schwangerschaft und Geburt. Diss. inaug. Würzburg 1898.

10. Cohn, E. Über die primären und definitiven Resultate der Prolaps-Operation. Zeitschrift f. Geb. und Gyn. Bd. XIV. S. 500.

Digitized by Google

Aus der Frauenklinik der Universität Leiden.

Über puerperale Acetonurie.

Ein Beitrag zur Lehre vom Stoffwechsel während der Geburt.

Von

R. Scholten.

Der Nachweis von Aceton im Harn hat schon viele wissenschaftliche Arbeiten gezeitigt, ohne dass bis jetzt eine definitive Erklärung der Acetonurie gefunden ist, welche alle Autoren befriedigte. Zuerst wurde Aceton nachgewiesen im Harne von Diabetikern von Petters[1]) und von ihm ein ätiologischer Verband mit dem Coma diabeticum angenommen. Später hat dann Kussmaul[2]) eine klare Darstellung des Zusammenhanges zwischen Acetonurie und Coma diabeticum gegeben und eine Theorie darauf basiert, welche den Beifall der meisten Untersuchern fand, bis Frerichs[3]) durch Experimente an Mensch und Tier den Nachweis führte, dass erstens Aceton kein Gift ist, zweitens nicht immer beim Coma diabeticum gefunden wird, und endlich im Harn auch bei anderen Krankheiten sich zeigt. Mit von Jacksch[4]) tritt dann die Acetonfrage in ein neues Stadium; er bewies, dass geringe Mengen von Aceton normalerweise im Harn vorkommen, und dass man das Aceton durch den Zerfall von Eiweiskörpern erklären müsse.

Die frühere Fragestellung nach der toxischen Wirkung vom Aceton, welche im verneinendem Sinne von vielen Autoren nach Frerichs beantwortet wurde, trat nun mehr in den Hintergrund. Man studiert jetzt besonders die physiologische Bedeutung des Auf-

[1]) Prager Vierteljahrsschrift 1857, XIV. 3. Bd. S. 81.
[2]) Deutsches Archiv für klin. Medizin 1874, Bd. XIV.
[3]) Zeitschrift für klinische Medizin 1883.
[4]) Über Acetonurie und Diaceturie, Berlin 1885.

Digitized by Google

tretens von Aceton im Urin unter ganz normalen Verhältnissen. Wie mir scheint, infolge der Verschiedenheit der gebrauchten Reagentien ist man auch hierüber bis jetzt noch nicht ganz einig, und jedenfalls eine definitive Lösung noch nicht gefunden. So versucht Penzoldt[1]) die Auffassung von von Jacksch zu bekämpfen und schliesst sich der Theorie von Kussmaul an. Wie über viele andere Fragen der Wissenschaft haben sich auch hier vollkommen Parteien gebildet, welche nicht nur in der Bedeutung, sondern auch in der Bildungsweise des Acetons verschiedener Meinung sind. Alkoholische Gährung des Zuckers im Darmkanal beschuldigten Petters und Kaulisch.[2]) Ganz entschieden kann, wie von Jacksch zeigte, manchmal abnorme Milchsäuregährung geringe Acetonurie bewirken, aber die Hauptquelle des Acetons im Harn sieht von Jacksch doch entschieden in dem Zerfall von Eiweisskörpern. Damit stimmte dann das Auftreten von Aceton bei absoluter Eiweissnahrung, bei Fieber und bei Diabetes vollkommen. Auch bei Inanition hat man endlich Aceton beobachtet. Hier findet von Jacksch die Ursache im Zerfall des Körpereiweiss und des Eiweiss der Darmsekrete.

Rosenfeld,[3]) Hirschfeld[4]) und von Engel[5]) beschuldigten die Verminderung der Alkalescenz des Blutes bei reiner Eiweissdiät; dadurch kommt es zum unvollständigen Verbrennen des Eiweiss und dadurch zur Bildung von Aceton und Diacetsäure. Versuchte man jedoch Acetonurie zu erzeugen, durch Säurezufuhr bei gemischter Kost, oder versuchte man sie zum Verschwinden zu bringen durch Alkalizufuhr bei Fleischdiät, so erhielt man in beiden Fällen ein negatives Resultat.

So kam auch Rosenfeld dazu, das Nahrungseiweiss als Quelle der Acetonurie zwar im allgemeinen anzunehmen und bei Inanition das Körpereiweiss.

Die Acetonurie bei Fleischdiät verschwindet bei Zufuhr kleiner Mengen von Kohlehydraten und ebenso bei Überernährung mit Eiweiss; Hirschfeld zeigte nämlich, dass aus Eiweiss Kohlehydrate im Körper entstehen könnten. Es ist ihm daher dann erklärlich, dass das Auftreten des Acetons im Urin durch das Fehlen

[1]) Deutsches Archiv für klinische Medizin 1889.
[2]) Prager Vierteljahrsschrift 1860, XVII. Bd. 3. S., 58.
[3]) Deutsche med. Wochenschr. 1885, Nr. 40, S. 683.
[4]) Deutsche med. Wochenschr. 1893, Nr. 38, S. 914.
[5]) Zeitschrift für klin. Medizin 20, 1892, S. 514.

Digitized by Google

der Kohlehydrate zu erklären ist. Die Acetonurie bei Diabetes erklärt sich damit leicht; dass man sie jedoch nicht immer und besonders nicht immer in leichten Fällen findet, wo die Kohlehydrate noch teilweise verbraucht werden, braucht uns nicht zu verwundern.

Trotz aller sonstiger Verschiedenheit der Ansichten ist man darüber jetzt doch wohl einig, dass das Eiweiss in letzter Linie das Aceton liefert. von Noorden[1]) sucht nachzuweisen, dass besonders das Körpereiweiss die Ursache ist, während die Umsetzung des Nahrungseiweisses keine Acetonurie entstehen lässt. Seine Ansicht stützt sich besonders auf Erfahrungen bei Entfettungskuren, bei denen er die Patienten zwar viel Eiweiss umsetzen lässt, jedoch kein Körpereiweiss verloren wird.

Im Gegensatz zu allen anderen Autoren glaubt allein Leo Schwarz[2]) in einer Mitteilung auf dem letzten Kongress für innere Medizin in Wiesbaden, dass das Fett die Quelle des Acetons bei Acetonurie wäre. Jedoch konnte er einen Verband zwischen Fettzufuhr und Acetonausscheidung nur bei Diabetikern nachweisen und dann war dieser Verband noch nicht einmal direkt.

Ich habe absichtlich diese allgemeinen Erfahrungen der inneren Medizin hier, wenn auch nur kurz zusammengefasst, vorausgeschickt, weil sie natürlich von grosser Bedeutung für die Erklärung der Form von Acetonurie sein müssen, welche in neuerer Zeit auch von Geburtshelfern gefunden worden ist. Alle derartigen Untersuchungen über Stoffwechsel unter physiologischen Verhältnissen bei der Geburt scheinen mir von Bedeutung zu sein, um den Stoffwechsel bei der Geburt besonders unter so pathologischen Zuständen wie die Eklampsie, besser kennen lernen zu können. Jedoch will ich nicht in den Fehler verfallen, gleich hochpathologische Fragen mit den physiologischen in Verbindung zu bringen. Ich beschränke mich in der folgenden Mitteilung auf rein physiologische Verhältnisse.

Die ersten Arbeiten über die puerperale Acetonurie stammen von Vicarelli[3]), der Aceton im Harn von Schwangeren nachwies und behauptete hierin ein wichtiges diagnostisches Zeichen für den intrauterinen Tod des Fötus gefunden zu haben. Gleiches behauptete Knapp[4]), welcher bei zehn Frauen mit Retention von

[1]) Pathologie des Stoffwechsels, Berlin 1893, S. 177.
[2]) Referat in München. mediz. Wochenschrift, Mai 1900.
[3]) Referat Centralbl. f. Gyn. 1894, S. 1231.
[4]) Centralblatt für Gynäkologie 24. April 1897, p. 417.

Digitized by Google

toten Kindern Vermehrung des normalen Acetongehalts des Urins nachwies, während er bei 200 Schwangeren und 50 Gebärenden keinen Aceton fand.

Seitdem sind noch weitere Untersuchungen angestellt worden. So finde ich in dem Lehrbuch von Olshausen und Veit[1]), dass Veit die Angaben von Knapp nicht bestätigt gefunden hatte. Ich will die Fälle nicht weiter anführen, welche hierfür in der Leidener Klinik untersucht sind. Ferner haben Mercier und Menn[2]) nämlich auch angegeben, dass nach ihren Untersuchungen in der normalen Schwangerschaft Aceton im Harn fehlt, dass es dagegen bei den verschiedensten Schwangerschafts- und Geburtskomplikationen vorkommt. Sie können es aber nicht als ein sicheres Zeichen des Todes der Frucht betrachten. Im Wochenbett fanden sie es dreimal bei vier untersuchten Frauen.

Lop[3]) will nach der Geburt von toten Kindern dreimal Acetonurie gefunden haben. Die wichtigste Mitteilung aus der neueren Zeit scheint mir die von Couvelaire[4]) zu sein, der bei Champetier de Ribes gearbeitet hat. Vor allen Dingen zeigte er die Notwendigkeit die Legalsche Probe durch die von Lieben zu ersetzen. Nur Mercier und Menn hatten so gearbeitet. Demnächst bewies er nach seinen eigenen Untersuchungen, dass die Acetonurie nicht als ein Zeichen für den Tod des Kindes aufgefasst werden kann. Aber ausser diesem negativen Resultat, kam Couvelaire zu einem überraschenden positiven Ergebnis. Er fand, dass die Acetonurie in den ersten Tagen des Wochenbettes auftrete, um demnächst zu verschwinden, und fand ferner, dass sie in ihrer Intensität allein abhänge von der Dauer der Wehen. Couvelaire führt dann noch zwei Arbeiten von Bossi[5]) und von Hartmann und Fredel[6]) an. Während die letzte Arbeit sich aber nur auf Operationen bei Myomen beziehen, behauptet Bossi, bei Retention von Eiteilen Acetonuire gefunden zu haben.

Da die Verhältnisse mir immerhin interessant genug schienen, und eine theoretische Erklärung bis jetzt mir noch unmöglich schien, habe ich in der Leidener geburtshilflichen Klinik weitere Unter-

---

[1]) Lehrbuch der Geburtshilfe 1898, p. 560.
[2]) Société d'Obstétrique de Paris 13. Juli 1898.
[3]) Gazette des Hôpitaux 18. Mai 1899.
[4]) Annales de Gynécologie et d'Obstétrique Juin 1899.
[5]) Archivio diostetricia eginecologia, Neapel 1897,
[6]) Annales de gynéc. et d'Obstet. 1898, févr. et avril.

Digitized by Google

suchungen vorgenommen. Ebenso wie Couvelaire halte ich die Verschiedenheit der bisherigen Resultate für bedingt, zum grössten Teil durch die Untersuchungsmethoden.

Nach den diesbezüglichen gründlichen Untersuchungen der letzten Zeit, die ich u. a. von Argenson[1]) angestellt finde, ist die sicherste Methode die von Lieben. Ich wendete sie in folgender Weise an. Ungefähr 200 ccm³ des zu untersuchenden mit Katheter entleertem Urins wurden in einer gläsernen Retorte mit Kühlröhre gebracht und destilliert. Das erste Viertel des Destillates wurde für die Untersuchung benutzt. Man kann annehmen, dass alles im Urin befindliche Aceton sich in diesem Teil des Destillats befindet, und jedenfalls sind alle Ungenauigkeiten durch Verwechselung mit Kreatinin ausgeschlossen. Die Reaktion von Lieben ist nun die folgende. Auf ungefähr 10 ccm³ des Destillates werden ungefähr 5 ccm³ einer Lösung von KOH in Wasser 15% hinzugefügt und nach Umschütteln wird 5 bis 10 Tropfen einer Lösung von JJK. (J. 1 Jk. 2 Aq. dest. 300) hinzugefügt. Bei Anwesenheit von Aceton entsteht nunmehr ein deutlicher Geruch nach Jodoform und ebenso deutlich ein mehr oder weniger dickweisser Niederschlag, der mikroskopisch aus Jodoformkrystallen besteht. Meine ursprüngliche Absicht, das Jodoform auch quantitativ zu bestimmen, habe ich bald aufgegeben. Die Unterschiede waren auch ohnedies sehr deutlich, und die Vermehrung des Acetons gegenüber der Norm so gross, dass ich berechtigt zu sein glaubte, die zeitraubenden quantitativen Bestimmungen aufzugeben. Ich halte diese Liebensche Methode für die sicherste, habe aber auch in allen Fällen die Legalsche Probe gemacht und zwar in folgender Weise. Auf 10 ccm³ des Destillates goss ich einige Tropfen einer frischbereiteten gesättigten wässerigen Lösung von Nitroprussid-Natrium. Nach Umschütteln fügte ich 1 ccm³ einer konzentrierten Kalilaugelösung hinzu. Dann entsteht eine mehr oder weniger rote Verfärbung, die bei Hinzufügung einiger Tropfen Eisessig dann nicht verschwindet, wenn Aceton vorhanden ist. Ich habe daher die Reaktion nur dann als positiv angesehen, wenn auch nach Hinzufügung des Eisessig die weinrote Färbung bestehen bleibt. In allen Fällen habe ich übrigens beide Reaktionen angewendet.

Die moderne Auffassung, dass normalerweise Aceton in kleinen

---

[1]) Thèse Paris 1898.

Digitized by Google

Mengen im Urin vorkommt, kann ich bestätigen.[1]) Die Liebensche Reaktion war stets schwach positiv. Von Acetonvermehrung spreche ich daher allein, wenn die Reaktion von Lieben einen deutlichen weissen Niederschlag gab und gleichzeitig auch die Probe von Legal positiv ausfiel. — Ich habe den Urin zuerst, möglichst von denselben Personen, in der Schwangerschaft und im Wochenbette untersucht und zwar im ganzen in 27 Fällen. Leider war ich nicht imstande, das bei allen Frauen zu thun, weil einige unentbunden die Klinik verliessen, und andere erst kreissend in die Klinik kamen; weil daher die benutzten Zahlen grösser werden, führe ich die Ergebnisse an, wie sie für die einzelnen Abschnitte (Schwangerschaft, Geburt und Wochenbett) ergeben.

In der Schwangerschaft habe ich im ganzen 39 Frauen untersucht und zwar am meisten in dem letzten Monat der Schwangerschaft. Nur dreimal (Fall 19, 26 und 27) fand ich eine mässige Vermehrung des Acetons. In zwei von diesen Fällen (19 und 27) konnte ich auch in den ersten Tagen des Puerperiums den Urin untersuchen. Das Aceton war so stark vermehrt, dass der Einfluss der Geburt auch hier sehr deutlich war. Im dritten Fall konnte ich leider keinen Urin aus dem Wochenbett erhalten, da Pat. fortgegangen war. Bemerkenswert ist, dass in den beiden Fällen nach Ablauf der ersten Tage des Wochenbettes das Aceton ganz verschwunden war. Sowohl in den beiden Fällen, die hier entbunden wurden, wie auch in dem dritten nur in der Schwangerschaft untersuchten Falle waren lebende Kinder anwesend, respektive wurden sie lebend geboren.

In einem Fall, in dem in dem dritten Monat der Schwangerschaft ein toter Fötus retiniert war, und dessen Urin ich mehrfach untersuchte, zeigte sich nur einmal (und wahrscheinlich infolge der Diät) eine mässige Vermehrung des Acetons.

Bei 33 Frauen untersuchte ich den Urin im Wochenbett. 31 mal war während der ersten beiden Tage die Acetonmenge deutlich vermehrt, während in allen Fällen nach drei Tagen die Menge des ausgeschiedenen Acetons zur Norm zurückkehrte. Wenn man in den nachfolgend mitgeteilten Untersuchungen vergleicht, so zeigt sich deutlich, dass die Dauer und die Intensität der Acetonvermehrung proportional ist der Länge der Geburt. In 2 Fällen

[1]) Daher gebrauche ich die Ausdrücke „keine Acetonurie“ und „keine Acetonvermehrung“ gleichbedeutend.

Digitized by Google

(von 24) war wie gesagt keine Acetonvermehrung nachzuweisen. In beiden Fällen handelte es sich um mehr geschwängerte Frauen mit Sturzgeburt. Übrigens war das Aceton manchmal nach 24 Stunden verschwunden, meist blieb es 48 Stunden bestehen. Dieses Resultat stimmt mit dem von Couvelaire vollkommen überein, denn die kleine Differenz, dass ich die Acetonvermehrung in 94% und er nur in 88% fand, ist unwesentlich. Aber selbst dieser kleine Unterschied ist, wenn man die Dauer der Geburt mit der Acetonurie in Verbindung bringt, leicht zu erklären. In der Leidener Klinik betrifft die Mehrzahl der Geburten erstgeschwängerte Frauen und bei diesen dauert die Geburt natürlich etwas länger.

Nach dem vierten Tage des Wochenbetts habe ich bei keiner Frau mehr Acetonvermehrung gefunden. Für diese Untersuchungen standen mir sogar 42 Frauen zur Verfügung, da ich die neun gleich zu erwähnenden Frauen auch hierfür benutzen konnte.

Ich bemerke dabei, dass es mir nicht zweckmässig schien, hier besonders auf die Verhältnisse der Geburt einzugehen. Wenn ich von Urin im Wochenbett sprach, so war dabei meist der unmittelbar nach der Geburt mit dem Katheter entleerte Urin inbegriffen. Immerhin habe ich in 5 Fällen (14, 17, 23, 27 und 30) den Urin auch während der Geburt entleert und deutlich Acetonvermehrung gefunden. Stets handelte es sich übrigens dabei um längere Geburtsdauer. Aus unseren Untersuchungen ergiebt sich also deutlich, dass während der Geburt und in den ersten Tagen des Wochenbettes eine im Verhältnis zur Norm recht erhebliche Vermehrung des Acetons gefunden wird. Ich erkläre dieselbe durch die Dauer der Wehenthätigkeit. Es liegt nun nahe die Erklärung dieser Thatsache in dem übermässigen Verbrauch von Kohlehydraten zu suchen, wie er durch die enorme Arbeit des Uterus und der Körpermuskulatur zu stande kommt.

Nimmt man mit Rosenfeld und einer Reihe von neueren Autoren an, dass Aceton ein normales Zerfallsprodukt aus dem Eiweiss ist, das als intermediäres Stoffwechselprodukt, unter gewöhnlichen Umständen weiter oxydiert wird und zwar durch eine Aktivierung des Sauerstoffes beim Abbruch von Kohlehydratmolekulen (Weintraut)[1]), so kann es uns nicht verwundern, dass, einerseits beim Diabetes, wo ungebraucht die Kohlehydrate passieren, und anderer-

[1]) Archiv für experimentelle Pathologie und Pharmakologie 1894, Bd. 34. S. 177.

Digitized by Google

seits bei der Geburt, wo dieselbe für die enorme Muskelarbeit verbraucht werden, das Aceton nicht weiter oxydiert werden kann, und darum Aceton im Urin gefunden wird. Um diesen Gedankengang zu kontrollieren, habe ich neun Schwangeren, sobald sie über Wehen zu klagen begannen, in kurzer Zeit grosse Mengen Rohrzucker gegeben (100—300 gr.). Wirklich fand ich nun sechsmal (No. 42, 44—47 u. 53) in dem unmittelbar post Partum und später entleerten Harn kein Aceton. Aber auch die drei übrigen Fälle, in dem sich Aceton fand, sprechen für meine Hypothese. Denn die eine Kreissende (No. 48) brach wiederholt allen Zucker aus und muss deshalb unberücksichtigt bleiben. Bei einer zweiten Kreissenden (No. 43) konnte erst zwei Stunden vor dem Austritt des Kindes mit dem Zucker begonnen werden, die wirklich genommene Zuckermenge war also sehr gering, und endlich konnte im dritten Fall (No. 52), wo die Geburt 40 Stunden dauerte nicht genug Zucker während der Geburt gegeben werden. Ich glaube hiernach wohl schliessen zu dürfen, dass der übermässige Verbrauch von Kohlehydraten infolge der Dauer und Stärke der Wehen, die Ursache der in den ersten Tagen des Wochenbetts auftretenden physiologischen Acetonurie ist.

Man wird mir vielleicht noch einwerfen, dass die von mir gefundene Acetonurie die Folge von Inanition ist, da allerdings gewöhnlich während der Geburt die Frauen wenig essen. Dafür scheint mir jedoch das Aceton viel zu schnell zu erscheinen, manchmal 12 Stunden nach der letzten Mahlzeit, während man die Inanitionsacetonuire sonst erst nach 3 bis 4 Tagen auftreten sieht.

Zur Kontrolle liess ich eine Kreissende (Nr. 50) während der Geburt reichlich Nahrung zu sich nehmen (Milch, Eier und Plasmon) Die Acetonvermehrung trat hier aber ebensogut ein, als sonst, ohne diese Diät. Auf Inanition kann ich also diese puerperale Acetonurie nicht beziehen.

Die Protokolle meiner Untersuchungen sind ganz kurz die folgenden.

I. Nr. 74 C. 99—1900, Ipara.

Allgemein verengtes Becken, Zange, Narkose. Im Wochenbett langsam entwickelnde Tuberkulose. Dauer der Wehen 9 Std. Aceton vermehrt gefunden 3 Std. nach Beginn der Wehen, während 40 Std. stark. Im Wochenbett am 3., 4. und 11. Tage kein Aceton.

II. Nr. 76 C. 99—1900, Ipara.

Spontane Geburt. 4 Std. nach Beginn der Wehen Aceton vermehrt gefunden. Im Wochenbett am 3. und 4. Tage untersucht mit negativem Resultat.

Digitized by Google

III. Nr. 75 C. 1899—1900 II para.

Kommt in partu in die Klinik. Während der ersten 24. Std. post partum mässige Acetonvermehrung. Am 3., 4. und 9. Tage des Puerperiums kein Aceton.

IV. Nr. 112 C. 1899—1900 I para.

Während des letzten Monats der Gravidität keine Acetonvermehrung, 3 mal untersucht. Patientin hatte einige Male Glykosurie. Systolisches Geräusch an allen Ostien. Post partum nicht untersucht.

V. Nr. 80 C. 1899—1900 I para.

Während der Gravidität keine Acetonvermehrung, 2 mal untersucht. Dauer der Wehen 3 bis 4 Std. Post partum während 12 St. geringe Acetonvermehrung. Am 2., 3. und 4. Tage des Puerperiums keine Acetonvermehrung.

VI. Nr. 82 C. 1899—1900 II para.

Während der Gravidität keine Acetonvermehrung, 2 mal untersucht. Dauer der Wehen 3 bis 4 Stunden. Post partum geringe Acetonurie während 48 Std. Am 8. Tage des Puerperiums keine Acetonurie.

VII. Nr. 77 C. 1899—1900 I para.

Während der Gravidität nicht untersucht. Dauer der Wehen nicht genau bekannt. Post partum mässige Acetonurie während 30 Std. Am 3. und 5. Tage des Puerperiums keine Acetonurie.

VIII. Nr. 99 C. 1899—1900 II gravid.

Während der Gravidität keine Acetonvermehrung, 2 mal untersucht. Patientin hat die Klinik unentbunden verlassen.

IX. Nr. 78 C. 1899—1900 VI para.

Patientin kommt nach langer Geburtsdauer mit Uterusruptur nach Decapitation wegen vernachlässigter Querlage in die Klinik. Laparotomie. Uterusnaht. Genesung. Post partum während 48 Std. starke Acetonurie, am 3. und 4. Tage mässige Acetonurie. Am 5. und 6. Tage keine Acetonvermehrung.

X. Nr. 79 C. 1899—1900 I para.

Dauer der Wehen 12 Std. Während 48 Std. Post partum starke Acetonvermehrung. Am 5. Tage des Puerperiums keine Acetonvermehrung. Während der Gravidität nicht untersucht.

XI. Nr. 89 C. 1899—1900 I para.

Während der Gravidität keine Acetonurie, 2 mal untersucht. Dauer der Wehen 4 Std. In Puerperio keine Acetonvermehrung am 1., 2. und 3. Tage.

XII. Nr. 83 C. 1899—1900 I para.

Während der Gravidität nicht untersucht. Dauer der Wehen 48 Std. Am 1., 2. und 3. Tage des Puerperiums starke Acetonurie. Am 4. und 14. Tage des Puerperiums keine Acetonurie.

XIII. Nr. 90 C. 1899—1900 VI para.

Während der Gravidität keine Acetonvermehrung, 2 mal untersucht. Dauer der Wehen 5 Std. Am 1. Tage mässige Acetonvermehrung. Am 4. Tage keine Acetonurie.

XIV. Nr. 87 C. 1899—1900 VII para.

Steisslage. Extraktion in Narkose. Gravidität nicht untersucht. Dauer der Wehen 20 Std. Intra partum Acetonvermehrung. Puerperium am 1. und 2. Tage starke Acetonurie. Puerperium am 3. und 10. Tage keine Acetonurie.

Digitized by Google

XV. Nr. 95 C. 1899—1900 Ipara.

Forcipale Extraktion. Narkose. Gravidität keine Acetonvermehrung, 2 mal untersucht. Dauer der Wehen 12 Std. Am 1. und 2. Tage viel Aceton. Am 4. Tage des Puerperiums kein Aceton.

XVI. Nr. 95a C. 1899—1900 Ipara.

In der Gravidität kein Aceton, 1 mal untersucht. Patientin ist fortgegangen.

XVII. Nr. 88 C. 1899—1900 Ipara.

Während der Gravidität keine Acetonurie, 2 mal untersucht. Dauer der Wehen 20 Std. Intra partum Acetonvermehrung. Puerperium am 1., 2. und 3. Tage starke Acetonvermehrung. Am 5. und 6. Tage keine Acetonvermehrung.

XVIII. Nr. 91 C. 1899—1900 Xpara.

Während der Gravidität keine Acetonvermehrung, 3mal untersucht. Dauer der Wehen unbekannt. Puerperium am 1. Tage mässige Acetonvermehrung, am 4. Tage keine Acetonurie.

XIX. Nr. 94 C. 1899—1900 Vpara.

Partus artte praematurus wegen Vitium cordis. Lebendes Kind. Gravidität 3 mal untersucht. Immer mässige Acetonurie, aber jedenfalls gegen die Norm vermehrt. Dauer der Wehen 8 Stunden. Am 1. und 2. Tage des Puerperiums sehr starke Acetonurie, am 8. Tage keine Acetonurie.

XX. Nr. 92 C. 1899—1900 IIpara.

In der Gravidität keine Acetonurie, 2 mal untersucht. Dauer der Wehen 4 Std. Puerperium am 1. und 2. Tage mässige, gegen die Norm vermehrte Acetonurie. Am 8. Tage keine Acetonurie.

XXI. Nr. 104 C. 1899—1900 VIpara.

Während der Gravidität keine Acetonurie, 1 mal untersucht. Puerperium nicht untersucht.

XXII. Nr. 93 C. 1899—1900 Vpara.

Version und Extraktion in Narkose. Ruptura uteri incompleta. In der Gravidität keine Acetonurie, 4 mal untersucht. Dauer der Wehen 8 Std. Puerperium am 1. und 2. Tage starke Acetonurie, am 4. und 6. Tage keine Acetonvermehrung.

XXIII. Nr. 102 C. 1899—1900 Ipara.

Gravidität keine Acetonvermehrug, 1 mal untersucht. Dauer der Wehen 24 Stunden. Intra partum Acetonvermehrung. Am 1. Tage des Puerperiums starke Acetonvermehrung, am 4. und 14. Tage keine Acetonvermehrung.

XXIV. Nr. 108 C. 1899—1900 VIIIpara.

Gravidität keine Acetonvermehrung. Dauer der Wehen 1 Std. Puerperium am 1., 2. und 10. Tage keine Acetonvermehrung.

XXV. Nr. 103 C. 1899—1900 Ipara.

Gesichtslage, Wendung nnd Extraktion in Narkose. Gravidität keine Acetonurie, 3 mal untersucht. Dauer der Wehen unbekannt. Puerperium am 1. und 2. Tage Acetonvermehrung, am 4. und 14. Tage keine Acetonvermehrung.

XXVI. Nr. 100 C. 1899—1900 IIIpara.

Während der Gravidität Acetonvermehrung, 2 mal untersucht. Weiter nicht untersucht, da Patientin fortgegangen ist.

XXVII. Nr. 97 C. 1899—1900 Ipara.

Placenta praevia, Forcipale Extraktion, Narkose. Während der Gravidität geringe Acetonvermehrung. Dauer der Wehen 48 Stunden. Intra partum viel

Digitized by Google

Aceton. Puerperium viel Aceton am 1. und 2. Tage, am 10. Tage keine Acetonvermehrung.

XXVIII. Nr. 96 C. 1899—1900 IIpara.

Gravidität nicht untersucht. Dauer der Wehen 24 Std. Puerperium am 1. und 2. Tage Acetonvermehrung, am 4. und 14. Tage keine Acetonvermehrung.

XXIX. Nr. 109 C. 1899—1900 Ipara.

Während der Gravidität keine Acetonvermehrung, weiter nicht untersucht.

XXX. Nr. 105 C. 1899—1900 IIpara.

Gravidität keine Acetonvermehrung. Dauer der Wehen 6 Std. Am 1., 2. und 3. Tage des Puerperiums starke Acetonvermehrung, am 4. Tage keine Acetonvermehrung.

XXXI. Nr. 107 C. 1899—1900 Ipara.

Kommt in Partu in die Klinik. In der Gravidität nicht untersucht. Im Puerperium am 1. Tage Acetonvermehrung, am 5. Tage keine Acetonvermehrung.

XXXII. Nr. 106 C. 1899—1900 Ipara.

Forcipale Extraktion. Systolisches Geräusch an allen Ostien. In der Gravidität keine Acetonvermehrung, 6 mal untersucht. Dauer der Wehen 24 Std. Im Puerperium am 1., 2. und 3. Tage starke Acetonvermehrung, am 10. Tage keine Acetonvermehrung.

XXXIII. Nr. 110 C. 1899—1900 IXpara.

In der Gravidität kein Aceton. Weiter nicht untersucht.

XXXIV. Nr. 120 C. 1899—1900 Ipara.

Albuminurie. Patientin kommt in partu in die Klinik. Während der Gravidität nicht untersucht. Dauer der Wehen mindestens 48 Std. Puerperium am 1. und 2. Tage viel Aceton, am 4. Tage keine Acetonvermehrung.

XXXV. Nr. 85 C. 1899—1900 Vpara.

Retention einer toten Frucht von 3 Monaten, Entfernung der Frucht. Ante operationem Urin 3 mal untersucht. 2 mal war keine Acetonvermehrung da, 1 mal mässige Acetonurie. Am 6. Tage Post operationem keine Acetonurie.

XXXVI. Priv. Patientin Prof. Veit Plurigravida.

Tod an Eklampsie, Kind lebte. Per Katheter wird nach dem zweiten Anfall ca. 1 Liter Urin entleert. Derselbe enthielt kein Aceton, übrigens auch kein Eiweiss.

XXXVII. Nr. 115 C. 1899—1900 IIpara.

Während der Gravidität keine Acetonvermehrung. Weiter nicht untersucht.

XXXVIII. Nr. 192 C 1899—1900 VIIIpara.

Akutes Hydraminom. Eineiige Zwillinge. Gravidität nicht untersucht. Dauer der Wehen 24 Std. Im Fruchtwasser Aceton nachgewiesen. Im Puerperium viel Aceton am 1. und 2. Tage, jedoch am 3. und 4. Tage keine Acetonvermehrung mehr.

XXXIX. No. 116 C. 1899—1900 Ipara.

In der Gravidität keine Acetonvermehrung. Dauer der Wehen 8 Std. Am 1. Tage des Puerperiums starke Acetonvermehrung. Am 3. und 4. Tage keine Acetonvermehrung.

XL. Nr. 145 C. 1899—1900 IIIpara.

In der Gravidität keine Acetonvermehrung, 2mal untersucht. Patientin noch nicht entbunden.

Digitized by Google

XLI. Nr. 132 C. 1899—1900 IIpara.

In der Gravidität kein Aceton, 2mal untersucht. Nicht wieder untersucht.

XLII. Nr. 127 C. 1899—1900 IIpara.

In der Gravidität keine Acetonvermehrung, 2mal untersucht. Dauer der Wehen 7 Std. Patientin bekommt 180 gr Rohrzucker bei Beginn der Wehen. Im Puerperium am 1., 2., 3. und 4. Tage keine Acetonvermehrung.

XLIII. Nr. 128 C. 1899—1900 Xpara.

In der Gravidität keine Acetonvermehrung, 2mal untersucht. Dauer der Wehen 5 Std. Patientin bekommt 2 Std. vor der Geburt 100 gr Rohrzucker. Im Puerperium am 1. Tage viel Aceton, am 5. und 6. Tage keine Acetonvermehrung.

XLIV. Nr. 126 C. 1899—1900 Xpara.

In der Gravidität keine Acetonvermehrung, 2mal untersucht. Dauer der Wehen 12 Std. Zangenextraktion in Narkose. Patientin bekommt gleich nach dem Anfang der Wehen 150 gr Rohrzucker. Im Puerperium am 1., 2., 3. und 10. Tage keine Acetonvermehrung.

XLV. Nr. 133 C. 1899—1900 Ipara.

Während der Gravidität keine Acetonvermehrung, 2mal untersucht. Dauer der Wehen 48 Stunden. Patientin bekommt während der Geburt 3mal 100 gr Rohrzucker. Im Puerperin am 1., 2., 3. und 9. Tage keine Acetonvermehrung.

XLVI. Nr. 141 C. 1899—1900 IIpara.

Während der Gravidität keine Acetonvermehrung, 2mal untersucht. Dauer der Wehen 8 Stdn. Gleich nach Beginn der Wehen bekommt Patientin 200 gr Rohrzucker. Im Puerperium am 1., 2., 3. und 10. Tage keine Acetonvermehrung.

XLVII. Nr. 139 C. 1899—1900 IIpara.

Während der Gravidität keine Acetonvermehrung, 2mal untersucht. Dauer der Wehen 4 Std. Patientin bekommt 200 gr Rohrzucker in partu. Im Puerperium am 1., 2. und 3. Tage keine Acetonvermehrung.

XLVIII. Nr. 129 C. 1899—1900 Ipara.

Während der Gravidität keine Acetonvermehrung, 2mal untersucht. Dauer der Wehen 10 Std. Patientin bekommt gleich nach Beginn der Wehen 100 g Rohrzucker, doch bricht diese wieder aus. Im Puerperium am 1., 2. und 3. Tag viel Aceton, am 6. Tage keine Acetonvermehrung.

IL. Nr. 130 C. 1899—1900 Ipara.

In der Gravidität keine Acetonvermehrung, 2mal untersucht. Dauer der Wehen unbekannt. Im Puerperium am 1. Tage viel Aceton, am 3. und 10. Tage keine Acetonvermehrung.

L. Nr. 130 C. 1899—1900 Ipara.

Gravidität: keine Acetonvermehrung, 2mal untersucht. Dauer der Wehen 10 Std. Puerperium am 1. und 2. Tage viel Aceton, am 3. und 9. Tage kein Aceton. Patientin wurde während der Geburt mit Eier, Milch und Plasmon genährt.

LI. Nr. 134 C. 1899—1900 Ipara.

Drohender Abort. Patientin kommt mit deutlichen Wehen in die Klinik. Sie bekommt 100 g Rohrzucker. Bettruhe. Vor dem Gebrauche des Zuckers war viel Aceton im Urin. Die Wehen sistieren, und das Aceton verschwindet.

Digitized by Google

LII. Nr. 140 C. 1899—1900 I para.

In der Gravidität: Zangenextraktion, Narkose. Keine Acetonvermehrung, 2mal untersucht. Patientin bekommt nach Beginn der Wehen 200 g Rohrzucker. Dauer der Wehen 48 Std. Im Puerperium am 1. Tage Acetonvermehrung, am 2. und 8. Tage keine Acetonvermehrung.

LIII. Nr. 1 C. 1900—1901 I para.

Gravidität: keine Acetonvermehrung, 2mal untersucht. Nach Beginn der Wehen bekommt Patientin 200 g Rohrzucker. Dauer der Wehen 6 Std. Im Puerperium am 1., 2. und 3. Tage keine Acetonvermehrung.

Zum Schlusse möchte ich auch hier Herrn Prof. Veit meinen besten Dank aussprechen, nicht nur für die Güte, womit er sein Material und Laboratorium zu meiner Disposition stellte, sondern auch für besondere Freundlichkeit, womit er mir bei der Zusammenstellung dieser Arbeit behilflich war.

Digitized by Google

Aus der Frauenklinik der Universität Zürich.

Fall von Fehlgeburt im IV. Monat bei Insertion der Placenta auf einem submukösen Uterusmyom; konsekutive Verjauchung des letzteren. Amputatio uteri supravaginalis; Heilung.

Von

Dr. Schwarzenbach.

II. Teil.

Über den Zusammenhang zwischen Uterusmyom und vorzeitiger Unterbrechung der Schwangerschaft.

Die Placenta unseres Falles zeigte so auffallende Veränderungen, dass eine Beschreibung und ein Versuch zur Erklärung derselben gerechtfertigt ist.

Das Organ ist zungenförmig und misst nur 8 : 5 cm (statt circa 10 cm Durchmesser).

Aus seiner Form ergiebt sich klar, dass etwa zwei Drittel desselben auf den beiden submukösen Myomen und höchstens ein Drittel auf der Schleimhaut oberhalb dieser Tumoren inseriert waren. Die letztere Partie ist 2 cm dick, der auf den Myomen gelegene Teil verdünnt sich allmählich von 0,8 bis zu 0,3 mm.

Die mikroskopische Untersuchung der nach Härtung in Alkohol und Einbettung in Celloidin mit Haemalaun gefärbten Schnitte aus dem dünnen Teile der Placenta hatte folgendes Ergebnis.[1])

Die Dicke der anhaftenden Decidua beträgt 0,3—0,6 mm (die normale Compacta misst in situ 0,5—1 mm). Davon entfallen 0,02—0,1 mm auf eine den Zottenraum begrenzende Zone von Hyalinsubstanz ohne eine Spur von

[1]) Als Vergleichsobjekt dienten mir, abgesehen von Fehlgeburtsplacenten aus dem IV. Monat, die in situ untersuchten Placenten folgender drei Fälle von demselben Schwangerschaftstermin: 1. (Kummer) Totalexstirpation des Uterus wegen Carcin. Cervic. 2. (Kiederle) Supravag. Uterus amputat. wegen interstitiellem Myom, Plac. auf der gegenüberliegenden Wand inseriert. 3. (Boo) Totalexstirp. des Uterus wegen beginnender Peritonitis infolge traumatischer Eröffnung des vorderen Scheidengewölbes.

Digitized by Google

Zellkernen oder irgend welcher Struktur. Im übrigen Teil der Plac. materna fällt am meisten auf, dass man gut ausgebildete Deciduazellen nur in kleinen Gruppen sieht. Der Protoplasmaleib der meisten vorhandenen Deciduazellen zeigt keine scharfen Grenzen, und je mehr man sich der fötalen Seite nähert, um so deutlicher wird die hyaline Degeneration. Die Kerne sind mit wenigen Ausnahmen kleiner als normal. Die bestentwickelten Deciduazellen liegen dicht unter der hyalinen Zone. Je mehr man sich der uterinen Grenze der Decidua nähert, umso zahlreicher findet man Zellen mit zu kleinen Kernen. — Dazwischen liegen ausgedehnte Züge eines faserigen, schwach gefärbten Gewebes mit meist gut erhaltenen, sehr langen, teils dünnen, teils exquisit stäbchenförmigen Kernen. Die meisten Fasern verlaufen parallel zur Uteruswand und zwar zum Teile dicht am Zottenraum, zum grösseren Teile allerdings näher der uterinen Oberfläche der Placenta. An Stellen, wo die spindelförmigen Fasern gut erhalten sind, überzeugt man sich, dass dieses Gewebe glatte Muskulatur[1]) darstellt, welche dem Deciduagewebe an Ausdehnung etwa gleichkommt und die Deciduazellhaufen mit ihren Fasern allseitig umspinnt. Wenn auch manche länglichen Deciduazellen und einzelne stark verkürzte Muskelfasern mit angeschwollenen Kernen einander ähnliche Formen zeigen, so lassen sich doch nirgends überzeugende Übergangsbilder auffinden. Vielmehr zeigen die den Deciduazellen ähnlichen Muskelfasern vielfach beginnenden Kernzerfall. — Neben diesen beiden Hauptbestandteilen enthält die Plac. materna noch ziemlich reichliche spindelförmige Bindegewebszellen mit feinen kurzen Fasern, am reichlichsten nahe der uterinen Grenze. Mit einer einzigen später zu erwähnenden Ausnahme fehlt jede Spur von Drüsen. Hätte die Decidua eine spongiöse Schicht besessen, so müssten Reste davon an der Placenta nachweisbar sein, um so eher, als die Dicke der vorhandenen Plac. materna stellenweise diejenige der normalen Compacta übertrifft. — Ausser der bereits erwähnten Hyalinzone gegen die Chorionzotten hin findet man in der Decidua noch zahlreiche andere Degenerationsbilder, am reichlichsten im Bereiche des Muskelgewebes. Fast alle Schnitte zeigen am uterinen Rande eine mehr oder weniger breite nekrotische oder kernarme Zone, in welcher man neben Bindegewebselementen spärliche Muskelfasern und viele zerfallende Kerne sieht. Solche Bilder zeigen aber auch alle übrigen Stellen der Decidua und die denselben benachbarten Deciduazellen sind grossenteils von dem gleichen körnigen Kernzerfall (ohne Hyalinbildung) betroffen. — Weitaus der grösste Teil der Decidua lässt keine Spur von Blut oder Blutgefässen erkennen. Nur an vereinzelten Stellen ist das Gewebe stark von Blutungen durchsetzt (ein an Abortivplacenten gewohnter Befund) und daselbst finden sich einige Arterien und Venen von ungewöhnlich grossem Kaliber. In der Nähe der Gefässe sind die Rundzellen beträchtlich vermehrt. Viele derselben enthalten mehrere, oder körnig zerfallene Kerne, so dass sie von Eiterzellen kaum zu unterscheiden sind; sie bilden gegen den Zottenraum hin lange Züge von Infiltraten, liegen aber nirgends in ganz dichten Haufen inmitten nekrotischen Gewebes. — Riesenzellen wurden in der Decidua nicht gefunden. — Die normalerweise in der

[1]) Nach van Giessonscher Färbung unterscheiden sich diese Muskelfasern durch ihre braune Farbe besonders deutlich von allen übrigen Gewebsbestandteilen.

Digitized by Google

peripheren Zone des Zottenbaumes gelegenen „Deciduainseln" sind hier äusserst spärlich vertreten.

An der Spitze der zungenförmigen Placenta, d. h. an dem schmalen Ende, welches den unteren Rand des Myoms erreicht hatte, zeigt die Plac. materna fast normalen Bau: grosse dicht liegende Deciduazellen, Gefässe und eine Drüse mit allerdings grösstenteils abgestossenem Epithel. Von hier aus setzt sich das gut erhaltene Deciduagewebe als Dec. subchorialis auf die fötale Oberfläche der Placenta fort und ist gegen die Zotten hin von einem Streifen dicht liegender, mehrkerniger Rundzellen durchsetzt.

Wie an der anhaftenden Decidua, so konstatierte man auch an der Placenta foetalis einen von der Norm wesentlich abweichenden und ungewöhnlichen Befund. Ein Übersichtsbild bei sehr schwacher Vergrösserung lässt das Wesentliche sofort erkennen. Die Chorionzotten liegen ausserordentlich dicht beisammen, ihre Grösse und Form wechselt sehr wenig, weitaus die meisten sind klein und fast kreisrund; das Stroma ist sehr zellreich, die Epitheldecke dagegen dünn. Viele Zotten sind hyalin entartet, die engen intervillösen Räume z. T. mit Fibrin gefüllt.

Statt der normalen Mannigfaltigkeit in der Grösse und Form der Zotten findet man die kleinen Zotten (0,07—0,1 mm Durchmesser) in übermässiger Mehrzahl vertreten, die grösseren Äste sehr spärlich. Der Zottenbaum löst sich also sehr früh in kleine Zweige auf, ohne grössere Äste in die Peripherie zu senden. Während die Konturen quergetroffener Zotten in normalen Placenten viele feine Ausbuchtungen besitzen, findet man hier verhältnismässig wenig Abweichungen von der Kreisform, ein Ausdruck für die spärliche Bildung feinster Zotten, deren man hier in der That sehr wenige findet.

An der Struktur der Zotten fällt am meisten der grosse Kernreichtum ihres Stromas auf und zwar gilt dies sowohl von den kleinsten als auch von den mittelgrossen und grössten Zotten. Die Konturen der Stromazellen sind, soweit erkennbar, fast ausnahmslos rundlich; in keinem Schnitte findet man die typischen Sternzellen. Die Kerne sind grösser als normal. Während man sonst nur unmittelbar unter dem Zottenepithel eine Lage von „epithelioiden" Zellen (Heinz) findet, besteht hier das eigenartige Verhältnis, dass die Mehrzahl der Kerne im Stroma von runder oder ovaler Form ist und den Kernen der Langhansschen Schicht an Grösse gleichkommt, vielfach sie beträchtlich übertrifft; in vielen sonst gut erhaltenen Zotten findet man Gruppen von Stromakernen, welche das zwei- bis dreifache Volumen der Epithelkerne aufweisen. Dies gilt wiederum von den Zotten aller Grössen. Den höchsten Grad an Umfang und Zahl erreichen die Kerne derjenigen Zotten, welche von breiten Massen unveränderten Blutes umspült sind. Daraus lässt sich wohl mit Recht schliessen, dass diese Veränderung des Stromas nicht etwa eine Degenerationserscheinung infolge zu geringer Nahrungszufuhr von der mütterlichen Seite her darstellt, sondern vielleicht einen Kompensationsvorgang des fötalen Gewebes gegenüber diesem Mangel.

In vielen Zotten sieht man Stellen, die sich durch ein rosa gefärbtes fibröses Gewebe mit spärlicheren, spindelförmigen, meist kleineren Kernen scharf von ihrer Umgebung abheben. Nur in den grössten Zotten übertreffen diese Kerne, ohne ihre längliche Form zu verändern, die Epithelkerne an

Digitized by Google

Grösse. Konstant und in grosser Ausdehnung findet man dieses fibröse Gewebe in den grösseren Zotten, oft aber auch in den kleinsten (bis 0,08 mm Durchm.)

In etwa der Hälfte der kleinen Zotten (0,05—0,1 mm) lassen sich keine Blutgefässe erkennen. Allerdings ist es leicht möglich, in dem dichten, grosskernigen Stroma Capillaren zu übersehen; sicher ist aber, dass nirgends etwa ein Verschluss des Gefässlumens durch Endothelwucherung stattgefunden hat. Das zeigt sich am klarsten in den grösseren Zotten, wo die Adventitia der Gefässe gleich dem übrigen Bindegewebe wohl eine Vergrösserung und leichte Vermehrung ihrer Kerne aufweist, das Endothel aber durchaus unverändert ist. Ausser der geringen Zahl der Gefässe fällt noch auf, dass dieselben durchwegs von zu kleinem Kaliber sind.

Die Epitheldecke der Zotten zeichnet sich durch die etwas verminderte Zahl und die Kleinheit ihrer Kerne aus; an manchen Zotten sind diese Kerne kaum grösser als die roten Blutkörperchen. Sie bilden nirgends regelmässige Reihen, da sie bald dicht, bald mit grösseren Abständen stehen. Langhanssche Schicht und Syncytium lassen sich nicht unterscheiden, da die Zellgrenzen nicht deutlich sichtbar sind. Epithelsprossen sieht man äusserst selten.

Die hyalin entarteten Zotten finden sich in der ganzen Placenta, soweit sie auf den Myomen inseriert war, am zahlreichsten einesteils in der Nähe der Placenta materna, andernteils überall da, wo die Zwischenzottenräume auf schmale Spalten reduziert oder die Zotten unmittelbar aneinander gelagert sind. Wo hingegen die Zotten von breiten (bluthaltigen oder leeren) Bluträumen umgeben sind, fehlt — im Gegensatz zu der hier besonders üppigen Stromawucherung — die hyaline Entartung. Die verschiedenen Stadien dieser Degeneration sind durch zahlreiche Bilder vertreten. Zuerst tritt das Hyalin im Epithelbelag der Zotten auf als ein anfangs schmaler, später breiter werdender Ring aus intensiv violett gefärbter homogener Masse, welche oft mit gleichen Partien benachbarter Zotten zusammenfliesst, so dass daselbst keine Trennung verschiedener Zotten mehr erkennbar ist. Mit dem Wachstum dieses Hyalinringes treten grössere Lücken in der Reihe der Epithelkerne auf, während an anderen Stellen derselben Zotte sich die Epithelkerne anhäufen (ohne aber etwa Fortsätze zu bilden). Allmählich schreitet die hyaline Degeneration ins Innere der Zotte weiter, wobei die Stromakerne verschwinden. Das Endresultat stellt sich in den Schnitten als eine Scheibe von hyaliner Masse dar, welche im Innern gar keine Kerne enthält, in ihrer Randzone aber Kernhäufchen aufweist, deren Gruppierung noch mehr oder weniger den früheren Umfang der Zotte andeutet. Daneben findet man in diesen Partieen zahlreiche Riesenzellen, welche zwar von dem Epithelbesatz der degenerierenden Zotten herzustammen scheinen, sich aber durch einen deutlich begrenzten Protoplasmaleib und grössere bläschenförmige Kerne auszeichnen. Das fibröse Gewebe im Stroma der Zotten scheint von dieser Degeneration verschont zu bleiben, wenigstens findet man zuweilen Bilder, wo inmitten einer solchen Hyalinscheibe eine scharf begrenzte Insel vollständig unveränderten fibrösen Gewebes liegt. Am stärksten werden von der hyalinen Degeneration die kleinsten Zotten betroffen. Diese haben zum grossen Teil auch ihre sämtlichen Epithelkerne verloren; deshalb und weil das Hyalin verschiedener Zotten vielfach zusammenfliesst, erwecken manche Stellen den Eindruck, als ob sich zwischen wenig degenerierten Zotten der intervillöse Raum mit (aus dem Blute stammendem) Hyalin erfüllt habe. Da das mütter-

Digitized by Google

liche Blut in manchen Bezirken geronnen ist und alte zusammengebackene Fibrinmassen oft schwer von Hyalin zu unterscheiden sind, machte die Deutung unserer Befunde anfangs beträchtliche Schwierigkeiten. Jeder Zweifel an der oben gegebenen Auffassung wurde schliesslich durch die van Giessonsche Färbung beseitigt, durch welche das lehmfarbene Netz der Fibrinfäden deutlich von den rotbraunen Schollen der Hyalinmassen abgetrennt wurde. Wenn auch vielleicht kleine Partieen des Hyalins von Blutfibrin herstammen mögen, so ist das jedenfalls ein verschwindend kleiner Anteil desselben.

Die mikroskopische Untersuchung des oberhalb von den Myomen inserierten dicken Teiles der Placenta ergiebt, dass hier fast gar keine Zotten hyalin degeneriert sind; die Zottenzwischenräume sind weiter als in dem dünneren Anteil der Placenta, aber noch immer enger als normal; Stroma und Epithel zeigen die oben beschriebenen Verhältnisse, aber in geringerem Grade, manche Zotten sind fast normal; immerhin findet man auch hier nirgends das typische Schleimgewebe.

Ein radiärer Schnitt durch den oberen, dicken Rand der Placenta bringt daselbst ein Hämatom zu Gesicht von der Form einer Schale, deren konvexe Fläche der Oberfläche der Placenta dicht anliegt und deren konkave Seite dem Centrum der Placenta zugewendet ist. Der Flächendurchmesser des Hämatoms beträgt etwa 4 cm, die Dicke 0,5—1 cm. Mikroskopisch erkennt man, von aussen gegen das Centrum der Placenta vorgehend, zuerst nur Blut, dann darin eingeschlossene vereinzelte zusammengepresste Chorionzotten, die z. T. ihr Epithel verloren haben, dann unveränderte Zotten und am Rande des Hämatoms dicht aneinander gedrängte Zotten. Das Hämatom zeigt keine Schichtung, ist also durch eine einmalige Blutung entstanden. Da die Blutkörperchen sehr gut erhalten sind, in den peripher gelegenen Fibrinfäden nur eine schwache Einwanderung von Rundzellen stattgefunden hat und selbst an den am stärksten komprimierten Zotten nur geringe Strukturveränderungen zu finden sind, muss dieser Bluterguss frischen Datums sein. Zwischen dem Haematom und der früher beschriebenen Hauptmasse der Placenta liegt derjenige Abschnitt, dessen Struktur sich am meisten dem Normalen nähert, womit die Annahme einer Abhängigkeit unserer Placentarerkrankung von dem Hämatome ausgeschlossen wird.

Zusammengefasst ergeben also unsere Untersuchungen folgendes Resultat. Die über den Myomen entwickelte Placenta ist abnorm klein und dünn. Die Plac. materna enthält ein sehr mangelhaft entwickeltes Deciduagewebe, keine Drüsen, sehr wenig Gefässe, zahlreiche Muskelelemente und ausgedehnte Nekrotisierungsvorgänge. Die Plac. foetalis ist ausgezeichnet durch einen mangelhaft entwickelten Zottenbaum, Atrophie des Epithelbesatzes, Hypertrophie und fibröse Umwandlung des Stromas und hyaline Degeneration eines grossen Teiles der Zotten.

Untersuchen wir zunächst, ob der Befund unseres Falles nicht einer der bereits bekannten Placentarerkrankungen entspricht. — Dass diese tiefgreifenden Änderungen der Struktur etwa als Folge des Fruchttodes anzusehen seien, ist schon deshalb ausgeschlossen,

Digitized by Google

weil der Fötus kaum erkennbare Zeichen von Maceration darbot. — Für die Annahme einer luetischen Erkrankung ergaben weder Mutter noch Fötus irgend welche Anhaltspunkte. Auch entspricht die Beschaffenheit der Placenta durchaus nicht den bei Lues beschriebenen Befunden; es fehlen die Gefässerkrankungen, Epithelwucherungen, Infiltrationen und kolbigen Hypertrophien der Zotten. — Unsere Kranke litt auch nicht an Nephritis. Die beschriebenen Veränderungen der Placenta können nicht etwa als „Infarkte" aufgefasst werden. Das geht schon daraus hervor, dass es sich nicht um (keilförmige) Herde, sondern um eine diffuse Erkrankung des ganzen Organs handelt. — Thrombose der intervillösen Räume findet sich hier nur an vereinzelten Stellen, eine Abhängigkeit der Zottenveränderungen davon ist nicht ersichtlich, auch entsprechen dieselben durchaus nicht den bei Thrombose beschriebenen. — Die übrigen pathologischen Befunde in Abortivplacenten sind auf Gefässveränderungen oder eigenartige Degenerationen im Zottenstroma (Blasenmole) zurückzuführen, was alles in unserem Falle fehlt.

Wenn auch Einzelheiten der Placentarveränderungen unseres Falles schon vielfach beobachtet und beschrieben worden sind, so ergiebt doch die Gesamtheit derselben ein eigenartiges Bild, welches sich wesentlich von den bisher aufgestellten Typen von Placentarerkrankungen unterscheidet. Ohne auf dem ungemein schwierigen Gebiete der Pathologie der Placenta mich zu gewagten Spekulationen verlocken zu lassen, glaube ich folgende Schlüsse aus meinen Untersuchungen ziehen zu dürfen:

Auf der über submukösen Myomen gelegenen atrophischen Uterusschleimhaut hat sich in unserem Falle eine Placenta entwickelt, welche auf diesem unzureichenden Nährboden nicht die normale Ausdehnung und Struktur erreichte und daher dem Fötus nicht die genügende Nahrung zuzuführen vermochte, wodurch der Tod desselben und vorzeitige Unterbrechung der Schwangerschaft bedingt wurde.

Die Thatsache der Eiimplantation auf einer so hochgradig atrophischen Schleimhaut spricht sehr zu Gunsten der Ansicht Hofmeiers, dass Myome keine Sterilität bedingen. Es ist sogar naheliegend, anzunehmen, dass diese submukösen Myome einfach mechanisch die Festsetzung des befruchteten Eies erleichtert haben und dass ohne dieses Hindernis das Ei vielleicht den Uterus verlassen

Digitized by Google

hätte. Damit wäre erklärt, warum die Implantation gerade an dieser ungünstigsten Stelle des Uterus stattfand.

Hofmeier zieht aber aus statistischen Untersuchungen auch den Schluss, dass „die Gefahr der vorzeitigen Unterbrechung der Gravidität bei Myomen keine grosse, ja keine gröfsere als bei der gewöhnlichen Schwangerschaft" sei. Diese Frage kann, wie so viele andere unserer Wissenschaft, durch die Statistik allein nicht gelöst werden. Eingehende Einzeluntersuchungen (die ja nie in solcher Zahl vorliegen, dass sich daraus „Statistik machen" liesse) sind zur Entscheidung unentbehrlich. Unser Fall, dem bei genauer Nachforschung gewiss auch andere an die Seite zu stellen wären, liefert eine klare Widerlegung der citierten extremen Ansicht Hofmeiers. Die ätiologische Beziehung des Myoms zur Fehlgeburt wird durch den Krankheitsverlauf unseres Falles deutlich illustriert.

Aus den spärlichen Resten der Uterusschleimhaut über den submukösen Myomen hat sich eine dünne Decidua entwickelt, deren Zellen z. T. in durchaus atypischer Weise zwischen die Muskelbündel hineingelagert sind. Dieser Befund und die dadurch bedingte (meines Wissens noch nie beschriebene) Anwesenheit von Muskelfasern auf der ausgestossenen Placenta erklärt sich wohl am besten durch die Annahme einer vor Eintritt der Gravidität schon vorhandenen unregelmässigen Grenze zwischen Schleimhaut und Muskulatur, was ja bei Myomen häufig gefunden wird. Auf dieser kümmerlichen Decidua konnte keine normale Placenta gedeihen; die Zotten wuchsen nicht zu grossen Stämmen aus, sondern teilten sich rasch in kleine Zweige, welche dicht aneinander zu liegen kamen, weil die Decidua dem Zwischenzottenraume zu wenig Blut zuführte. Infolge der mangelhaften Blutumspülung kam es in den Zotten zu den beschriebenen Strukturveränderungen, welche die Entwicklung eines lebensfähigen Kindes unmöglich machten. Dass die Gravidität doch so lange dauerte, erklärt sich nur aus dem Vorhandensein jenes weniger veränderten oberen Drittels der Placenta, welches oberhalb von den beiden submukösen Myomen über dem interstitiellen Haupttumor sass und durch seine gewaltige Dicke offenbar befähigt wurde, fast allein die Ernährung des Fötus zu besorgen.

Das Haematom im obersten Teile der Placenta dürfte wohl, wie aus der Beschreibung hervorgeht, erst kurz vor Ausstossung der Placenta, wahrscheinlich infolge der eingetretenen Wehen entstanden sein.

Digitized by Google

Die ausgedehnten Absterbeerscheinungen und Infiltrationen der Placenta materna (Decidua) legen den Gedanken nahe, dass die obersten Schichten des Myoms bereits in der Gravidität einer eigentlichen Nekrose — durch Spannung und Druck — anheimzufallen begannen. Ein solcher Prozess hätte die Ernährung der Placenta, resp. des Fötus, noch mehr beeinträchtigt, er konnte sogar direkt Wehen erregen. Dieser Vorgang ist um so wahrscheinlicher, als er den sonst nicht erklärten raschen Tod des immerhin gut entwickelten Fötus begreiflich macht. — Ferner ist Folgendes zu bedenken. Das Fehlen einer spongiösen Schicht in der Decidua und die Durchsetzung der Letzteren mit Muskelfasern hätte eine sehr erschwerte Ausstossung der Placenta bedingen müssen, wenn nicht eine Nekrose der äussersten Myomschichten die Trennung erleichtert hätte. Da der Fötus kurz vor der Geburt abgestorben war und die Placenta am nächsten Tage bereits grösstenteils in der Vagina lag, darf in Anbetracht der Verhältnisse (IV. Schwangerschaftsmonat, multiple höchst ungünstig gelegene Myome, Beschaffenheit der Decidua) die Ausstossung der Nachgeburt als eine überraschend schnelle bezeichnet werden. — Das Ausbleiben jeglicher Blutung in der Nachgeburtszeit erklärt sich abgesehen von dem geringen Blutgehalt der Decidua, ebenfalls sehr wohl aus der beginnenden Nekrose des Myoms, welche eine vorzeitige Thrombosierung vieler Gefässe zur Folge hatte.

Durch den II. Teil meiner Arbeit hoffe ich also den Nachweis erbracht zu haben, dass in unserem Falle das Myom, resp. die durch diesen Tumor bedingte Atrophie der Uterusschleimhaut die Ursache einer eigenartigen krankhaften Entwicklung der Placenta waren, welche ein frühzeitiges Absterben des Fötus bedingen musste, ein Ausgang, der wahrscheinlich durch Nekrose des Myomes beschleunigt worden ist.

Digitized by Google

Druck von C. Grumbach in Leipzig.

Digitized by Google

Digitized by Google



3 9015 07045 6952



Digitized by Google